Distrofiile retinei și coroidei

Gh. Munteanu

Editura FACLA

CUPRINS

Contents 9

Prefață 13

Introducere 15

1. METODE CLINICE DE DIAGNOSTIC 22

2. DISTROFIILE VITREORETINIENE 41

1. Boala Goldmann-Favre 42
2. Retinoschizisul juvenil 49
3. Boala Wagner 58
   - Cu modificări oculare 65
   - Cu modificări extraoculare asociate 65
   - Cu modificări clinice particulare 68
4. Degenerescența vitreoretiniană ecuatorială 74
   - Degenerescența în grilaj 75
   - Degenerescența jivrată 77
   - Degenerescența în fulgi de zăpadă 79
5. Vitreoretinopatia exsudativă familială 80

Bibliografie selectivă 83

3. DISTROFIILE RETINEI NEUROSENZITIVE 88

I. Distrofiile sistemului fotopic 89

A. Distrofii progresive 90

1. Boala Stargardt flavimaculatus 90

2. Distrofia maculară inelară concentrică benignă ... 112
3. Distrofia maculară fenestrată 113
4. Distrofia generalizată a sistemului fotopic 115
5. Distrofii periferice 119

B. Distrofii staționare 121
1. Discromatopsii cu acuitatea vizuală scăzută 121
2. Discromatopsii cu acuitatea vizuală normală 123

II. Distrofiile sistemului scotopic 124
A. Distrofii progresive 124
1. Retinopatia pigmentară tipică 126
2. Retinopatia pigmentară atipică 155
– Retinopatia pigmentară unilaterală 155
– Retinopatia pigmentară în sector 156
– Retinopatia pigmentară centrală și pericentrală 158
– Retinopatia pigmentară fără pigment 160
– Atrofia pigmentară paravenoasă 161
– Amauroza congenitală Leber 162
– Retinopatia punctată albescens 165
– Distrofia maculară cistoidă dominantă 166

B. Distrofii staționare 169
1. Hemeralopia congenitală esențială 169
2. Boala Oguchi 171
3. Boala Kandori 172
4. Fundus albipunctatus 173
Bibliografie selectivă 179

4. DISTROFIILE EPITELIULUI PIGMENTAR RETINIAN 185
1. Distrofia viteliformă 185
2. Distrofia în rețea 207
– Reticulară (Sjögren) 209
– Macroreticulară (Mesker) 212
– În aripi de fluture (Deutman) 215
– Fundus pulverulentus (Szlezak) 218
– Distrofia în rețea a EPR (Marmor și Byers) 219

– Distrofia pigmentară a EPR (O'Donnell) 219
– Variantă clinică (Munteanu) 220
3. Pigmentarea congenitală a retinei 225
Bibliografie selectivă 231

5. DISTROFIILE MEMBRANEI BRUCH 235
1. Distrofia pseudoinflamatorie Sorsby 235
2. Drusenul dominant 240
3. Degenerescența disciformă 249
4. Striile angioide 256
5. Miopia 266
Bibliografie selectivă 270

6. DISTROFIILE COROIDEI 274
1. Distrofia areolară 274
2. Distrofia girată 276
3. Coroideremia 278
4. Scleroza coroidiană 280
5. Distrofia coroidiană geografică 280
6. Distrofia bifocală progresivă 280
Bibliografie selectivă 281

7. BOLI SISTEMICE ASOCIATE CU DISTROFIILE RETINEI ȘI COROIDEI 282
1. Retinopatia pigmentară și surditatea 283
2. Sindromul Bardet-Biedl 284
3. Neurolipidozele 286
4. Glicogenozele 288
5. Sindromul Bassen-Kornzweig 288
6. Degenerescențele spinopontocerebeloase 289
7. Oftalmoplegia externă progresivă 290
8. Distrofia miotonică 290
9. Sindromul Pelizaeus-Merzbacher 290
10. Boli renale 291
– Sindromul Senior-Loken (Fanconi) 291

– Cistinuria 292
– Cistinoza 292
– Oxaloza 293
11. Retinopatia cristalină (Bietti) 293
Bibliografie selectivă 294
Rezumat în engleză 297

CONTENTS

Contents 9

Preface 13

Introduction 15

1. CLINICAL DIAGNOSTIC TESTS 22

2. VITREORETINAL DYSTROPHIES 41

1. Goldmann-Favre vitreoretinal dystrophy 42

2. Juvenile retinoschisis 49

3. Wagner's vitreoretinal dystrophy 58

– With ocular changes 65

– With associated extraocular changes 65

– With specific clinical changes 68

4. Equatorial vitreoretinal degeneration 74

– Lattice degeneration 75

– Snail-track degeneration 77

– Snowflake degeneration 79

5. Familial exudative vitreoretinopathy 80

Selected bibliography 83

3. NEUROSENSORY RETINA DYSTROPHIES 88

I. Photopic system dystrophies 89

A. Progressive dystrophies 90

1. Stargardt's flavimaculatus disease 90

2. Benign concentric annular macular dystrophy 112
3. Fenestrated macular dystrophy 113
4. Generalized photopic system dystrophy 115
5. Peripheral dystrophies 119

B. Stationary dystrophies 121
1. Color vision defects with decreased visual acuity 121
2. Color vision defects with normal visual acuity ... 123

II. Scotopic system dystrophies 124
A. Progressive dystrophies 124
1. Typical retinitis pigmentosa 126
2. Atypical retinitis pigmentosa 155
– Unilateral retinitis pigmentosa 155
– Sectorial retinitis pigmentosa 156
– Central and pericentral retinitis pigmentosa ... 158
– Retinitis pigmentosa sine pigmento 160
– Pigmented paravenous atrophy 161
– Leber's congenital amaurosis 162
– Albescens punctata dystrophy 165
– Dominant cystoid macular dystrophy 166

B. Stationary dystrophies 169
1. Congenital night blindness 169
2. Oguchi's disease 171
3. Kandori's disease 172
4. Fundus albipunctatus 173
Selected bibliography 179

4. RETINAL PIGMENT EPITHELIUM DYSTROPHIES 185
1. Vitelliform dystrophy 185
2. Pattern dystrophies 207
– Reticular dystrophy (Sjögren) 209
– Macroreticular dystrophy (Mesker) 212
– Butterfly-shaped dystrophy (Deutman) 215
– Fundus pulverulentus (Szlezak) 218
– Pattern dystrophy of the RPE (Marmor and Byers) 219

– Pigmentary dystrophy of the RPE (O'Donnel) ... 219
– Clinical variant (Munteanu) 220
3. Congenital pigmentation of the retina 225
Selected bibliography 231

5. BRUCH'S MEMBRANE DYSTROPHIES 235
1. Sorsby's pseudoinflammatory dystrophy 235
2. Dominant drusen 240
3. Disciform degeneration 249
4. Angioid streaks 256
5. Myopia 266
Selected bibliography 270

6. CHOROIDAL DYSTROPHIES 274
1. Areolar dystrophy 274
2. Gyrate dystrophy 276
3. Choroideremia 278
4. Choroidal sclerosis 280
5. Geographic choroidal dystrophy 280
6. Progressive bifocal dystrophy 280
Selected bibliography 281

7. SYSTEMIC DISORDERS ASSOCIATED WITH RETINAL AND CHOROIDAL DYSTROPHIES 282
1. Retinitis pigmentosa with deafness 283
2. Bardet-Biedl syndrome 284
3. Neurolipidoses 286
4. Glycogenosis 288
5. Bassen-Kornzweig syndrome 288
6. Spinopontocerebellar degenerations 289
7. Progressive external ophthalmoplegia 290
8. Myotonic dystrophy 290
9. Pelizaeus-Merzbacher syndrome 290
10. Renal diseases 291
– Senior-Loken (Fanconi's) syndrome 291

– Cystinuria 292
– Cystinosis 292
– Oxalosis 293

11. Cristalline retinopathy (Bietti) 293

Selected bibliography 294

Abstract 297

PREFAȚĂ

Deși distrofiile retinei și coroidei reprezintă un capitol important din oftalmologie, numărul autorilor preocupați de acest domeniu rămîne restrîns. Faptul pare explicabil, deoarece într-o activitate clinică curentă, adesea marcată de un volum mare de lucru, rămîne puțin timp de „meditație" în fața unor cazuri care pot fi etichetate, prin prisma unei intuiții practice, drept „distrofii maculare" – aceasta cu atît mai mult cu cît orice formă de terapie este considerată ineficientă.

Cu toate acestea, drumul cunoștințelor în domeniul distrofiilor retinei și coroidei este ascendent. Articolele publicate sînt multiple, iar studiile de ansamblu, deși rare, sintetizează, la anumite intervale de timp, stadiul cunoștințelor acumulate.

În prezent, majoritatea sindroamelor clinice sînt delimitate, iar studiile genetice, biochimice și în microscopie electronică conturează substratul morfologic, creînd premisele unei clasificări judicioase și ale unei terapii viitoare.

Modesta noastră carte încearcă o succintă grupare și prezentare a datelor acumulate în acest domeniu.

Vastitatea problematicii abordate și spațiul limitat au impus restrîngerea unor aspecte clinice considerate „clasice" și extinderea altora, în care cunoștințele acumulate în ultimii ani deschid noi perspective și semnificații patogenice. Din aceleași motive, iconografia prezentată este restrînsă, iar bibliografia consultată a fost inserată selectiv.

Dificultatea problematicii expuse ne dă certitudinea unor lipsuri ale lucrării. Am persistat totuși în elaborarea acesteia, călăuziți fiind de pasiunea cu care am studiat mult timp acest domeniu de patologie și de gravitatea implicațiilor ei sociale. Am considerat întotdeauna orbirea o infirmitate majoră, iar cecitatea din naștere cauza unor tristeți profunde. Credem astfel că orice efort depus în vederea reducerii cauzelor determinante este justificat.

Dorim să mulțumim tuturor celor care ne-au sprijinit în publicarea prezentei lucrări.

Autorul

INTRODUCERE

Semnalate cu peste 100 de ani în urmă, distrofiile retinei şi coroidei constituie şi în prezent un capitol important şi dificil din oftalmologie.

Importanţa rezidă în numărul mare de handicapaţi vizuali pe care-l produc, posibilitatea transmiterii ereditare şi multiplele implicaţii care decurg de aici.

Dificultatea constă în existenţa unui substrat enzimatic şi biochimic necunoscut, a cunoştinţelor histopatologice incomplete şi a unei cazuistici de excepţie, cu un cadru clinic adesea nedeterminat şi o terapie ineficientă.

Prima descriere familială a unei forme de distrofie retiniană a fost semnalată în cea de a doua jumătate a secolului al XIX-lea (Hutchinson şi Tay, 1875). Ulterior, pînă la sfîrşitul secolului XX, sînt publicate unele cazuri clinice, corelate familial, care s-au dovedit a fi cazuri de drusen dominant sau boală Stargardt : Lang (1885), Liebrecht (1895), Batten (1877), Hass (1898), Doyne (1899).

Începutul secolului al XX-lea se caracterizează prin publicarea unui număr mai mare de cazuri, conturarea unor entităţi clinice şi începutul primelor încercări de clasificare clinică : Dujardin (1904), Batten (1903), Mayou (1904), Best (1905), Spielmeyer (1905), Vogt (1905), Stargardt (1905, 1913, 1917), Leber (1916), Behr (1920). Lucrările ulterioare prezintă studii care, bazîndu-se pe posibilităţile clinice existente, caută să sintetizeze cunoştinţele acumulate în acest domeniu : Bietti (1937), Sorsby (1940), Elwyn (1955), François (1955, 1961), Waardenburg (1963), Franceschetti, François şi Babel (1963), Falls (1966), Duke-Elder (1967), Deutman (1971, 1974), François (1974), Franceschetti şi col. (1974), P. François şi M. Bonnet (1976), Krill (1977), M. A. Bloome şi C. A. Garcia (1982).

În ultimii ani, datorită perfecţionării mijloacelor de investigaţie clinică şi îmbogăţirii cazuisticii, sînt elaborate importante studii clinice, genetice, biochimice, histopatologice şi de medicină experimentală. În acest context, distrofiile polului posterior devin un capitol oftalmologic cu noi semnificaţii. Dintr-un ansamblu clinic polimorf se poate vorbi, în prezent, de un grup

de afecţiuni sistematizate, cu posibilităţi diagnostice, prognostice şi consiliere genetică codificată. Toate acestea constituie, la rîndul lor, premise şi speranţe în viitorul unei terapii eficiente.

Clasificare

O lungă perioadă de timp, distrofiile polului posterior au fost considerate variante ale aceluiaşi proces patologic. S-a considerat că o genă unică poate produce întreg ansamblul modificărilor petrecute la nivelul polului posterior. În acest sens au pledat autori mai vechi sau mai noi : Leber (1916), Behr (1920), Bietti (1937), Sorsby (1940), Elwyn (1955), François (1955, 1966), Franceschetti şi col. (1963), Duke-Elder (1967), Fiore (1981).

În prezent, majoritatea autorilor acceptă punctul de vedere după care distrofiile retinei şi coroidei reprezintă un grup de forme clinice separate, combătînd astfel teoriile moniste : Stargardt (1917), Waardenburg (1963), Deutman (1971). Ultimul afirmă că „chiar dacă un genotip poate produce mai multe fenotipuri, nu putem, după părerea noastră, să considerăm diferitele şi multiplele manifestări oftalmoscopice constatate în distrofiile ereditare ale polului posterior ca manifestări pleiotropice ale aceleiaşi gene".

Studiile clinice atestă într-adevăr o mare varietate de expresivitate a diferitelor gene cu manifestări polimorfe, dar aceasta nu exclude posibilitatea implicării unui număr multiplu de gene.

De-a lungul anilor, dar în special în ultimul timp, datorită dezvoltării tehnicilor de investigaţie, asistăm la publicarea unor multiple forme clinice de distrofie corioretiniană din care unele, în funcţie de „zelul" autorilor, sînt considerate, adesea nejustificat, „noi" forme clinice. Ulterior, prin studii aprofundate, comparative sau datorită aspectului clinic evolutiv, acestea se dovedesc a fi variante clinice ale unei distrofii retiniene sau coroidiene principale.

Din aceste considerente, elaborarea unei clasificări, chiar dacă nu dispunem în prezent de criterii ferme, se impune ca instrument de studiu, cît şi ca o necesitate reală în practica clinică curentă.

Criteriile care au stat la baza clasificărilor sînt multiple : ereditatea, vîrsta de debut a afecţiunii, suprafaţa procesului distrofic, aspectul oftalmoscopic sau angiofluorografic, rezultatul testelor de investigaţie clinică şi histologia structurilor afectate.

Din multitudinea criteriilor propuse, nici unul nu s-a dovedit a fi în totalitate operaţionabil, fiind necesară, de cele mai multe ori, unirea lor în vederea elaborării unei încadrări nosologice exacte. Uneori, chiar şi în aceste condiţii, precizarea diagnosticului şi a contextului nosologic nu au fost posibile decît după urmărirea evoluţiei clinice.

O scurtă trecere în revistă a clasificărilor propuse poate servi unei mai bune înţelegeri atît a stadiului cunoştinţelor actuale, cît şi a clasificării propuse în prezenta lucrare.

— *Leber* (1916) sintetizează cazuistica publicată pînă la el, stabilind caracterul ei ereditar şi elaborează o

clasificare topografică : degenerescențe tapetoretiniene centrale și periferice.

– *Stargardt* (1917) atestă existența unor forme separate de distrofie ereditară, deși descrie aceeași formă clinică sub mai multe variante. El departajează patru forme de degenerescență retiniană : degenerescența maculară juvenilă presenilă (Hutchinson-Tay) ; distrofia maculară în fagure de miere (Doyne) ; degenerescența maculară congenitală (Best) ; degenerescența maculară familială progresivă (cu și fără demență).

– *Behr* (1920), adept al teoriei moniste, consideră distrofiile ereditare ca „variante ale unuia și aceluiași proces patologic". Autorul elaborează o clasificare bazată pe vîrsta de debut a bolii (considerată consecința unui stress fiziologic corespunzător) și delimitează următoarele forme clinice : congenitală, infantilă, juvenilă, adolescentină, adultă, presenilă și senilă.

– *Sorsby* (1940) respinge argumentele lui Behr, considerînd vîrsta debutului și aspectul oftalmoscopic un proces continuu, desfășurat de-a lungul unei perioade îndelungate de timp.

– *François* (1950, 1961), în mod surprinzător, împărtășește opiniile lui Behr, apreciind toate distrofiile maculare variante ale uneia și aceleiași leziuni eredodegenerative. Autorul distinge trei forme clinice principale : maculară : infantilă (Best), juvenilă (Stargardt), adultă (Behr), presenilă (Behr) și senilă (Waardenburg) ; degenerescența maculară presenilă Sorsby ; variante rare ale degenerescenței maculare (hialină ; în fagure de miere Doyne ; boala leventineză).

– *Waardenburg* (1963) demonstrează dificultatea unei clasificări indiferent de criteriul de bază utilizat : oftalmoscopic, vîrsta debutului, suprafața leziunii, ereditatea. Autorul recunoaște însă variabilitatea formelor clinice de distrofii corioretiniene.

– *Franceschetti și col.* (1963), deși susțin ideea „unei singure și unice afecțiuni eredodegenerative cu manifestări variabile", stabilesc o clasificare bazată pe suprafața și profunzimea leziunilor și debutul afecțiunii. Autorii disting eredodegenerescențe corioretiniene cu predominanță tapetoretiniană și eredodegenerescențe cu predominanță coroidiană. Referindu-se la degenerescențele maculare, ei descriu următoarele forme clinice : infantilă și juvenilă (Stargardt), precoce (Best), degenerescența viteliformă, forme speciale.

– *Blodi* (1966) elaborează o clasificare bazată pe structurile retiniene afectate : coroidă (scleroza coroidiană areolară centrală) ; membrana Bruch (coroidita în fagure de miere Doyne, coroidita guttata Tay, boala leventineză) ; epiteliul pigmentar (degenerescența maculară viteliformă – Best) ; retină (boala Stargardt).

– *Duke-Elder* (1967), adept al concepției „uniciste", formulează o clasificare bazată pe vîrsta de debut a bolii și unele aspecte clinice : distrofii eredomaculare : infantilă (Best), juvenilă (Stargardt), adultă (Behr), presenilă și senilă ; distrofia reticulară pigmentară (Sjögren) ; distrofia maculară

494.187

BIBLIOTECA JUDEȚEANĂ „GH ASACHI" IAȘI

polimorfă (Breley) ; distrofii hialine (Hutchinson, Tay, Doyne).

– *Deutman* (1971, 1974), pe baza unei cazuistici vaste şi a unei investigaţii clinice complexe, respinge concepţiile moniste şi pledează în favoarea diversităţii formelor de distrofii corioretiniene, susţinînd că ele sînt determinate de gene diferite. Considerînd criteriul histologic în asociere cu rezultatele testelor funcţionale ca singure elemente valabile în departajarea distrofiilor corioretiniene, el elaborează o clasificare, care şi azi rămîne *parţial* valabilă :

– stratul fibrelor nervoase : retinoschizisul juvenil ;

– fotoreceptorii şi epiteliul pigmentar : distrofia bastonaşelor, boala Stargardt, distrofia benignă în ochi de bou, retinopatia pigmentară pericentrală, distrofia maculară atrofică progresivă ;

– epiteliul pigmentar retinian : distrofia viteliformă, fundus flavimaculatus, distrofia pigmentară în formă de fluture, distrofia pigmentară reticulară (Sjögren), distrofia pigmentară macroreticulară, pigmentarea grupată a retinei, dursenul dominant ;

– membrana Bruch : distrofia pseudoinflamatorie Sorsby, striile angioide, degenerescenţa maculară disciformă, degenerescenţa maculară miopică ;

– coroida : distrofia coroidiană centrală.

O analiză generală a clasificărilor prezentate arată eforturile depuse în scopul sistematizării unui material clinic polimorf şi cu un substrat morfologic adesea neelucidat. Deficienţele vor fi înlăturate în momentul stabilirii unui criteriu de clasificare adecvat. In lumina ultimelor cercetări, acesta pare a fi furnizat de *procesele biochimice şi enzimatice* care stau la baza modificărilor histologice, procese determinate genetic.

In clasificarea clinică pe care o prezentăm, urmărind să redăm o delimitare cît mai exactă a cadrului nosologic al multiplelor forme clinice, am luat în considerare mai multe criterii :

– structura histologică afectată primar şi determinant ;

– valoarea testelor de explorare clinică oftalmologică ;

– aspectul clinic evolutiv ;

– terminologia adecvată ;

– reconsiderarea cadrului nosologic al unor forme clinice publicate.

1. *Structura histochimică afectată primar şi determinant.* În absenţa cunoaşterii proceselor biochimice şi enzimatice care stau la baza distrofiilor corioretiniene, elaborarea unei clasificări bazată pe substratul modificărilor histologice este soluţia cea mai logică, Cu toate acestea, o clasificare propusă pe această bază conţine un grad de „arbitrar", condiţionat de mai multe elemente :

a) Insuficienta cunoaştere a modificărilor histologice, cu deosebire în stadiile de debut ale afecţiunii.

b) Particularităţile morfofuncţionale ale complexului „coriocapilară-membrană Bruch-EPR-neuroepiteliu", care nu permit o departajare a formelor clinice „pure" de distrofie corioretiniană. Se pot semnala mai multe aspecte :

– o distrofie poate să debuteze infraclinic la nivelul unei structuri histo-

logice şi să se manifeste clinic la nivelul altei structuri. Astfel, un deficit biochimic la nivelul EPR se poate manifesta clinic prin modificări la nivelul neuroepiteliului. Retinopatia pigmentară, care prin leziunile pregnante la nivelul celulelor fotoreceptoare constituie un model de distrofie a neuroepiteliului, nu este exclus să fie condiţionată de unele modificări primare petrecute la nivelul EPR ;

– modificările clinice evolutive pot schimba aspectul clinic al leziunilor primare. În cursul unei evoluţii clinice, o leziune cu debut la nivelul sistemului fotopic sau scotopic se complică cu leziuni ale sistemului scotopic şi respectiv fotopic. Merită menţionat faptul că majoritatea formelor de distrofie corioretiniană, cu debut în anumite structuri histologice sfîrşesc, după un drum de evoluţie clinică, prin a avea o formă aproximativ comună de „distrofie atrofică corioretiniană". Acest element constituie pentru adepţii teoriei moniste un argument în favoarea unicităţii formelor clinice ale distrofiilor polului posterior.

c) În unele cazuri, determinismul genetic poate duce la afectarea simultană sau la intervale de timp insesizabile clinic a două structuri retiniene limitrofe.

2. *Valoarea testelor de explorare clinică oftalmologică.* Perfecţionarea metodelor clinice de investigaţie oftalmologică permite o adevărată „disecţie" morfofuncţională a diferitelor structuri retiniene, completînd unele lacune din cunoştinţele histopatologice.

Este suficient în acest sens să amintim rolul angiofluorografiei în precizarea modificărilor structurale petrecute la nivelul coriocapilarei, membranei Bruch şi în special a EPR. Totodată, valoarea testelor electrofiziologice, care prin suportul lor diferit oferă informaţii selective referitoare la starea de funcţionalitate retiniană.

3. *Aspectul clinic evolutiv.* Studierea aspectului clinic evolutiv are o importanţă practică întrucît, în unele cazuri, un sindrom clinic reprezintă doar „un instantaneu" dintr-un proces evolutiv. De exemplu, un proces de degenerescenţă generalizată a conurilor este posibil să fie precedat de o distrofie centrală sau periferică care, în final, se manifestă sub forma unei distrofii a „conurilor şi bastonaşelor". Totodată, aspectul clinic evolutiv permite o departajare globală a afecţiunilor distrofice : *progresive* (congenitale sau dobîndite) şi *staţionare* sau congenitale. Ultimele, prin caracterul lor staţionar, reprezintă *disfuncţii retiniene ;* ele sînt totuşi discutate în această lucrare datorită multiplelor analogii şi importantelor probleme de diagnostic diferenţial pe care le prezintă cu distrofiile retiniene.

4. *Terminologia adecvată.* Ca termen general pentru afecţiunile descrise am ales denumirea de *distrofie.* Spre deosebire de *degenerescenţă,* care presupune un proces celular degenerativ cu etiologii multiple, *distrofia* delimitează fiziopatologia modificărilor la procese de natură ereditară. Prin *abiotrofie,* termen introdus de Gowers (1902), înţelegem o degene-

rescență în stadiile premature a țesuturilor înalt diferențiate (creier, retină), ca o consecință a unor procese generalizate de devitalizare. Collins (1919) introduce termenul pentru anomaliile ereditare retiniene.

În absența unor date histopatologice exacte, majoritatea formelor de distrofie retiniană au fost descrise și denumite după particularitățile lor oftalmoscopice, angiofluorografice sau electrofiziologice. Nomenclatura adoptată este astfel dependentă de fantezia și puterea de sugestie a autorilor : distrofie în „aripi de fluture", distrofie în „fulgi de zăpadă", distrofie în „urmă de melc", imagini în „ochi de bou", imagini în „ochi de coadă de păun" etc. Din aceste motive a trebuit să adoptăm terminologia propusă la specificul limbii române și să-i acordăm, în limitele posibilului, o semnificație cît mai concisă.

5. *Revizuirea cadrului nosologic al unor forme clinice* a fost necesară, întrucît unele forme clinice, în momentul descrierii lor, nu prezentau elemente definitorii pentru a putea fi încadrate într-o categorie clinică exactă. În scopul regrupării acestor forme clinice, din care unele se deosebesc doar prin elemente de nuanță, am luat în considerare limitele unui sindrom clinic complet. Am încercat astfel să regrupăm și să restrîngem forme clinice, din care unele erau considerate în mod nejustificat entități nosologice, iar altele erau încadrate în mod inadecvat în anumite grupe de patologie. Ținînd cont de acest lucru, noi am inclus, de exemplu, în distrofiile EPR doar trei forme clinice : distrofia viteliformă, distrofia în rețea și pigmentarea congenitală a retinei. Cu toate acestea, un grad de „arbitrar" rămîne și în această situație. Distrofia viteliformă, care este considerată „clasic" o formă clinică din grupa distrofiilor EPR, pare a prezenta și importante implicații cu retina neurosenzitivă.

În încheierea acestor considerații am dori să subliniem faptul că, oricare ar fi criteriul folosit în elaborarea unei clasificări, aceasta rămîne, prin însăși conținutul ei, mai mult sau mai puțin aproximativă. Necesitatea elaborării ei însă, a cunoașterii formelor clinice de distrofie corioretiniană, nu are doar un scop în sine, academic. Ea facilitează precizarea diagnosticului, evitarea unor terapii costisitoare și inutile, stabilirea unui prognostic exact, a unor informații genetice corespunzătoare și, desigur, a unor perspective de studii ulterioare.

Clasificare

1. *Distrofiile vitreoretiniene*
   - Boala Goldmann-Favre ;
   - Retinoschizisul juvenil ;
   - Boala Wagner ;
   - Degenerescența vitreoretiniană ecuatorială ;
   - Vitreoretinopatia exsudativă familială.
2. *Distrofiile retinei neurosenzitive*
   I. *Distrofiile sistemului fotopic*
   A. Distrofiile progresive
   - Boala Stargardt flavimaculatus ;
   - Degenerescența maculară inelară concentrică benignă ;

– Distrofia maculară fenestrată ;
– Distrofia generalizată a sistemului fotopic ;
– Distrofiile periferice ale sistemului fotopic.

B. Distrofiile staţionare
– Discromatopsii cu scăderea vederii ;
– Discromatopsii cu vederea normală.

II. *Distrofiile sistemului scotopic*

A. Distrofiile progresive
– Retinopatia pigmentară
– formă clinică tipică ;
– formă clinică atipică.

B. Distrofiile staţionare
– Hemeralopia congenitală esenţială ;
– Boala Oguchi ;
– Boala Kandori ;
– Fundus albipunctatus.

3. *Distrofiile epiteliului pigmentar retinian*
– Distrofia viteliformă ;
– Distrofia în reţea ;
– Pigmentarea congenitală a retinei.

4. *Distrofiile membranei Bruch*
– Distrofia pseudoinflamatorie Sorsby ;
– Drusenul dominant ;
– Degenerescenţa discifomă ;
– Striile angioide ;
– Miopia.

5. *Distrofiile coroidei*
– Distrofia areolară ;
– Distrofia girată ;
– Coroideremia ;
– Scleroza coroidiană ;
– Distrofia coroidiană geografică ;
– Distrofia bifocală progresivă.

1

METODE CLINICE DE DIAGNOSTIC

Nu este în intenția noastră să descriem substratul morfologic și tehnicile multiplelor teste clinice de explorare retiniană. Acestea sînt cuprinse în diferite lucrări de specialitate. În vederea unei documentări suplimentare, am inclus în nota bibliografică unele dintre acestea.

Dorim, în cele ce urmează, să abordăm această tematică sub două aspecte :

– Metodele clinice de explorare retiniană, în raport cu unele forme de distrofie.

– Gruparea metodelor clinice de explorare, în scopul conturării unui sindrom clinic și stabilirii diagnosticului.

I. Metodele clinice de explorare retiniană, în raport cu unele forme de distrofie retiniană

Testele de explorare clinică retiniană se bazează pe particularitățile morfofuncționale ale diferitelor structuri histologice retiniene. Ele au drept scop studierea sindromului funcțional retinian : simțul luminos, vederea culorilor și simțul formelor. În acest sens s-au diferențiat un grup de metode clinice de explorare *subiectivă* și *obiectivă* care, prin valorile lor, oferă o imagine asupra unor structuri retiniene afectate.

Am selectat un grup de examene și investigații clinice considerate oportune și necesare pentru stabilirea unui diagnostic de distrofie retiniană :

– Anamneza.

– Studiile genetice.

– Metode clinice subiective : acuitatea vizuală, cîmpul vizual, vederea culorilor, adaptometria.

– Metode clinice obiective : ERG, EOG, potențialul evocat vizual.

– Metode fizice : oftalmoscopia și biomicroscopia, retinofotografia, angiofluorografia.

Expunem, în continuare, pe scurt unele dintre aceste metode clinice de diagnostic.

1. **Anamneza.** Ca și în medicina generală, un *istoric* al suferinței oculare, asociat cu un *examen clinic general* este important în stabilirea diagnosticului.

Debutul și forma de evoluție a afecțiunii necesită să fie stabilite. O scădere a acuității vizuale instalată la un om în vîrstă presupune o afecțiune maculară, dar exclude un proces distrofic ereditar ; după cum o scădere a acuității vizuale, asociată cu hemeralopie, cu debut în copilărie și evoluție lentă constituie argumente serioase în favoarea unei distrofii retiniene.

Examenul clinic general joacă un rol important în conturarea sindromului clinic al unor forme de distrofii retiniene, știut fiind că acestea se pot asocia cu leziuni la nivelul anumitor organe sau sisteme : boala Wagner (artropatii) ; retinopatia pigmentară : tulburări auriculare (sindrom Refsum, sindrom Cockayne sau Hellgren) ; afecțiuni renale (sindrom Fanconi) ; sindrom Bardet-Biedl (obezitate, polidactilie, înapoiere mintală, hipogenitalism) ; neurolipidozele ; sindromul Bassen-Kornzweig și altele.

2. **Studiile genetice.** Investigațiile privind antecedentele eredocolaterale au o importanță adesea hotărîtoare în stabilirea diagnosticului.

Unele cazuri de distrofie retiniană cu forme clinice atipice sînt elucidate doar prin depistarea formei clasice la rudele apropiate. Constatarea și cercetarea consanguinității constituie, de asemenea, un element de diagnostic în favoarea afecțiunilor ereditare.

3. **Vederea culorilor.** Testarea vederii culorilor (simțului cromatic) reprezintă un element important în stabilirea diagnosticului distrofiilor retiniene, în special a celor cu localizare maculară. Testarea se bazează pe faptul că anumite leziuni localizate la nivelul fotoreceptorilor se asociază cu modificarea simțului cromatic (discromatopsie în ax roșu-verde și mai rar în ax albastru-galben). În general, corelarea unui anumit tip de discromatopsie cîștigată cu un anumit tip de leziune retiniană este greu de făcut. În urmă cu cîtva timp se considera că o discromatopsie în ax roșu-verde corespunde unei leziuni de nerv optic, iar o discromatopsie în ax albastru-galben, unei leziuni retiniene (legea Kölner). Studii relativ recente (Verriest, 1963 ; Gouras, 1967) apreciază că acest postulat este dificil de susținut, întrucît receptorii celulelor cu bastonașe și cele trei tipuri de receptori ai celulelor cu conuri converg în direcția unei singure fibre de nerv optic.

Testele maculare pentru vederea colorată. O clasificare globală a acestor teste este efectuată în funcție de felul culorii întrebuințate : culori pigmentare sau culori spectrale.

După Zannen (1978), se cunosc mai multe teste maculare pentru cercetarea vederii culorilor : teste de denumirea culorilor ; confuzie ; discriminare ; amestecul culorilor spectrale ; măsurarea pragurilor acromatice și cromatice (colorimetru, fotometru Zannen) ; probe obiective (reflectodensitometrie, electrofiziologie, potențialul evocat vizual).

Suportul teoretic şi tehnicile de lucru sînt descrise în multiple articole şi cărţi de specialitate. Prezentăm în continuare unele teste şi cîteva din particularităţile lor.

a. *Denumirea culorilor.* Subiectul trebuie să numească culoarea supusă testării. Se întrebuinţează cartoane colorate (Haitz), eşantioane de lînă colorată, filtre şi lanterne colorate. Testele au o valoare de orientare profesională.

b. *Testele de confuzie* întrebuinţează culori pigmentare sub formă de tabele, în care se prezintă cifre, litere sau desene geometrice, formate din spoturi colorate în aceeaşi tonalitate, dar de saturaţie şi luminozitate diferită, pe un fond format din alte tonalităţi, dar de aceeaşi saturaţie şi luminozitate cu cifrele şi literele respective. Amintim în acest sens diferitele forme de tabele pseudoizocromatice : Ishihara, Polak, HRR, Dvorine, Velha-

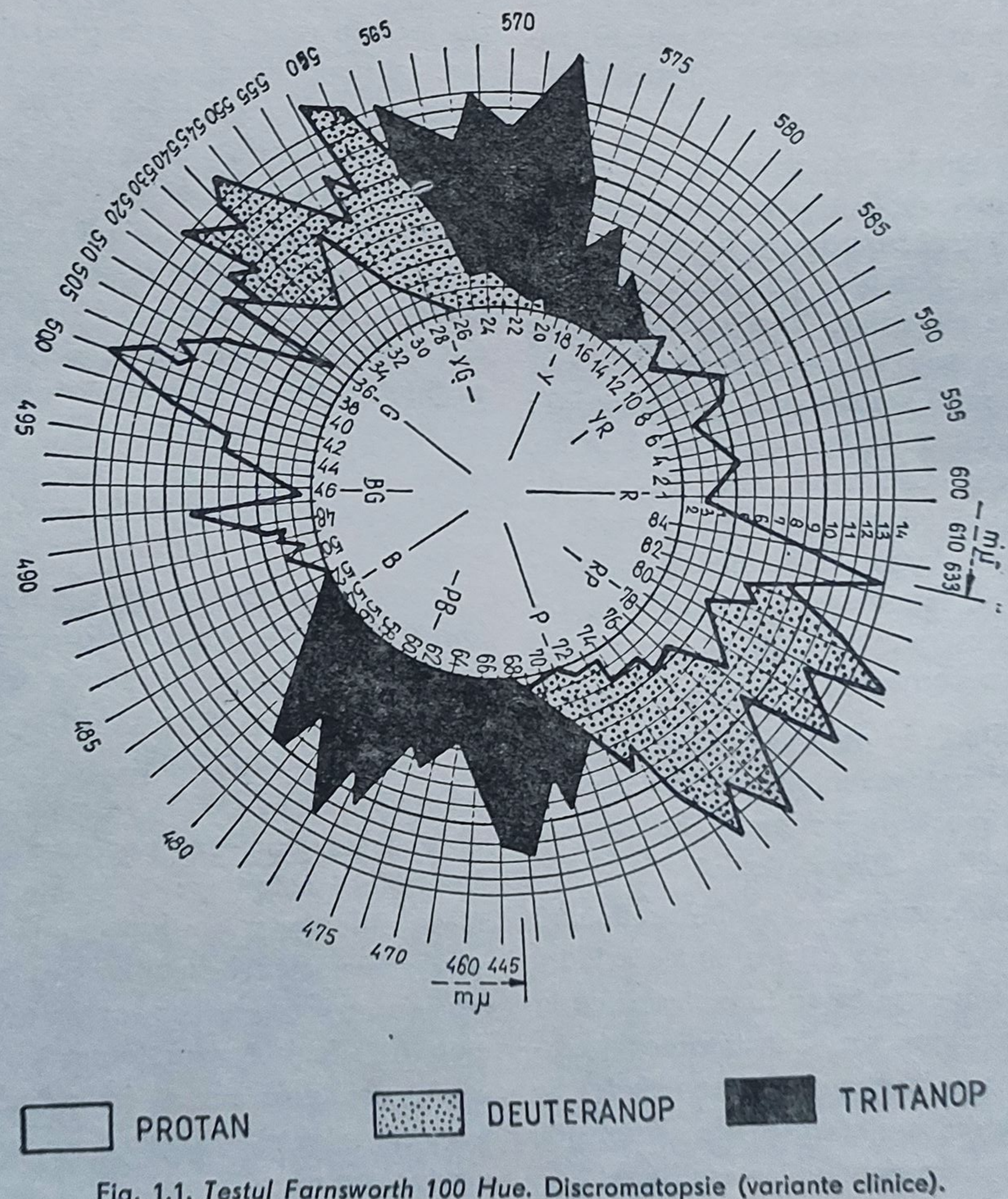

Fig. 1.1. ***Testul Farnsworth 100 Hue.*** **Discromatopsie (variante clinice).**

gen, Bostrom și Kugelberg, tabela tritan Farnsworth.

c. *Teste de asortare sau discriminare cromatică*. Se bazează pe dificultatea discernerii a două culori apropiate. Dintre cele mai importante menționăm grupul testelor Farnsworth : 100 hue ; Panel D-15 ; 28 hue ; testele Lanthony.

– *Testul Farnsworth*, 100 hue, este format din 85 butoni colorați, dispuși în patru penare, în ordinea aranjării lor pe o diagramă cromatică : roșu-galben, galben-albastru/verde, albastru/verde-albastru, albastru-roșu purpuriu. Subiecții cu tulburări cromatice, situate într-o anumită zonă a spectrului, nu reușesc să aranjeze butonii colorați în ordine corectă, făcînd confuzii în transcrierea rezultatelor pe o schemă-tip și evidențiind astfel axele de confuzie (fig. 1.1).

Testul permite detectarea celor trei tipuri de discromatopsie congenitală și efectuarea unor aprecieri privind discromatopsiile cîștigate. Valoarea testului este mai redusă în cazul leziunilor retiniene profunde.

– *Testul Panel-D-15* este format din 15 butoni cu tonalități diferite, subiectul testat trebuind să le aranjeze în ordinea tonalității, plecînd de la doi butoni etalon. Se cercetează cifrele înscrise pe spatele butonilor, iar ordinea aranjării lor este marcată pe o schemă circulară. Subiecții cu tulburări cromatice fac erori în ceea ce privește butonii diametral opuși : tonalitățile situate pe axele de confuzie li se par mai apropiate decît cele vecine. Se obțin o serie de erori diametral opuse, paralele cu axele de confuzie protan, deutan și tritan (fig. 1.2).

– *Testul 28 hue (Roth)* întrebuințează un buton din trei, din testul 100 hue.

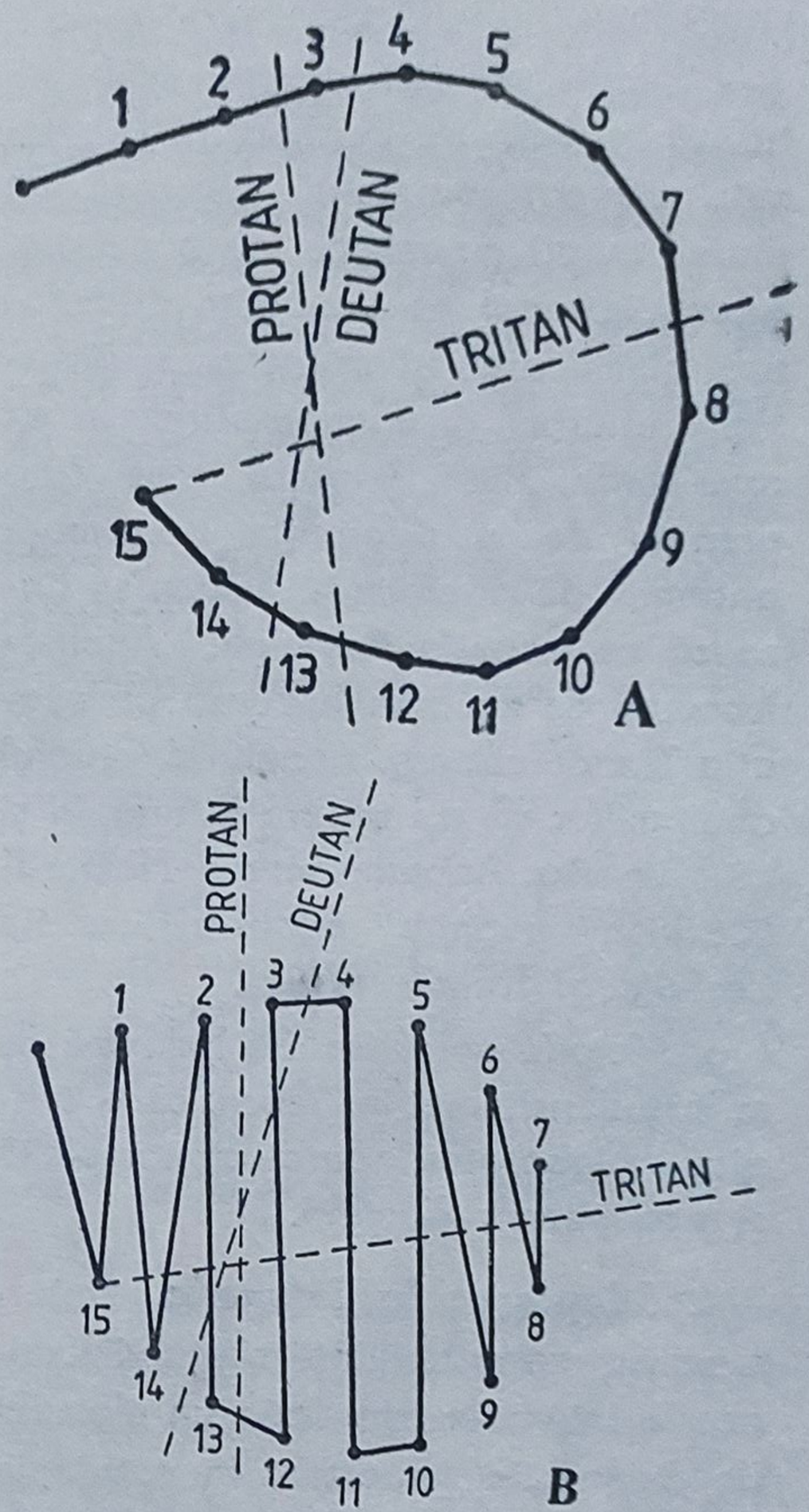

Fig. 1.2. *Panel D15*. Normal (A). Deficit protan (B).

– *Testul de saturație Lanthony* se bazează pe necesitatea aranjării unui număr de 16 elemente, de tonalități diferite, cu culori mai puțin saturate. Atît testul Roth, cît și testul Lanthony au o sensibilitate mai mare comparativ cu testul 100 hue.

d. *Teste cu culori spectrale* permit testarea celor trei parametri ai vederii colorate (luminozitate, tonalitate, saturaţie). Aparatele folosite sînt anomaloscopul Nagel tip I, tip II ; anomaloscopul Pickford-Nicolson.

– Anomaloscopul Nagel este întrebuinţat frecvent în clinică. El permite compararea unui amestec de două culori spectrale cu o a treia. Anomaloscopul tip I permite detectarea, clasificarea şi aprecierea gravităţii tuturor discromatopsiilor în ax roşu-verde, fiind singurul test care permite de a diferenţia tricromaţii anormali de disoromaţi. Acesta se bazează pe ecuaţia Rayleigh. Anomaloscopul de tip II se bazează pe ecuaţia Trendelenburg, permiţînd studiul anomaliilor de tip tritan : tritanopia şi tritanomalia. Anomaloscopul Pickford-Nicolson permite egalizări de tip Rayleigh şi Trendelenburg.

e. *Metode obiective*. Se bazează pe reflectodensitometrie. Necesită o tehnică de laborator, aparatură complexă şi o cooperare specială.

4. **Adaptarea la întuneric.** Determinarea adaptabilităţii simţului luminos la întuneric constituie un element de diagnostic important în patologia distrofiilor corioretiniene. Distrofiile retinei neurosenzitive, mai ales cele manifestate prin lezarea sistemului scotopic, se asociază cu tulburări în adaptabilitatea simţului luminos la întuneric. Hemeralopia (nicalopia) reprezintă expresia unui deficit calitativ sau cantitativ al celulelor fotoreceptoare şi în special al articolului extern al bastonaşelor.

Studiul tulburărilor de adaptabilitate la întuneric şi al particularităţilor acesteia se realizează anamnestic şi în special clinic.

Anamneza ne poate orienta în privinţa unei false hemeralopii sau unei hemeralopii fără legătură cu un proces distrofic congenital.

– Hemeralopia la un om în vîrstă, manifestată cu ocazia conducerii automobilului noaptea, este expresia „miopiei nocturne" realizată prin dilatarea pupilei.

– Hemeralopia la un copil sau adolescent, remarcată de subiect sau părinţi, este mai mult ca sigur consecinţa unui proces distrofic, după cum este puţin probabil ca hemeralopia instalată la o vîrstă „mijlocie" să fie corelată cu o distrofie retiniană.

– Tulburările de adaptabilitate caracterizate printr-o prelungire a perioadei de adaptare, dar care în final este normală, atestă un proces distrofic staţionar (fundus albipunctatus).

Determinarea adaptabilităţii simţului luminos se realizează cu ajutorul *adaptometrelor*, dintre care aparatul Goldmann-Weckers este cel mai cunoscut.

Tehnica înregistrării curbei de adaptabilitate la întuneric este descrisă şi cunoscută în practica clinică. Curba adaptabilităţii se compune din două segmente separate printr-un punct angular, numit punct alfa, care marchează trecerea de la adaptarea conurilor la aceea a bastonaşelor. Timpul este notat pe abscisă, iar luminarea testului, exprimată în unităţi logaritmice, pe ordonată (fig. 1.3). Se utilizează unităţi logaritmice picostilbi

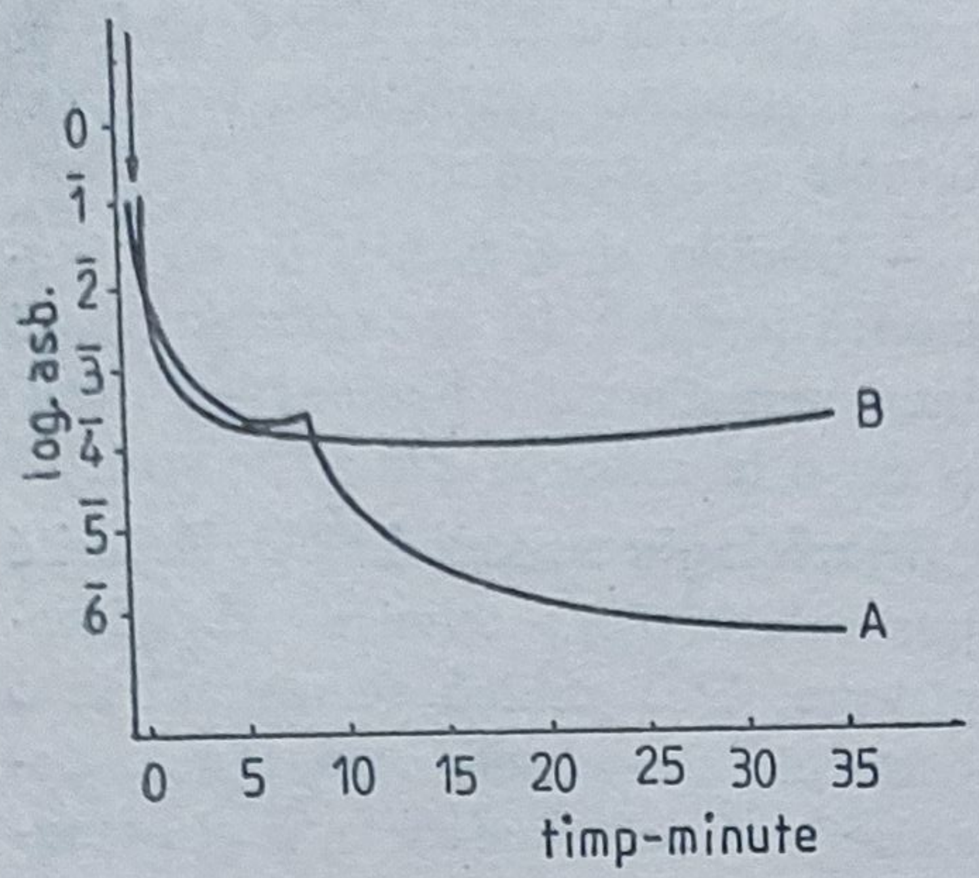

Fig. 1.3. *Curba adaptabilității luminoase la întuneric.* Normală (A). Patologică (B).

(U.L. psb) sau unități logaritmice apostilbi (U.L. asb).

Prima parte a segmentului corespunde adaptării conurilor și are la început o pantă rapidă, pentru a coborî apoi treptat și a se termina într-un punct alfa situat aproximativ la întîlnirea timpului de 5 minute cu 5 unități logaritmice psb.

A doua parte a curbei corespunde adaptării bastonașelor și are un aspect asemănător cu cel al primei părți, dar este mai lungă. Cînd devine stabilă, ea marchează valoarea pragului absolut terminal global, situat spre 2,5 U.L. psb, și la un interval de aproximativ 30 minute.

În interpretarea unei curbe înregistrate trebuie să avem în vedere aspectul ei global, dacă este bifazică sau nu, și valoarea pragului luminos terminal, care trebuie să fie sub 3,5 U.L. psb. Astfel, în retinopatia pigmentară curba este înaltă și monofazică, necoborînd sub 6 U.L. psb. În fundus albipunctatus pragul final al conurilor se obține după 1–2 ore, iar al bastonașelor după 3–4 ore. În boala Oguchi avem un punct alfa tardiv și un prag final al bastonașelor normal, dar obținut după o adaptare de mai multe ore.

5. **Electroretinograma.** Electroretinograma (ERG) reprezintă înscrierea grafică a *potențialului retinian de acțiune* declanșat prin influența unui stimul luminos asupra retinei.

Caracteristica traseului ERG depinde de mai mulți factori : aparatura de amplificare și înregistrare, caracteristica stimulului, starea de adaptabilitate a retinei, integritatea straturilor retiniene.

Pentru a putea înțelege corelațiile ERG cu substratul ei histologic, prezentăm o succintă rememorare a fenomenelor fiziologice fundamentale care iau naștere la nivelul retinei sub influența unui stimul luminos. În ordinea apariției, acestea sînt : potențialul retinian precoce, potențialul receptor tardiv cu undele *a* și *b*, potențialul oscilator tardiv, undele *c*, *d*, *f*, *g*, *h* și *i*.

– *Potențialul retinian precoce* (PRP) constituie prima componentă a ERG care ia naștere sub influența stimulului luminos. În ERG clinică, el nu poate fi pus în evidență, întrucît necesită condiții tehnice deosebite. Morfologic este format din două deflexiuni : R_1 (pozitivă și în corelație cu sistemul fotopic) și R_2 (undă mai amplă și mai lentă, în corelație cu sistemul scotopic). Originea PRP este determinată de un proces de fotoliză suferit de pigmentul vizual sub influența luminii (restul componentelor ERG sînt ex-

presia modificărilor de polarizare de la nivelul membranei celulare).

Importanța clinică a PRP constă în faptul că el pune în evidență modificările inițiale petrecute în zona distală a celulelor fotoreceptoare, modificări nesemnalate de ERG clinică.

– *Potențialul receptor tardiv* (PRT). Sub influența stimulului luminos se produce hiperpolarizarea fotoreceptorilor (izomerizarea pigmentului vizual blochează prin Ca^+ porii membranei celulare, oprind intrarea Na^+ în celulă). Procesul de hiperpolarizare se extinde spre straturile retiniene profunde (proximale), dînd naștere PRT sau undei *a* (P-III, Granit), precum și undei *b*.

Unda *a* își are originea la nivelul articolelor interne ale fotoreceptorilor. Unda *b* reprezintă activitatea celulelor Müller, care se depolarizează prin eliberarea ionilor de K^+ de la nivelul celulelor bipolare. Atît unda *a*, cît și unda *b* au în morfologia lor o componentă fotopică și una scotopică (a_1, a_2 ; b_1, b_2) cu sensibilități spectrale corespunzătoare conurilor și bastonașelor.

Pe panta ascendentă a undei *b* se remarcă 4–5 ondulații (potențiale oscilatorii rapide – POR), cu origine neprecizată : celulele amacrine, celulele orizontale sau sistemul fotopic.

– *Potențialul oscilator tardiv* (POT) apare după unda *b*. Originea sa nu este precizată, fiind probabil fotopică (dispare în acromatopsie și persistă în hemeralopie).

– *Unda c* apare după unda *b*, sub forma unei deflecțiuni pozitive mici și inconstante. Originea ei este atribuită zonei apicale a EPR. După unii, ea este rezultanta interacțiunii sistemului fotopic cu sistemul scotopic.

– *Undele d, f, g, h și i*, care urmează undei *c*, își fac apariția după încetarea stimulului luminos (off effect) și au o importanță clinică redusă.

Morfologia traseului ERG. Datorită particularităților tehnice de înregistrare, ERG clinică se rezumă la o parte din elementele componente descrise mai sus : undele *a*, *b* și potențialele oscilatorii.

Parametrii componentelor ERG se analizează prin următoarele elemente (fig. 1.4).

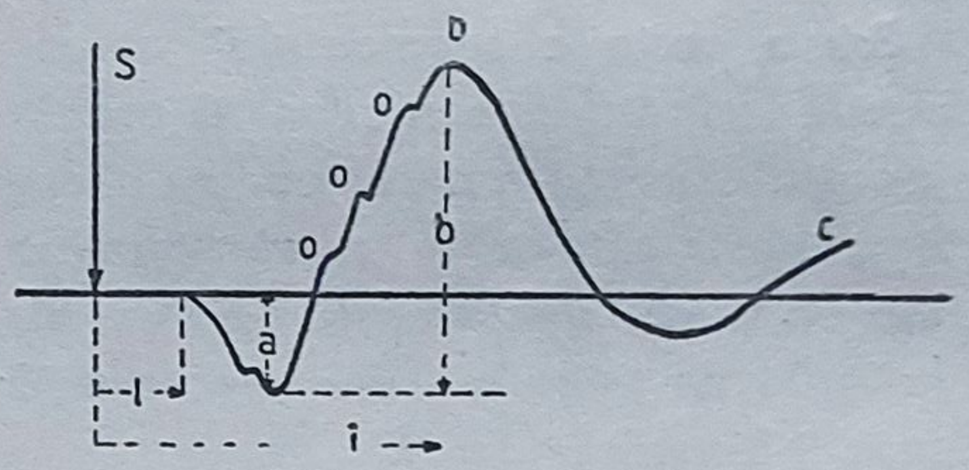

Fig. 1.4. *Amplitudinea și timpii componentelor ERG.* Amplitudinea undei *a* (a) ; amplitudinea undei *b* (b) ; timpul de latență a undei *a* (l) ; timpul implicit a undei *b* (i) ; potențiale oscilatorii (0).

– *Amplitudinea undelor.* Unda *a* se măsoară de la linia de bază pînă la punctul negativ maxim, iar unda *b* de la punctul negativ maxim al undei *a* pînă la punctul maxim pozitiv al undei *b*.

– *Timpul de latență și timpul implicit.* Timpul de latență reprezintă durata de timp de la stimul pînă la debutul undei *a* sau *b*. Timpul implicit reprezintă durata de timp (m/s) de la apariția stimulului la punctul maxim al amplitudinei undei *a* sau *b*.

Acești timpi pot fi normali în prezența unor amplitudini mici și prelungiți în cazul unor amplitudini normale, sau atît timpii, cît și amplitudinile pot fi anormale. Timpii pot fi prelungiți în leziunile retiniene progresive.

– *Raportul undelor b/a ; b_2/b_1.*

– *Calculul suprafeței undelor.*

Morfologic, traseul ERG prezintă următorul aspect :

– Unda *a* : prima deflexiune negativă, monofazică în stare fotopică și bifazică în stare scotopică (a_1 și a_2).

– Unda *b* : deflexiune pozitivă. În funcție de intensitatea luminii se pun în evidență mai multe componente. Unda b_1 apare la ebluisare luminoasă și este mai puțin amplă în stimuli roșii. Unda b_2 crește în obscuritate și dispare la ebluisare.

– Potențialele oscilatorii apar pe brațul ascendent al undei *b* sub forma unor deflecții pozitive și sînt corelate cu sistemul scotopic, fiind în număr de 3–4.

– Unda *c* urmează undei *b*, sub forma unei deflecții mici, pozitive.

– Unda *d*, pozitivă sau negativă, apare o dată cu dispariția stimulului luminos și reprezintă „decăderea" undei *a* și a componentelor „*c*–*c*" ale undei *b*.

ERG patologică. În funcție de zona retiniană lezată poate exista, pînă la un punct, un corespondent ERG modificat (fig. 1.5) : hipernormală, hipovoltată, negativă (unda *a* normală, unda *b* diminuată sau absentă), stinsă. De asemenea, în funcție de lezarea predominantă a unui sistem retinian putem distinge :

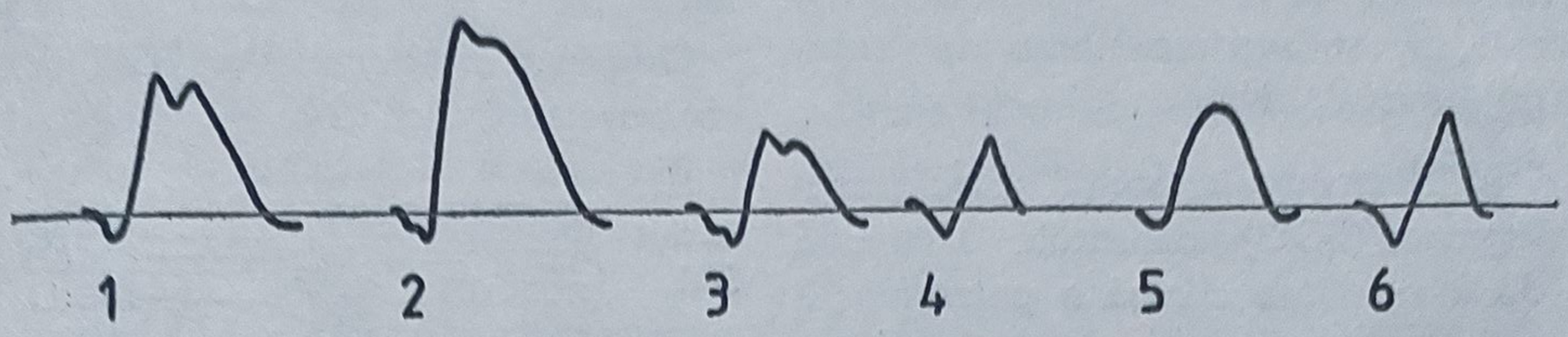

Fig. 1.5. *Aspecte clinice ale ERG.* Normal (1) ; hipernormal (2) ; hipovolt (3) ; electronegativ (4) ; lezare fotopică (5) ; lezare scotopică (6).

– ERG lezată fotopic : unda b_1 micșorată sau absentă, răspuns slab în stimul roșu, unda *a* conservată, persistența undei b_2, care oferă traseului un aspect de „deget în mănușă".

– ERG lezată scotopic : dispariția undei b_2.

Din cele arătate mai sus se poate remarca faptul că zona optimă de investigație a ERG este ouprinsă între EPR și straturile profunde ale retinei. Zonele corespunzătoare coriocapilarei, membranei Bruch, cît și cele de la nivelul straturilor profunde ale retinei (celulele ganglionare, fibrele nervului optic) nu au un corespondent ERG determinant.

Totodată, este cunoscut faptul că leziunile care nu depășesc 3–4 DP nu influențează traseul ERG. O afecțiune a conurilor foveolare nu este nici ea reprezentată în ERG, întrucît răspunsul reflectat de conurile din această regiune (30 000) este prea slab, fiind

înglobat de cel al conurilor retinei. ERG focalizată caută să suplinească acest inconvenient. În această situaţie un rol deosebit îl are potenţialul evocat vizual care, prin caracteristicile sale, poate exprima starea de suferinţă maculară.

6. **Electrooculograma.** Electrooculograma (EOG) constituie o metodă de înregistrare clinică a *potenţialului retinian de repaus.*

Potenţialul de repaus reprezintă activitatea de bază permanentă a celulelor şi îşi are originea în existenţa de ambele părţi ale membranei celulare a unui echilibru între ionii de Na^+ (exterior) şi ionii de K^+ (interior). Acest fapt creează o diferenţă de potenţial între cornee (pozitivă) şi polul posterior (negativ). Axul sistemului polarizat corespunde în linii mari axului optic al ochiului. Sistemul polarizat creează un cîmp electric în jurul marginilor orbitei. Mişcînd globii oculari, axul sistemului polarizat îşi schimbă direcţia, producîndu-se o modificare bruscă a repartiţiei potenţialului electric în regiunea orbitară. Plasarea unor electrozi în zona periorbitară permite înregistrarea variaţiilor de potenţial.

În determinările clinice ale potenţialului de repaus se deosebesc trei elemente :

– *Potenţialul de bază* (obţinut în lumina de ambianţă).

– *Potenţialul de întuneric* – denumit şi „componenta insensibilă la lumină" (Dark Trough), cu o tendinţă de scădere a amplitudinii la întuneric (punct minim între 8 şi 10 minute).

– *Potenţialul de lumină* – denumit şi „componenta sensibilă la lumină" (Light Peak), cu tendinţă de creştere la lumină (punct maxim între 8 şi 10 minute).

Originea componentelor EOG este controversată (fig. 1.6).

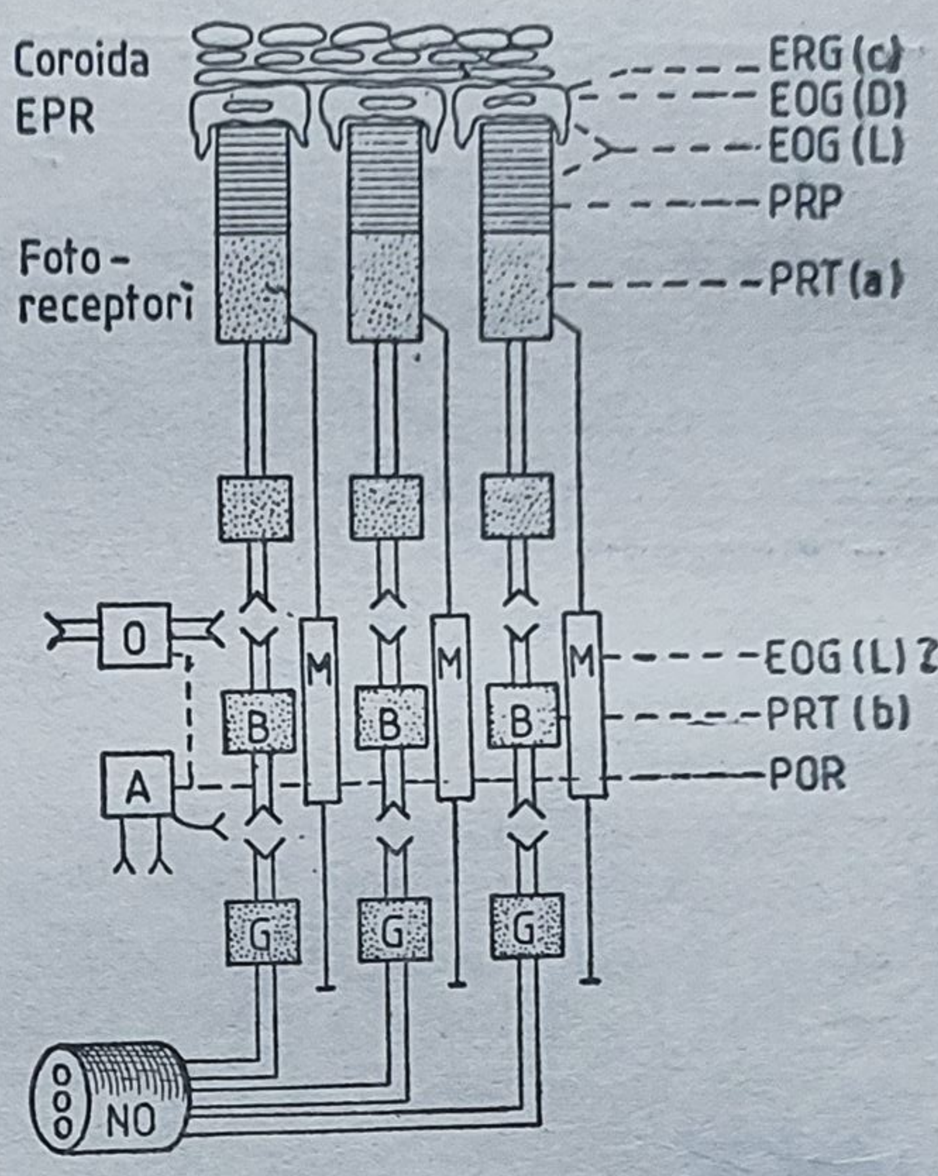

Fig. 1.6. *Originea intraretiniană a ERG şi EOG.* Potenţial retinian precoce (PRP) ; potenţial retinian tardiv (PRT) ; potenţial oscilator rapid (POR) ; componentă insensibilă la lumină (D) ; componentă sensibilă la lumină (L). Amacrine (A) ; orizontale (O) ; ganglionare (G) ; Müller (M) ; nerv optic (NO).

– Componenta insensibilă la lumină reprezintă activitatea EPR şi a potenţialului său de membrană.

– Componenta sensibilă la lumină reprezintă activitatea complexului „EPR-fotoreceptori". Unii autori sînt de părere că şi straturile retiniene proximale joacă un rol în formarea componentei sensibile la lumină. Un argument în acest sens îl constituie faptul că în obliterarea de arteră centrală

retiniană are loc abolirea acestei componente și menținerea potențialelor oscilatorii ale ERG.

Tehnica EOG este simplă. După plasarea electrozilor de argint la nivelul cantusurilor externe și interne, se execută mișcarea globilor oculari în plan orizontal și cu o amplitudine maximă. Pentru fiecare componentă a EOG se efectuează determinări într-o anumită condiție de iluminare (fig. 1.7) :

– potențialul de bază : după o adaptare de 10–15 minute la un iluminat de ambianță ;

– componenta insensibilă la lumină : în întuneric, timp de 10 minute ; în unele cazuri (fundus albipunctatus) este necesară prelungirea determinării la întuneric ;

– componenta sensibilă la lumină : la un iluminat de 3 000–4 000 lux timp de 10–15 minute.

Calculul rezultatelor se face conform raportului Arden $\left(\frac{L}{D} \times 100\right)$, luîndu-se ca referință valoarea amplitudinii maxime obținute în lumină (*L*) și valoarea minimă a amplitudinii obținute în întuneric (*D*). Valorile raportului Arden prezintă următorul aspect : supranormal ; normal (180%–220%) ; subnormal (180%–130%) ; patologic (130%–110%) ; stins (110%–100%) ; invers (<100%). Limitele valorilor sînt relative, ele putînd oscila în funcție de tehnica examinării, vîrstă etc.

Determinarea valorilor EOG în distrofiile retiniene are o mare utilitate.

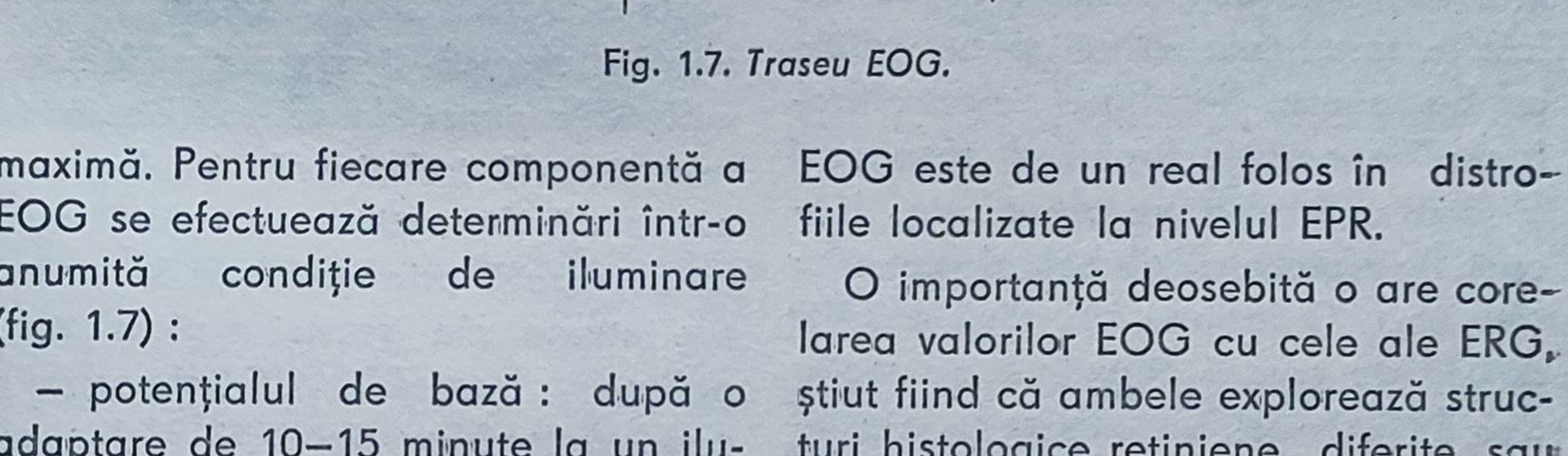

Fig. 1.7. *Traseu EOG.*

EOG este de un real folos în distrofiile localizate la nivelul EPR.

O importanță deosebită o are corelarea valorilor EOG cu cele ale ERG, știut fiind că ambele explorează structuri histologice retiniene diferite sau limitrofe. Cîteva exemple din practica clinică demonstrează acest lucru : retinopatia pigmentară prezintă o concordanță între valorile ERG și EOG ; distrofia viteliformă prezintă o discordanță între valorile celor două teste (EOG patologică și ERG normală), ca de altfel și acromatopsia congenitală care prezintă de asemenea o discordanță (EOG normală și ERG patologică).

7. **Potențialul evocat vizual.** Activitatea electrică retiniană, evidențiată prin ERG, se transmite prin intermediul căilor optice sub forma unui mesaj care, după diferite relee sinoptice,

ajunge la scizura calcarină, aria 17 a lui Brodmann. La acest nivel, mesajul se manifestă sub forma unui potențial occipital evocat, care reprezintă răspunsul electrofiziologic cortical la un stimul scurt, dar suficient de intens. Tehnica de înregistrare și particularitățile morfologice ale potențialului evocat vizual sînt cunoscute. În cele ce urmează dorim să precizăm doar locul acestei tehnici de investigație și importanța sa în cadrul distrofiilor retiniene.

Este cunoscut faptul că la nivelul maculei, conurile — responsabile de funcțiile vizuale centrale — sînt în număr redus (30 000) comparativ cu celelalte conuri ale retinei și cu celule cu bastonașe. Rezultatul electrofiziologic îl constituie faptul că răspunsul ERG al conurilor maculare este „înecat" de răspunsul global al conurilor retiniene. O leziune selectivă a celor 30 000 de conuri maculare nu modifică ERG. Astfel, un bolnav cu o acuitate vizuală scăzută datorată lezării conurilor de la acest nivel poate prezenta o ERG normală. Și invers, un bolnav cu o distrofie retiniană difuză conservă o acuitate vizuală bună, în pofida unei ERG stinse. Pentru a preciza locul leziunii se poate apela la potențialul evocat vizual. Unui con foveolar îi corespund 1 000 de celule corticale, localizate preferențial la nivelul ariei 17. În aceste condiții, suprafața retiniană centrală (2° central) produce 2/3 din răspunsul evocat vizual. Aria 17 de la nivelul cortexului reprezintă 3% din suprafața acestuia, fiind localizată în partea superficială a cortexului occipital și permițînd înregistrarea răspunsului evocat. Studiul acestui răspuns evocat permite astfel, pe de o parte, aprecierea funcției conurilor foveolare, iar pe de altă parte, aprecierea integrității căilor optice.

8. **Oftalmoscopia.** Examenul oftalmoscopic constituie o metodă de explorare clinică uzuală, avînd însă o importanță esențială în stabilirea diagnosticului distrofiilor retiniene.

Terminologie descriptivă. Este absolut necesară stabilirea unei terminologii clinice descriptive comune, în vederea înțelegerii și cooperării în specialitate.

a) *Macula.* În literatura de specialitate s-a creat o confuzie între noțiunea histologică și cea clinică de mașoulă. Din punct de vedere histologic, prin maculă trebuie să înțelegem o suprafață din retina centrală (5 mm), caracterizată prin prezența în straturile interne ale retinei a pigmentului galben (xantofil). Oftalmoscopic, această zonă nu poate fi delimitată exact. Din aceste motive, unii autori (anglo-saxoni) rezervă termenii de „maculă" pentru această suprafață, nedelimitabilă clinic și de „fovee" pentru zona ei centrală, delimitabilă clinic de prezența reflexului strălucitor. Întrucît în practica clinică prin maculă se înțelege zona retiniană centrală, delimitabilă oftalmoscopic printr-un reflex strălucitor, termenul este întrebuințat cu acest sens, exceptînd însă suportul său histologic.

Prin maculă înțelegem zona retiniană centrală care corespunde unei suprafețe eliptice, cu un centru situat la o distanță de 4 mm de marginea temporală a papilei și 3,42 mm de-

desubtul meridianului orizontal. Suprafața maculară are un diametru orizontal de 2 mm și unul vertical de 1,5 mm și corespunde unei suprafețe de 1,500 μ, 5° sau 110 000 conuri. Oftalmoscopic, ea este delimitată periferic printr-un reflex strălucitor, iar în centru prin reflexul foveolar (fig. 1.8).

Ca termeni sinonimi consemnăm · foveea, area centralis, macula luteea.

b) *Foveola*. Sinonime : foveola centralis, umbo. Ea corespunde centrului maculei sau, mai exact, fundului pîlniei maculare și prezintă o suprafață de 300–400 μ (1° și 10′ din cîmpul vizual). Oftalmoscopic, foveola are aspectul unei mici pete roșii cu reflex strălucitor.

c) *Polul posterior* este suprafața retiniană delimitată anterior de orificiile corespunzătoare penetrației venelor vorticoase (32,42 mm) (fig. 1.9).

d) *Regiunea ecuatorială* este suprafața cuprinsă între linia care unește punctele de penetrație a vorticoaselor și marginea posterioară a bazei vitrosului (5,83 mm).

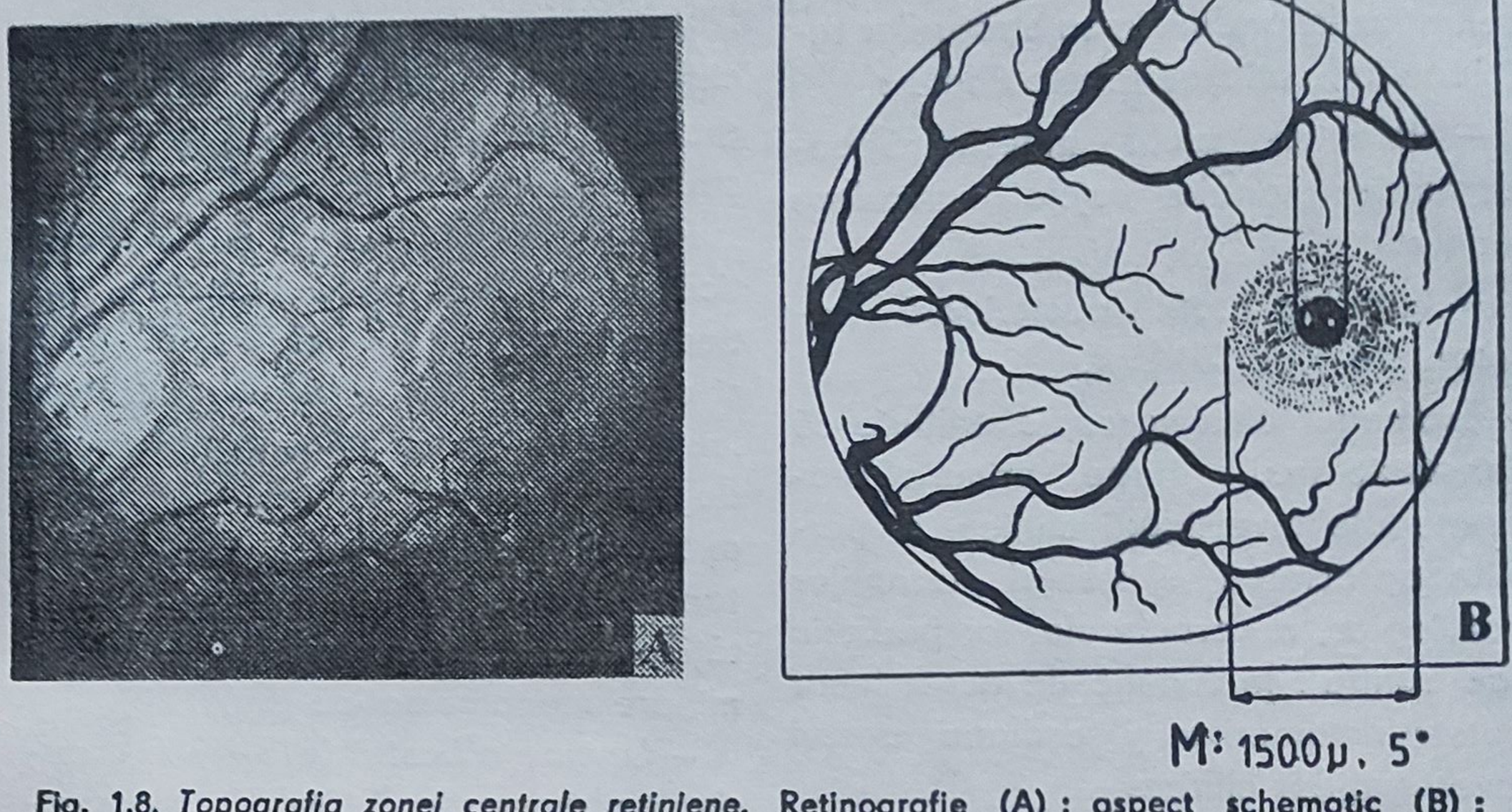

Fig. 1.8. *Topografia zonei centrale retiniene.* Retinografie (A) ; aspect schematic (B) ; Macula (M) ; foveola (F).

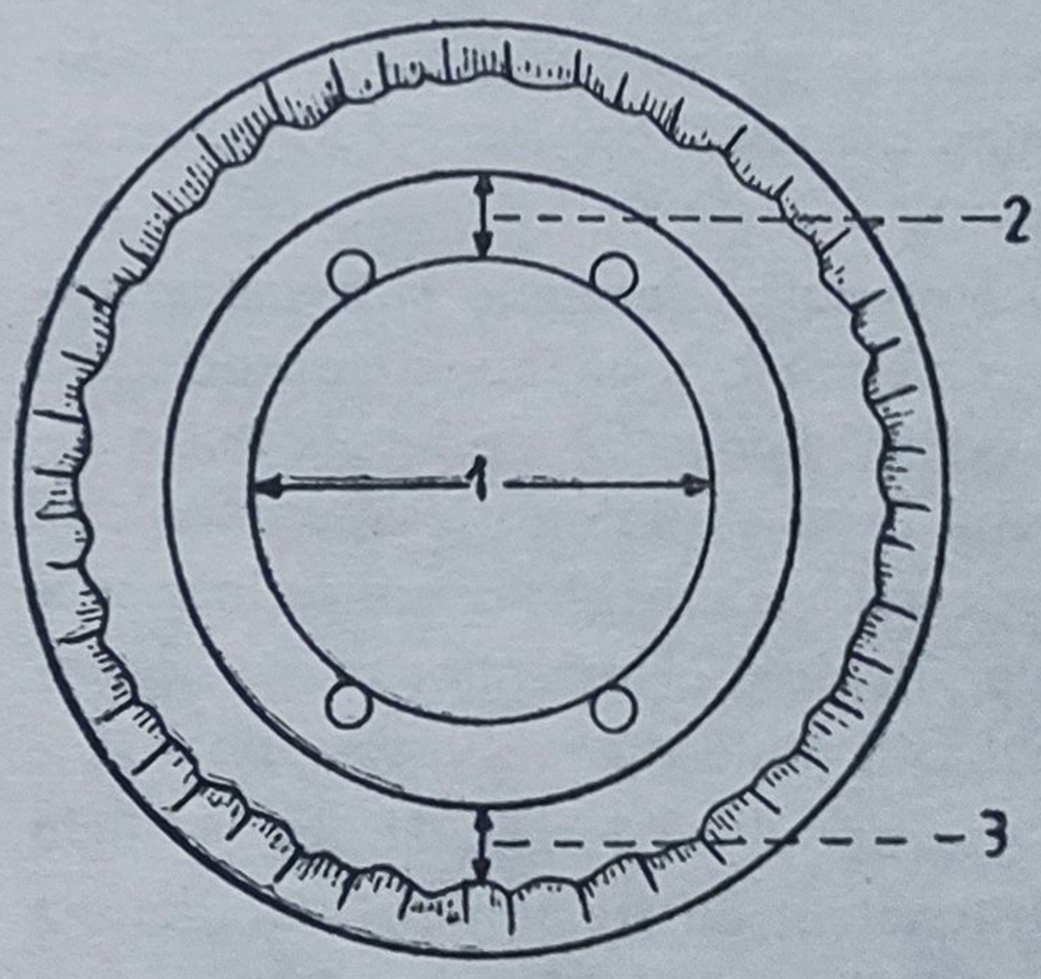

Fig. 1.9. *Polul posterior și zona periferică a fundului de ochi.* Polul posterior (1) ; regiunea ecuatorială (2) ; ora serrata (3).

e) *Ora serrata* este suprafaţa cuprinsă între marginea posterioară a bazei vitrosului şi marginea anterioară a bazei vitrosului (4,73 mm).

f) *Linia de profil anterioară şi posterioară*. Pentru precizarea localizării leziunilor în profunzimea straturilor retiniene am utilizat terminologia :

– linia de profil anterioară corespunde planului reţelei vasculare retiniene ;

– linia de profil posterioară corespunde planului EPR.

Examenul oftalmoscopic trebuie să constituie unul dintre primele momente ale investigării clinice. El permite aprecierea existenţei leziunilor patologice, a caracterului lor periferic sau central. În funcţie de acest lucru putem sistematiza şi eşalona restul investigaţiilor clinice.

Oftalmoscopia cu filtre interferenţiale (lumină monocromatică) este importantă, aducînd informaţii suplimentare : lumină aneritră (straturile retiniene interne) ; lumina roşie (straturile retiniene profunde, coriocapilara) ; lumina albastră (angioscopie fluoresceinică).

Stereooftalmoscopia şi biomicroscopia permit o mai bună apreciere a modificărilor retiniene localizate la nivelul liniei de interfaţă vitreoretiniană (edemul microchistic sau intraretinianã), cît şi a leziunilor aflate în planul EPR (linia de profil posterioară).

Examenul cu lentila Hruby şi sticla de contact cu trei oglinzi Goldmann este indispensabil în aprecierea modificărilor de la periferia fundului de ochi.

9. **Retinografia.** Realizarea unei retinografii de calitate are o importanţă deosebită atît în vederea obţinerii unui material documentar de referinţă, cît şi pentru realizarea unor detalii clinice suplimentare.

Valoarea ei creşte în tehnicile speciale : lumină monocromatică, retinografia în trei dimensiuni (cupă optică, stereoretinografie, holografie).

Retinografia în lumină monocromatică se bazează pe proprietăţile optice ale structurilor retiniene (reflexie şi absorbţie), care au un caracter selectiv în raport cu un anumit spectru de lumină monocromatică. Contrastul optim al imaginilor va fi astfel rezultanta raportului dintre aceste proprietăţi optice şi un anumit prag de iluminare monocromatică (fig. 1.10).

– *Lumina albastră* (475–795 μ), verde, galben-verde (540–570 μ) evidenţiază structurile retiniene corespunzătoare liniei de profil anterioare : normale (vasele retiniene, limitanta internă, discul optic, fibrele nervului optic) sau patologice (fibrozele prereetiniene, distorsiunile limitantei interne, pliurile retiniene). În acest scop, filmele ortocromatice sînt cele mai indicate.

– *Lumina roşie* (605–645 μ) evidenţiază elementele structurale din profunzimea fundului de ochi : coroida, pigmentările profunde coroidiene. Filmele pancromatice care corespund unei sensibilităţi spectrale cu lungimi de undă mai mari dau rezultate mai bune pentru leziunile localizate la nivelul liniei de profil posterioare : distrofia viteliformă, distrofiile în reţea, drusenul, fundus flavimaculatus etc.

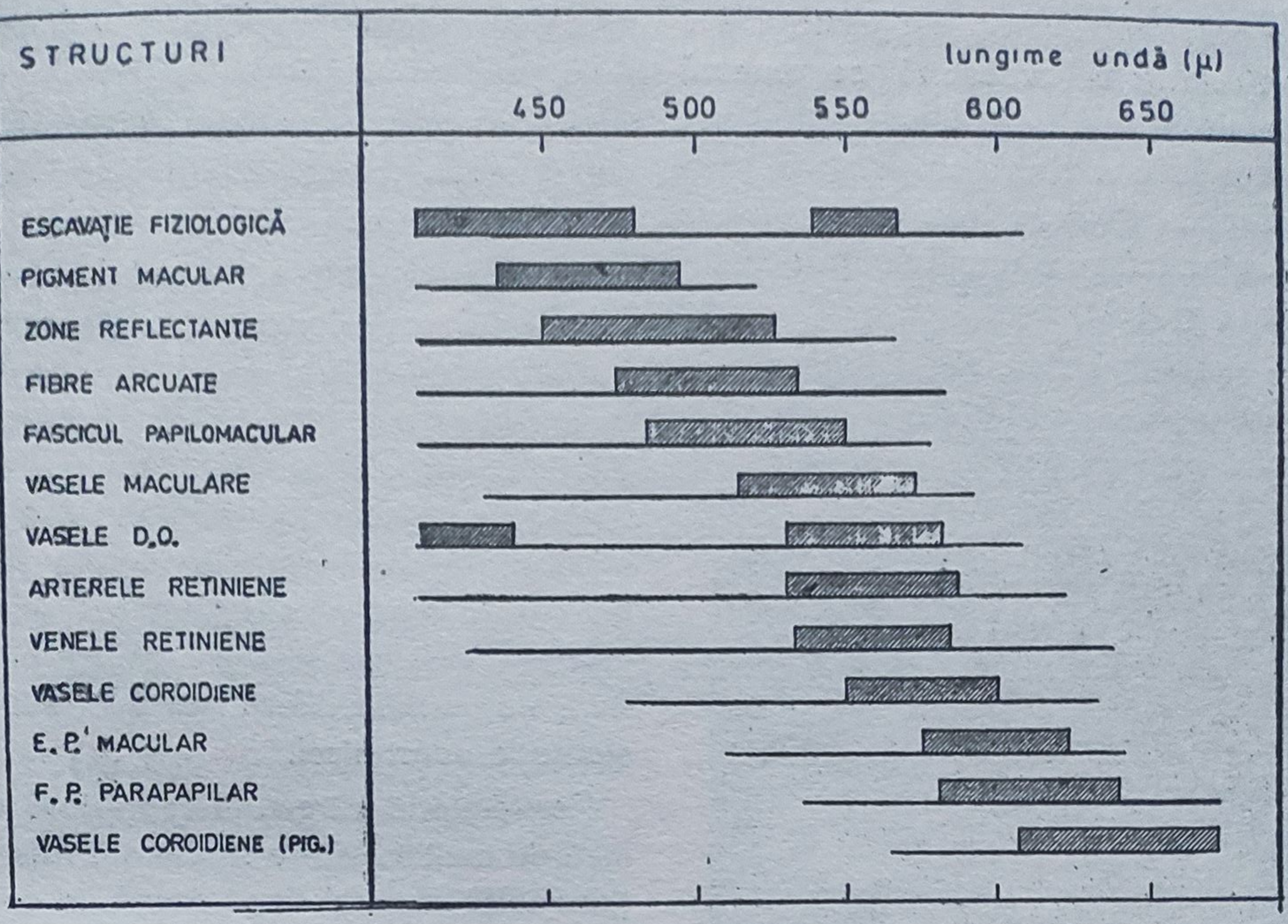

Fig. 1.10. *Spectrele radiației luminoase optime în corelație cu anumite structuri retiniene.* (Delori, 1977).

10. **Angiofluorografia.** Aportul angiofluorografiei în diagnosticul și etiopatogenia bolilor retiniene este determinant. Rezultatele obținute și corobo-rate cu alte teste de investigație concură la stabilirea unui diagnostic clinic. Pentru a ilustra acest lucru enumerăm cîteva particularități angiofluc-rografice constatate în distrofiile retiniene.

a) *Straturile retiniene profunde* (linia de profil anterioară) : modificările vaselor retiniene, în special tulburările de permeabilitate (boala Goldmann-Favre, vitroretinopatia exudativă familială, retinopatia pigmentară).

b) *Retina neurosenzitivă.* În general, angiofluorografia nu aduce date deosebite în distrofiile retinei neurosenzitive. De un interes se bucură formele de distrofie caracterizate prin acumulări punctiforme sau în pete de culoare galbenă : fundus flavimaculatus, boala Kandori, fundus albipunctatus, retina punctată albescens, boli sistemice (oxaloza, cistinoza și altele).

c) *Epiteliul pigmentar retinian* (EPR) constituie elementul cel mai important în vederea efectuării și interpretării unei angiofluorografii. Aceasta este consecința particularităților sale histologice (zonula ocludens, pigmenți celulari : melanină, lipofuscină), care îi conferă calitatea de „ecran mat" între două rețele vasculare, din care una (coriocapilara) este permeabilă la fluoresceină.

Datorită acestor calități histologice, orice modificare a intensității pigmentare de la nivelul EPR va avea un

corespondent angiofluorografic. De o particularitate deosebită se bucură cele două feluri de pigment retinian situate la acest nivel : melanina și lipofuscina. Pigmenții au o comportare retinografică și angiofluorografică diferită (fig. 1.11) :

– *melanina* : vizibilă oftalmoscopic și retinografic, cu întărirea imaginii în lumină roșie și pe filmele pancromatice ; vizibilă angiofluorografic pe întreg ciclul angiofluorografiei ;

– *lipofuscina* : invizibilă oftalmoscopic și retinografic ; vizibilă angiofluorografic (Munteanu, 1978).

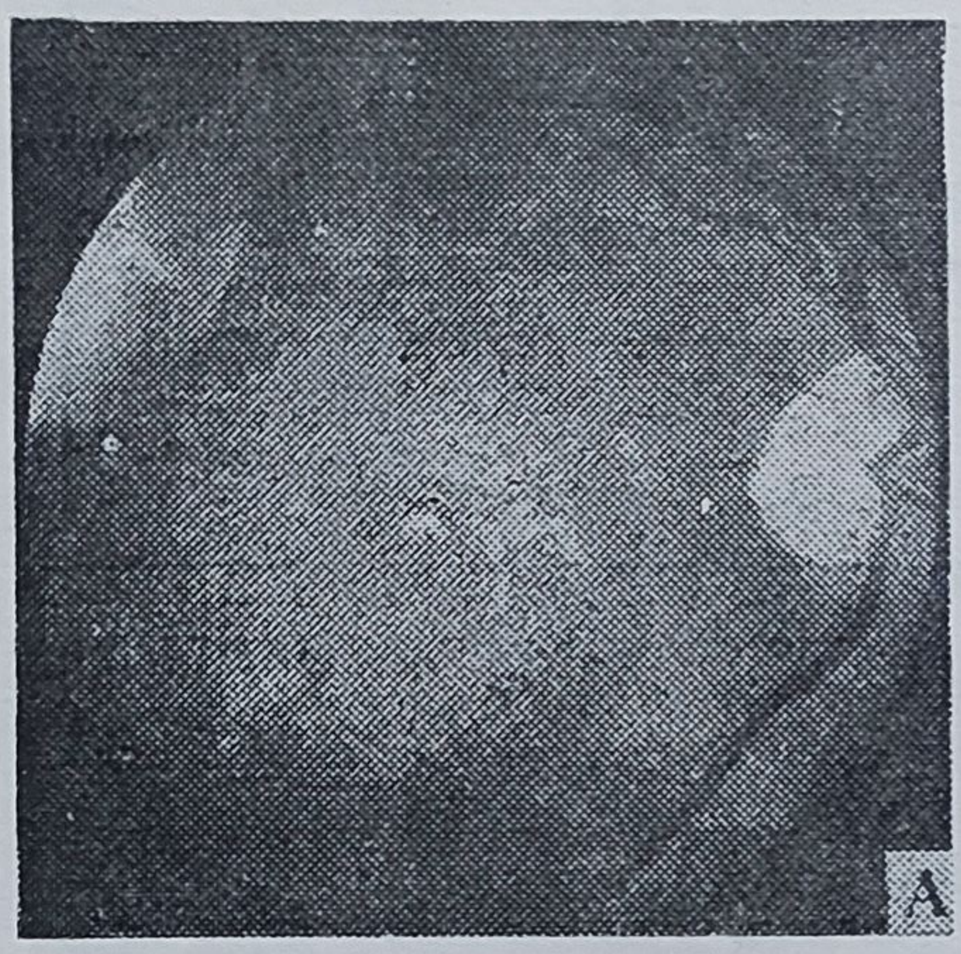

Fig. 1.11. ***Aspecte comparative privind vizibilitatea pigmentului lipofuscinic.*** Retinografie **(A).** Angiofluorografie (B). Se remarcă absența pigmentului lipofuscinic în retinografie și prezența sa în imaginea angiofluorografică.

11. **Fluorometria vitreeană.** La nivelul polului posterior a fost evidențiată *bariera sînge-retină*, care în funcție de localizarea sa histologică prezintă două variante : externă, la nivelul EPR și respectiv internă, la nivelul membranei endoteliale a vaselor retiniene. În mod normal, datorită unei joncțiuni celulare strînse, această barieră nu permite difuziunea unor substanțe la acest nivel.

Fluorometria vitreeană reprezintă o metodă cantitativă de studiere a funcționalității barierei sînge-retină. În cazul unei deteriorări histologice, metoda efectuează determinări cantitative ale fluoresceinei din corpul vitros, ajunsă aici după o prealabilă injectare intravenoasă (fig. 1.12).

Diferite afecțiuni retiniene implică o dereglare a barierei sînge-retină, evidențiată prin metoda fluorometriei vitreene : diabetul zaharat (Cunha-Vaz, 1979) ; nevrita retrobulbară (Brande și col., 1981) ; pars planitele (Mahlberg, 1983) ; hipertensiunea arterială (Jampol și col., 1983).

Unele distrofii retiniene au fost studiate, obținîndu-se rezultate diferite în ceea ce privește integritatea barierei sînge-retină :

– distrofii retiniene cu barieră sînge-retină normală : distrofia viteliformă (Brooks, 1982), fundus flavimaculatus (Fishman și col., 1982), fundus albipunctatus (Miyake și col., 1983) ;

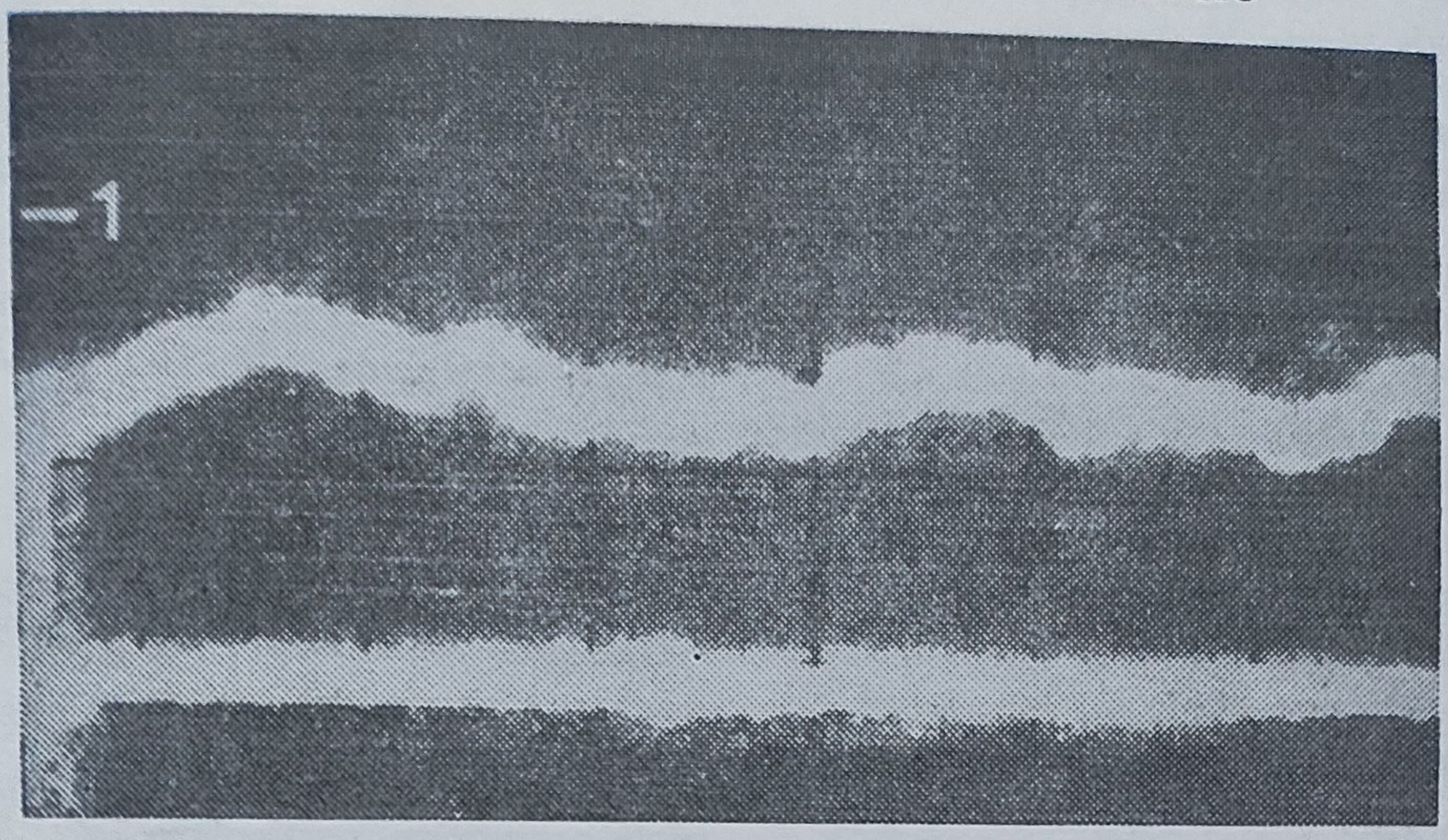

Fig. 1.12. *Fluorometrie vitreeană.* Valori normale ale concentrației fluoresceinei vitreene. (Fishman și col., 1982).

– distrofii retiniene cu barieră sînge-retină dezorganizată : retinopatia pigmentară.

Valorile diferite ale fluorometriei vitreene în distrofiile retiniene evidențiază particularități patologice inedite cît și unele argumente în favoarea diversificării formelor clinice.

II. Gruparea metodelor clinice de explorare retiniană în scopul conturării unui sindrom clinic și stabilirii diagnosticului

Ținînd cont de suportul morfofiziologic diferit al testelor de investigație clinică retiniană, este logic ca, în scopul precizării structurii retiniene afectate, să efectuăm mai multe teste ale căror rezultate să fie corelate în final în vederea obținerii unui aspect global al suferinței retiniene. Practica clinică demonstrează că numai un examen clinic combinat ne permite să apreciem cu exactitate starea funcțională a organului vizual și indirect să precizăm diagnosticul, prognosticul și chiar tratamentul necesar.

Pe baza rezultatelor diferitelor metode clinice de investigație, precum și prin corelarea lor logică putem stabili particularitățile generale ale sindromului și diagnosticul clinic exact. Este necesar, astfel, în scopul restrîngerii posibilităților de diagnostic diferențial, să stabilim pe baza rezultatelor obținute limitele sindromului clinic : periferic sau central ; fotopic sau scotopic. În acest sens vom recurge la teste specifice și adecvate scopului propus :

– **sindromul clinic periferic :** cîmpul vizual periferic, ERG, EOG, oftalmoscopie și angiofluorografie ;

– **sindromul clinic central :** acuitate vizuală, cîmp vizual central, vederea

culorilor, potenţial evocat vizual, ERG şi EOG focală, oftalmoscopie şi angiofluorografie ;

– **lezarea sistemului scotopic :** acuitate vizuală scotopică, adaptometrie, ERG scotopică ;

– **lezarea sistemului fotopic :** acuitate vizuală, cîmp vizual fotopic, vederea culorilor, ERG diferenţiată şi frecvenţă critică de fuziune.

Redăm în tabelul 1.1 unele forme de distrofie retiniană, în scopul evidenţierii corelaţiei dintre suportul lor histologic şi valoarea testelor de explorare şi al conturării, pe această bază, a sindromului clinic respectiv.

Analiza datelor clinice cuprinse în tabelul 1.1 evidenţiază specificitatea diferitelor teste de investigaţie clinică şi corelaţia lor cu substratul histologic. De la început se remarcă faptul că singurele forme de distrofie retiniană în care sînt afectate atît sindromul funcţional macular, cît şi testele clinice de investigaţie globală sînt cele care depind în marea lor majoritate de retina neurosenzorie. Restul formelor prezintă un sindrom clinic macular neafectat sau puţin afectat, precum şi unele elemente oftalmoscopice şi angiofluorografice particulare.

1. *Distrofiile membranei Bruch* pot fi diagnosticate pe baza examenului oftalmoscopic şi angiofluorografic.

Tabelul 1.1.

Aspecte corelative între substratul morfologic al unor forme de distrofie retiniană şi unele teste clinice de diagnostic

Zona afectată		DISTROFIE	AV	CV	VC	Ad.	ERG	EOG	Angio.	Erd.
Membrană Bruch		Drusen dominant	N	N	N	N	N	N	P	D
EPR		Viteliformă	N	N	N	N	N	P	P	D
		În reţea	N	N	N	N	N	P	P	D
Neuroepiteliu	Scotopic	Retinopatie pigmentară fără lez. maculare	N	P	P	P	P	P	P	D/R
		Retinopatie pigmentară cu lez. maculare	P	P	P	P	P	P	P	D/R
		Hemeralopia Nougaret	N	N	N	Psc	Psc	N	N	D
	Fotopic	Generalizată a conurilor	P	N	P	Pf	Pf	N	P	
		Boala Stargardt (pură)	P	P(c)	P	N	N	N	P	D/R
		Goldmann-Favre	P	P	P	P	P	P	P	R
Vitreoretiniană		Retinoschizis juvenil	P*	P*	N*	N*	a:N b:P	N	N*	crm.X
		Boala Wagner	P	P	P	N*	N*	N*	—	D

Normal (N), patologic (P), dominant (D), recesiv (R), patologic scotopic (Psc), patologic fotopic (Pf), patologic parţial şi normal parţial (P*, N*)

Neavînd corelaţii cu retina neurosenzitivă, iar cu EPR doar de o anumită formă, ele prezintă un sindrom clinic funcţional normal sau puţin afectat.

2. *Distrofiile EPR* prezintă valori normale ale sindromului funcţional macular şi ERG normală. EOG este patologică în majoritatea cazurilor. Oftalmoscopia şi angiofluorografia completează diagnosticul clinic.

3. *Distrofiile retinei neurosenzitive* prezintă sindroame clinice determinate de caracterul leziunilor : periferic sau central, scotopic sau fotopic. Oricum, în leziunile localizate la nivelul celulelor fotoreceptoare se evidenţiază o afectare a sindromului funcţional macular şi a testelor de explorare globală (adaptometria, ERG şi EOG).

4. *Distrofiile vitreoretiniene* conturează trei aspecte clinice determinante.

– boala Goldmann-Favre, considerată o asociere dintre o distrofie tapetoretiniană difuză şi o lezare a structurilor retiniene profunde, prezintă o afectare globală şi severă a majorităţii testelor de investigare clinică ;

– retinoschizisul juvenil, în care leziunile sînt localizate numai în straturile retiniene proximale, prezintă o afectare parţială a sindromului funcţional macular ; totodată, din cauza aceasta, ERG este de tip electronegativ iar EOG normală ;

– boala Wagner, în care particularităţile clinice sînt dictate de unele elemente patologice suplimentare (cataractă, miopie, lezarea structurilor retiniene şi periferice) şi alte afecţiuni asociate, prezintă un sindrom clinic diferit de primele două forme de distrofie vitreoretiniană.

BIBLIOGRAFIE SELECTIVĂ

1. ADAMS, A. *The normal EOG.* Acta Ophthal., 1973, 51, 551–561.
2. AMALRIC, P., BONNIN, P. *Angiographie fluorescéinique.* Raport. Soc. Ophtal. Fr., 1960.
3. ARMINGTON, J. C. *The Electroretinogram* Academic Press, New York, 1974.
4. BROWN, K. T. *The electroretinogram : Its components and their origins.* Vision Res. 1968, 8, 633–677.
5. CARR, R. E., SIEGEL, I. M. *Clinical evaluation of retinal pigment epithelial disorders. In The retinal pigment epithelium,* Zinn şi Marmor, Harvard University Press., 1979, 381–394.
6. CERNEA, P., FLORICA CONSTANTIN. *Explorări funcţionale în oftalmologie.* Ed. Junimea (Iaşi), 1975.
7. COSCAS, G. *Principes de l'analyse et l'interprétation d'un angiogramme oculaire.* Conf. d'angiographie de Créteil, 1974.
8. DELORI, F. C., GRAGOUDAS, E. S., FRANCISCO, R. *Monochromatic ophthalmoscopy and fundus photography.* Arch. Ophthal., 1977, 95, 861.
9. DEUTMAN, A. F. *The hereditary dystrophies of the posterior pole of the eye.* Ed. Van Gorcum (Assen), 1971.
10. DUCREY, H. M., DELORI, F. C., GRAGOUDAS, E. S. *Monochromatic ophthalmoscopy and fundus photography.* Arch. Ophthal., 1979, 97, 2, 288.
11. FISHMAN, G. A. *The electroretinogram and electrooculogram in retinal and choroidal disease* (manual). Am. Acad. of

Ophthal. and Otolaryng. Rochester, Minn, 1975.

12. FRANCOIS, J., DE ROUCK, A., FERNANDEZ-SASSO, D. *L'électro-oculographie dans les dégénérescences vitelliformes de la macula.* Bull. Soc. Belge. Ophthal., 1966, 143, 547–552.
13. FRANCOIS, J. *Functional examinations in ophthalmology.* Ed. Karger (Basel), 1972.
14. FRANCOIS, J., DE ROUCK, A., CAMBIE, E., ZANEN, A. *L'électro-diagnostic des affections retiniènnes.* Bull. Soc. Belge D'Ophthal., 1974.
15. FRANCOIS, P., BONNET, M. *La macula.* Ed. Masson, 1976.
16. GALLOWAY, N. R. *Ophthalmic electrodiagnosis.* Ed. Saunders (London), 1975.
17. GILSON, M. *L'interprétation de l'angiographie fluorescéinique.* J. Fr. Ophtal., 1978, 1 (6–7), 473.
18. HUDELO, J. *L'électrophisiologie clinique oculaire.* Conf. Lyonn D'Ophtal., 1983, 156, 3.
19. KRILL, A. E. *Hereditary retinal and choroidal diseases.* Harper and Row, Hagerstown, 1972.
20. MUNTEANU, GH. *Limitele și posibilitățile electrofiziologiei oculare în contextul unor tehnici de investigație oftalmologică.* Oftalmologia, 1980, 1, 21.
21. MUNTEANU GH. *Angiofluorografia în diagnosticul oftalmologic.* Ed. Facla, Timișoara, 1981.
22. RABIN, A. R., BERSON, E. L. *A full field system for clinical ERG.* Arch. Ophthal., 1974, 92, 59–63.
23. VERRIEST, G. *Vision des couleurs.* IV Congrès de la Société Européen d'Ophtalmologie, Budapest, 1972.
24. ZANEN, A. *La vision des couleurs.* J. Fr. d'Ophtal., 1978, 1, 12 : 753–780.

2

DISTROFIILE VITREORETINIENE

Distrofiile vitreoretiniene au fost descrise, mai mult sau mai puţin justificat, sub multiple forme clinice, complicînd şi îngreunînd practica clinică.

Dacă Ricci (1959) diferenţia, pe baza aspectului genetic, un număr de trei forme clinice, în anul 1977 Deutman distinge 9 forme clinice de distrofie vitreoretiniană.

În ceea ce ne priveşte, în literatura de specialitate care ne-a stat la dispoziţie, am întîlnit un număr de peste 10 forme clinice de distrofie vitreo e-tiniană. Este puţin probabil ca toate aceste forme de distrofie vitreoretiniană să constituie entităţi nosologice distincte. Multe dintre ele au sindroame clinice aproximativ identice şi acelaşi mod de transmitere ereditară.

Clasificare

O clasificare clinică clară şi logică este dificil de efectuat, chiar dacă Franceschetti şi col. (1963) susţin că pentru aceasta este suficientă utilizarea unui criteriu ereditar sau clinic.

Criteriul ereditar, deşi important, nu este categoric, întrucît s-au constatat în unele forme clinice mai multe moduri de transmitere ereditară. Criteriul clinic, luat în considerare numai pe baza unor simptome clinice restrînse, nu este edificator, deoarece unele forme prezintă o simptomatologie aproximativ identică, iar diferenţele sînt constituite din elemente de nuanţă.

În clasificarea elaborată de noi am luat în considerare atît modul de transmitere ereditară, cît şi elementele unui sindrom clinic complex : miopia, cataracta, modificările vitreene şi retiniene, hemeralopia, valorile electroretinogramei (ERG), prezenţa sau absenţa leziunilor asociate.

Redăm în tabelul 2.1 clasificarea distrofiilor vitreoretiniene.

Tabelul 2.1.

Distrofiile vitreoretiniene (Clasificare)

1. *Distrofia vitreoretiniană Goldmann-Favre*
2. *Retinoschizisul juvenil*
3. *Distrofia vitreoretiniană Wagner*
   a) cu modificări oculare ;
   b) cu modificări extraoculare asociate :
      – tip marfanoid,
      – tip Weil-Marchesani,
      – tip spondiloepifizeal,
      – tip Kniest,
      – alte forme de displazie osoasă ;
   c) cu modificări clinice particulare
      – distrofia macroreticulară Favre,
      – vitreoretinocoridopatia autozomal dominantă,
      – degenerescența hialoidotapetoretiniană cu protruzie lenticulară posterioară.
4. *Degenerescența vitreoretiniană ecuatorială*
   a) degenerescența în grilaj ;
   b) degenerescența jivrată ;
   c) degenerescența în fulgi de zăpadă.
5. *Vitreoretinopatia exsudativă familială.*

1. DISTROFIA VITREORETINIANĂ GOLDMANN-FAVRE

Distrofia vitreoretiniană Goldmann-Favre, denumită și retinoschizis cu hemeralopie precoce, constituie o formă rară de distrofie vitreoretiniană.

Afecțiunea a fost descrisă de Favre în anul 1958. Autorul constată la două cazuri (frate și soră) următoarele modificări clinice : hemeralopie, modificări vitreene, retinoschizis periferic, modificări maculare microschistice, zone de atrofie corioretiniană, scotom inelar și ERG abolită.

Ulterior au fost publicate un număr restrîns de lucrări privind boala Goldmann-Favre. Majoritatea cazurilor comunicate au prezentat un sindrom clinic incomplet : Ricci (1961), Khan și col. (1963), Ponte (1967), François și Van Oye (1967), Maraini (1967), Feiler-Ofry și col. (1969), Mac Vicar și Wilbrandt (1970), Carr și Siegel (1970), Stankovic și col. (1973), François și col. (1974), Fishman și col. (1976), Fiore și Ricci (1976), Schmidt și Weinberg (1976). Noi am publicat un număr de trei cazuri cu boală Goldmann-Favre (Munteanu, 1978, 1985).

Frecvență. Afecțiunea are o frecvență redusă, în literatură fiind publicate aproximativ 40 de cazuri clinice. Frecvența scăzută se explică și prin dificultățile diagnostice, consecința existenței formelor fruste și a unei expresivități genetice deosebite.

ETIOLOGIE

Vîrstă. Afecțiunea debutează în prima sau a doua decadă de viață, manifestîndu-se prin hemeralopie și scăderea acuității vizuale.

Sex. Nu se constată o diferență semnificativă de îmbolnăvire între cele două sexe.

Ereditate. Boala se transmite autozomal recesiv (fig. 2.1). Unele cazuri prezintă o pseudodominanţă. Sînt descrise şi *cazuri izolate*. Cele trei cazuri clinice descrise de noi nu au prezentat corelaţii familiale.

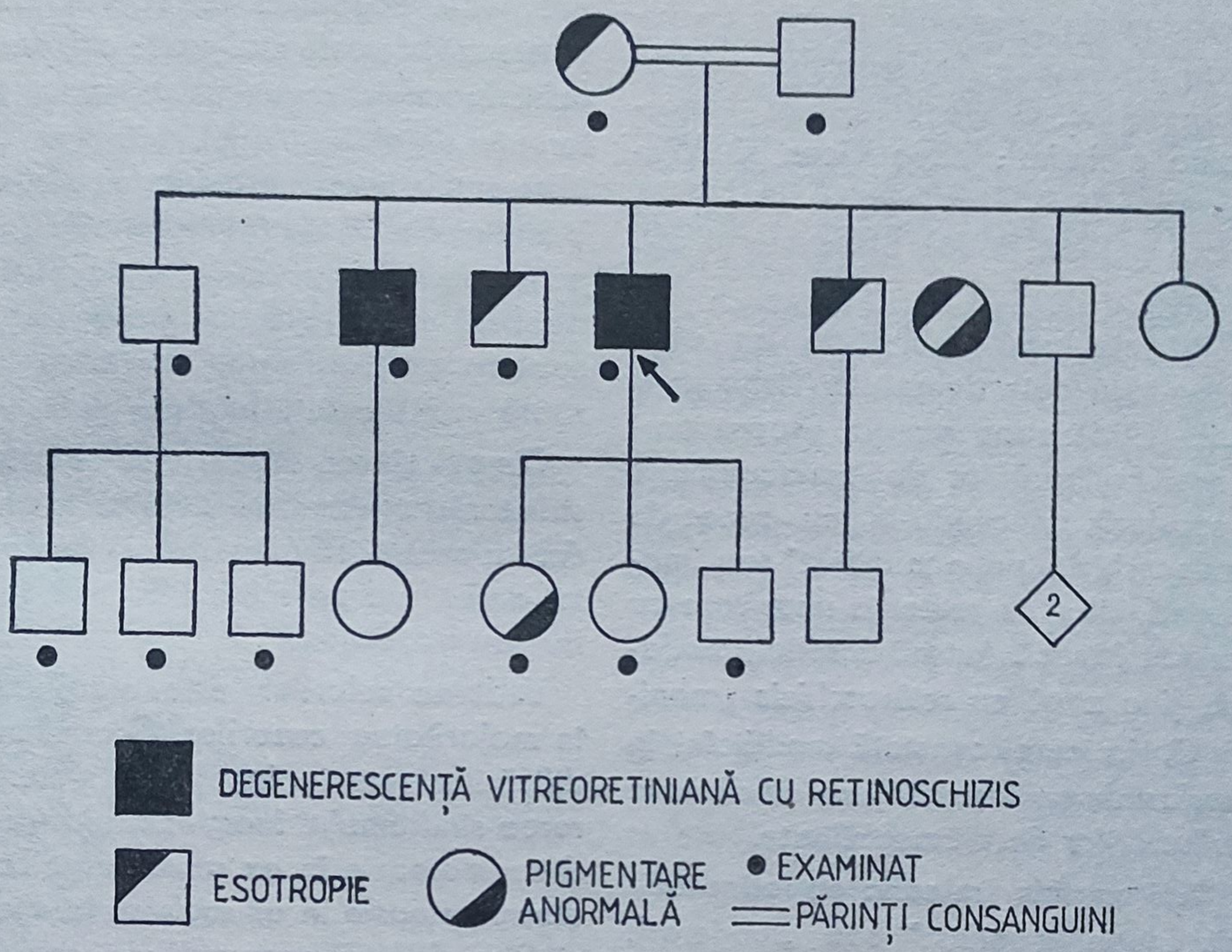

Fig. 2.1. *Boala Goldmann-Favre.* Studiu clinic familial. (Mac Vicar şi Wilbrandt, 1970).

SEMIOLOGIE CLINICĂ

Diagnosticul de boală Goldmann-Favre se susţine relativ greu, întrucît majoritatea cazurilor prezintă un sindrom clinic incomplet.

Oftalmoscopie. Leziunile oftalmoscopice se caracterizează prin modificări vitreene şi retiniene.

1. *Modificările vitreene.* Corpul vitros prezintă o degenerescenţă microfibrilară. Într-un vitros transparent se constată plutind cordoane şi voaluri vitreene. Uneori modificările vitreene sînt minime sau chiar absente.

2. *Modificările retiniene* sînt reprezentate de retinoschizis şi degenerescenţa tapetoretiniană.

a) *Retinoschizisul* poate fi situat central sau periferic. Retinoschizisul periferic este adeseori localizat temporal. Se poate complica cu găuri la nivelul straturilor retiniene interne.

b) *Degenerescenţa tapetoretiniană asociată* poate avea aspectul unei retinopatii pigmentare tipice. De cele mai multe ori, ea are însă o formă clinică atipică, prezentînd remanieri nespecifice ale EPR şi absenţa modificărilor papilare şi vasculare.

Uneori modificările oftalmoscopice sînt minime (Ricci, 1961), sau chiar absente (François şi col., 1974). În stadiile evolutive se pot constata opacităţi cristaliniene sau cataractă.

Angiofluorografie. În literatură sînt consemnate un număr restrîns de lucrări referitoare la aspectul angiofluorografic. Dintre cele mai importante amintim: Mac Vicar şi Wilbrandt (1970), Stankovic şi col. (1973), Fiore şi Ricci (1976), Fishmann şi col. (1976).

Primele lucrări publicate nu consemnează date deosebite. Fishman şi col. (1976) atrag atenţia asupra prezenţei tulburărilor de permeabilitate vasculară, asociindu-le cu zone de retinoschizis „puţin manifest" sau „moderat", cît şi cu prezenţa unor vase cu aspect „opac". Autorii descriu, totodată, şi o zonă cu retinoschizis „manifest", în care constată modificări în perfuzia vaselor retiniene şi absenţa tulburărilor de permeabilitate.

Noi considerăm zona cu retinoschizis „puţin manifest" sau „moderat", descrisă anterior, un stadiu de retinoschizis „evolutiv", caracterizat angiofluorografic prin: tulburări de permeabilitate vasculară, vase de neoformaţie, microanevrisme şi degenerescenţă microchistică secundară. În ceea ce priveşte zona de retinoschizis „manifest", sîntem de părere că ea reprezintă un stadiu de „organizare" a retinoschizisului, caracterizat angiofluorografic prin: obliterări vasculare, dispariţia vaselor de neoformaţie a tulburărilor de permeabilitate şi degenerescenţei microchistice (Vezi pag. 47).

Acuitatea vizuală. Scăderea acuităţii vizuale se instalează de timpuriu. Gravitatea ei este în funcţie de modificările cristalinului (asociate sau nu), leziunilor maculare (degenerescenţă microchistică) şi stadiul evolutiv al afecţiunii. Scăderea acuităţii vizuale afectează, de cele mai multe ori, ambii ochi. În unele cazuri există totuşi diferenţe notabile. Astfel, într-una din observaţiile noastre, acuitatea vizuală a fost mai mică de 0,1 la un ochi (degenerescenţă maculară microchistică atrofică) şi 0,9 la ochiul congener. În cazurile clinice fruste, acuitatea vizuală este afectată mai puţin.

Cîmpul vizual. Periferic se constată strîmtorări concentrice de diferite grade, iar central se constată mărirea petei oarbe sau un scotom central, inelar sau pericentral.

Vederea culorilor este modificată în majoritatea cazurilor. Gradul modificărilor este în funcţie de deteriorarea sindromului funcţional macular: discromatopsie în ax albastru-galben, discromatopsie în ax roşu-verde. Fiore şi Ricci (1976) comunică un caz cu vederea culorilor normală.

Adaptometria. Curba adaptabilităţii simţului luminos la întuneric este patologică, fiind în general de tip monofazic şi înalt. Pragul final al conurilor este normal, iar curba bastonaşelor sever afectată. În unele cazuri, valorile sînt subnormale sau uşor subnormale. Carr şi Siegel (1970) publică rezultatul testării adaptometrice la doi copii care, deşi nu au prezentat hemeralopie, au avut modificări subnormale ale curbei de adaptabilitate la întuneric.

Electroretinograma. O caracteristică a bolii Goldmann-Favre o constituie abolirea răspunsurilor ERG. Fishman şi col. (1976) constată pe lîngă abolirea componentei scotopice şi modificarea frecvenţei critice de fuziune. Unii autori au descris un aspect ERG polimorf. Carr şi Siegel (1970) publică cazul unui copil, în vîrstă de 10 ani, care avea o ERG fotopică normală. La un alt caz, în vîrstă de 22 de ani, unda *a* avea o amplitudine normală, iar unda *b* prezenta modificări accentuate. François şi col. (1974) constată o modificare selectivă a ERG : abolirea completă a componentei scotopice şi păstrarea sau alterarea uşoară a componentei fotopice.

În cele trei cazuri studiate, noi am constatat valori neînregistrabile ale ambelor componente la un caz, şi abolirea undei *b* la două cazuri, din care unul prezenta o reducere a undei *a* fotopice.

Electrooculograma. În toate cazurile examinate, EOG prezintă valori patologice.

FORME CLINICE

După gradul de afectare al sindromului clinic, putem distinge o formă clinică *completă* şi o formă clinică *incompletă* sau *frustă*. Formele clinice fruste, descrise frecvent, sînt consecinţa unei expresivităţi genetice multiple.

EVOLUŢIE

Dinamica procesului patologic parcurge un drum de la modificările unei forme de degenerescenţă tapetoretiniană, la o formă de retinoschizis organizat, în care sînt implicate straturile retiniene interne. Acuitatea vizuală scade mult, datorită modificărilor microchistice atrofice de la nivelul maculei. Dezlipirea de retină constituie o complicaţie frecventă a bolii Goldmann-Favre.

AFECŢIUNI ASOCIATE

1. **Retinopatia pigmentară.** Relaţia dintre retinopatia pigmentară şi boala Goldmann-Favre este greu de precizat : afecţiune comună, afecţiuni separate, simptomatologie tangenţială (Vezi pag. 49).

2. **Anomalii hematologice.** Kahan şi col. (1963) publică patru cazuri cu degenerescenţă vitreoretiniană asociată cu anomalii eritrocitare. François şi Van Oye (1967) nu confirmă existenţa modificărilor eritrocitare sau serice într-un caz cu boala Goldmann-Favre.

3. **Glaucomul.** François şi col. (1974) constată o asociere între boala Goldmann-Favre şi glaucomul cu unghi închis. Carr şi Siegel (1970) consemnează la tatăl heterozigot al unui bolnav cu boală Goldmann-Favre o pierdere a vederii datorată unui glaucom. Jansen (1966) descrie un glaucom cu unghi deschis într-un caz de degenerescenţă hialoidoretiniană Wagner.

4. **Angiomatoza Von Hippel** a fost semnalată în asociere cu boala Goldmann-Favre (Mac Vicar şi Wilbrandt, 1970).

ANATOMIE PATOLOGICĂ

Nu se cunosc, în prezent, examene histopatologice efectuate pe cazuri cu boala Goldmann-Favre. Leziunile histopatologice sînt localizate probabil în două zone retiniene : la nivelul straturilor profunde şi la nivelul straturilor

superficiale ale retinei (EPR şi retină neurosenzitivă).

PATOGENIE

Ca şi în alte forme de distrofie retiniană, mecanismul intim al procesului patologic din boala Goldmann-Favre nu este precizat. Este posibil, totuşi, ca acest proces patologic să se desfăşoare în două zone diferite din structura retinei :

— La nivelul straturilor externe (EPR şi retina neurosenzitivă), locul procesului de degenerescenţă tapetoretiniană. În fazele de evoluţie ulterioare este posibilă o extindere a procesului patologic spre straturile retiniene interne, fapt evidenţiat de tendinţa de electronegativare a ERG.

— La nivelul straturilor retiniene profunde, unde procesul patologic poate urma un mecanism similar celui din retinopatia pigmentară asociată cu tulburări de permeabilitate vasculară, sau, mai exact, cu mecanismul sindromului de interfaţă vitreoretinian.

Una din observaţiile noastre clinice, în care am efectuat minuţioase examinări oftalmoscopice şi angiofluorografice, comparative şi la interval de 8 ani, ne-a permis elaborarea unor consideraţii patogenice asupra bolii Goldmann-Favre (Munteanu, 1985).

Observaţie clinică. Bărbat, 21 de ani, examinat în urmă cu 8 ani pentru acuze de hemeralopie cu scăderea acuităţii vizuale la ochiul drept. Anamneza familială este negativă. Acuitatea vizuală este sub 0,1 la OD şi 0,9 la OS. Vederea culorilor normală. Cîmpul vizual la OD strîmtorat concentric în jurul izopterei de 40° ; normal la OS. Adaptabilitatea la întuneric a prezentat curbe monofazice, cu prag final al conurilor normal. ERG, după o scotopizare de 10 minute, nu pune în evidenţă unda *b*, iar după o adaptare de 20 minute (50 lux) prezintă ambele componente mult scăzute.

Oftalmoscopia. Ochiul drept : degenerescenţă microfibrilară a vitrosului, voaluri flotante. Papila normală. Regiunea maculară cu aspect de degenerescenţă microchistică atrofică. Ansamblul modificărilor retiniene este sistematizat în trei zone distincte (Planşa I, fig. 1) :

a) Zona de degenerescenţă tapetoretiniană, localizată în treimea superioară a suprafeţei retiniene, prezentînd discrete remanieri ale EPR şi unele strîmtorări ale calibrului vascular retinian.

b) Zona cu retinoschizis „moderat" sau „evolutiv" localizată juxtapapilar, cu extindere temporală şi superonazală, prezentind o membrană epiretiniană gri-albastră, mai accentuată la nivelul traiectelor vasculare ; vase retiniene cu porţiuni sectoriale prezentînd un aspect „opac".

c) Zona cu retinoschizis „manifest", localizată temporal (infero-temporal) şi infero-nazal, interesînd straturile retiniene profunde. Vase retiniene cu calibru micşorat, cu aspect „opac" şi dendritic (sectorul periferic). Condensări preretiniene sub forma unor bride, alb-gri, dispuse retrovascular.

Ochiul stîng prezintă oftalmoscopic degenerescenţă microfibrilară a corpului vitros ; papila nervului optic şi vasele retiniene cu calibrul relativ normal ; remanieri ale EPR (accentuat în sectorul ecuatorial) ; retinoschizis superficial localizat juxtapapilar şi inferior.

Modificările angiofluorografice. Ochiul drept (Planşa I, fig. 2 şi Planşa II, fig. 1, 2 şi 3). Aspectul angiofluorografic a fost caracteristic pentru fiecare zonă oftalmoscopică descrisă mai sus, modificîndu-şi particularităţile după o evoluţie clinică de 8 ani :

— Zona de degenerescenţă tapetoretiniană : diminuarea fluorescenţei coroidiene ; discrete tulburări în perfuzia capilarelor.

— Zona cu retinoschizis „moderat" : sectoare ischemice retiniene ; obliterări vasculare segmentare (parţiale sau totale) ; vase de neoformaţie ; tulburări de permeabilitate

Boala Goldmann-Favre.

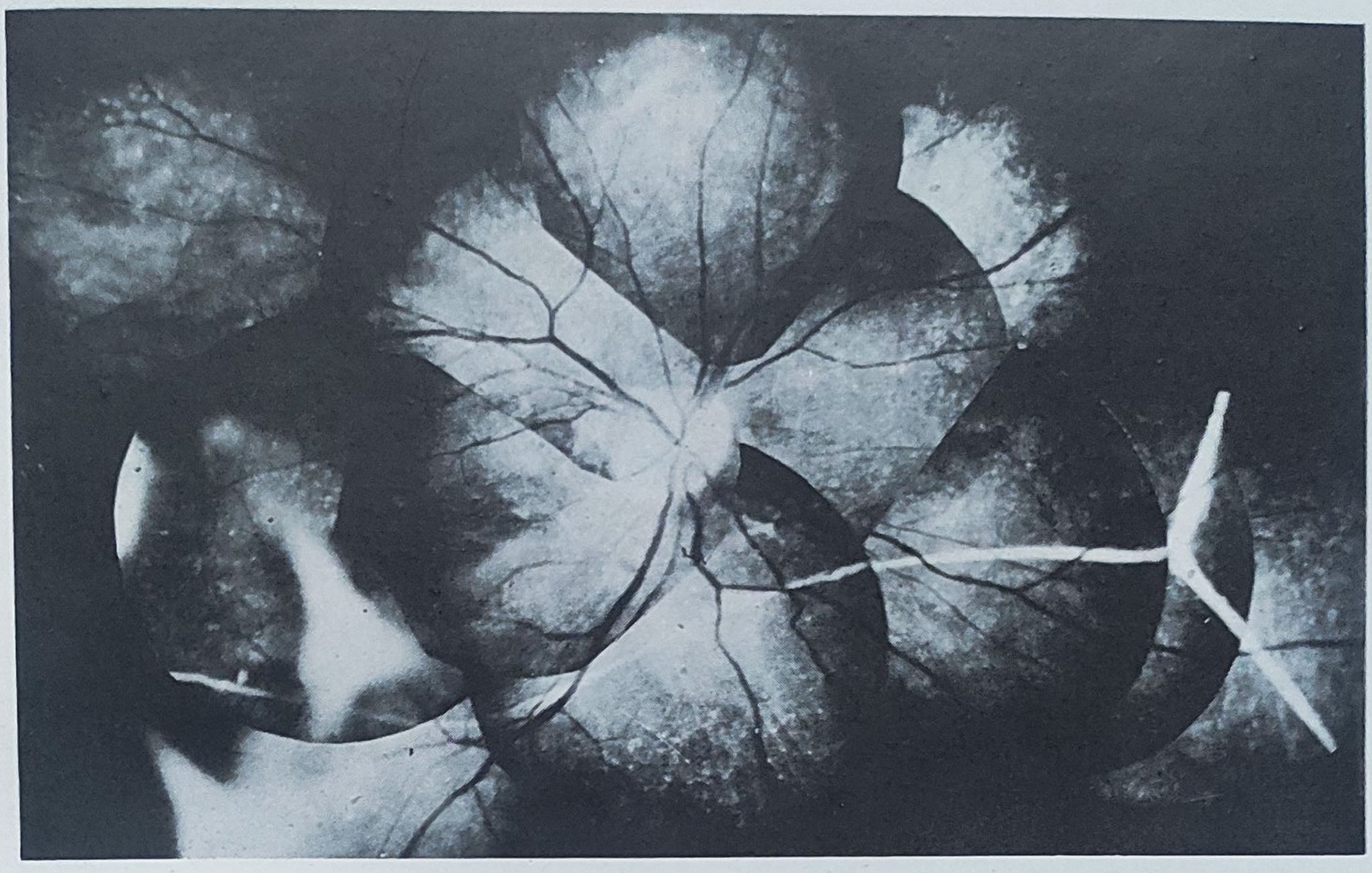

Fig. 1. Ansamblul modificărilor retiniene.

Fig. 2. Ansamblul modificărilor angiofluorografice.

Boala Goldmann-Favre. Aspecte fluorografice comparative.

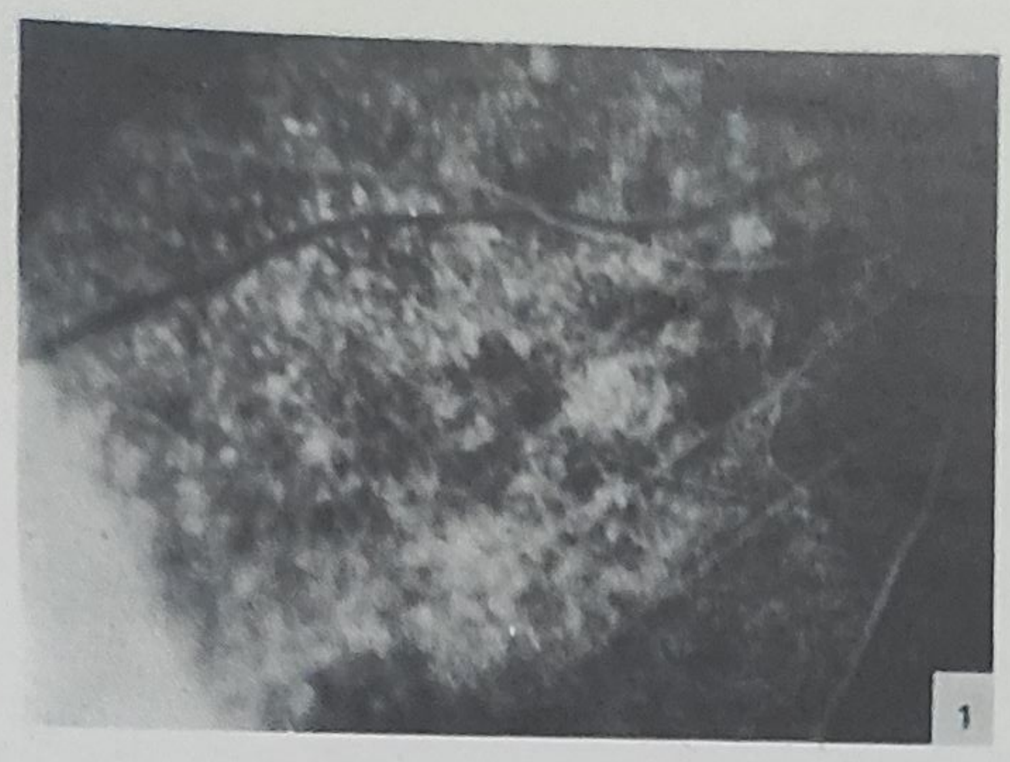
1


2

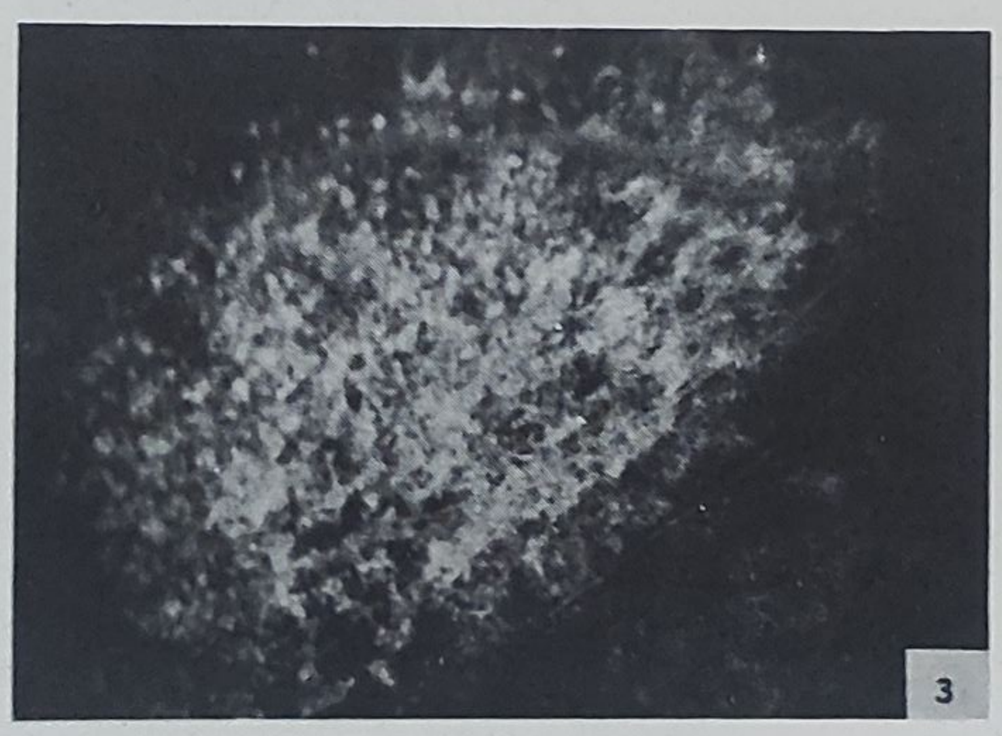
3

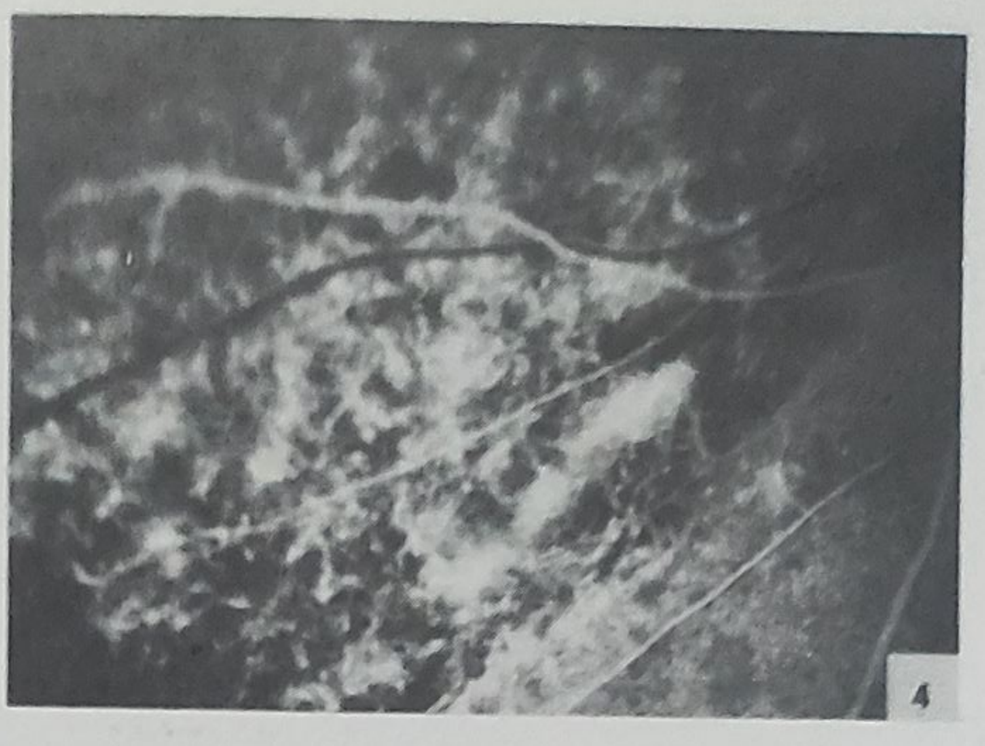
4

5

6

Fig. 1,2 şi 3. Anul 1974.

Fig. 4,5 şi 6. Anul 1981.

vasculară ; degenerescență microchistică la nivelul straturilor retiniene profunde.

– Zona cu retinoschizis „manifest", comparativ cu zona descrisă anterior, prezintă diminuarea sau dispariția tulburărilor de permeabilitate, a vaselor de neoformație și a sectoarelor de degenerescență microchistică ; extinderea sectoarelor cu ischemie retiniană și a segmentelor cu obliterări și tulburări în perfuzia vaselor retiniene.

Repetarea examenului angiofluorografic după 8 ani a evidențiat modificarea aspectului inițial (Planșa II, fig. 1, 2, 3 și 4) :

– tendință de transformare a zonei de degenerescență tapetoretiniană în retinoschizis „moderat" : apariția vaselor de neoformație, tulburărilor de permeabilitate vasculară ;

– tendința de transformare a zonei de retinoschizis „moderat" în retinoschizis „manifest" : dispariția parțială a vaselor de neoformație, tulburărilor de permeabilitate și degenerescenței microchistice ; extinderea zonelor de ischemie retiniană.

Angiografia ochiului sting a evidențiat diminuarea sectorială a fluorescenței coroidiene, tulburări în perfuzia unor capilare retiniene, discrete tulburări de permeabilitate localizate juxtapapilar.

După cum am văzut, Fishman și col. (1976) constată tulburări de permeabilitate vasculară și prezența unor vase retiniene cu aspect „opac" (pe care le asociază unei zone oftalmoscopice cu retinoschizis moderat – „moderate retinoschisis"), precum și absența tulburărilor de permeabilitate vasculară în zona oftalmoscopică cu retinoschizis „manifest".

În concepția noastră, zona cu retinoschizis „moderat" (descrisă de Fishman) corespunde unui stadiu de retinoschizis „evolutiv", caracterizat angioflurografic prin tulburări de permeabilitate vasculară, vase de neoformație degenerescență microchistică secundară, iar zona de retinoschizis „manifest" corespunde unui stadiu de retinoschizis pe cale de „organizare", caracterizat prin dispariția vaselor de neoformație, a tulburărilor de permeabilitate și degenerescenței microchistice, cît și a dezorganizării straturilor retiniene profunde.

Patogenia modificărilor retiniene constatate poate fi asemănătoare, pînă la un punct, cu cea din retinopatia pigmentară, asociată cu tulburări de permeabilitate vasculară. În aceste cazuri au fost incriminate diferite procese degenerative (J. François), factori inflamatori (M. Bonnet) sau unele procese similare celor întîlnite în sindromul de interfață vitreoretinian (Wise și col., 1970 ; Scudder și Eifrig, 1975 ; Jaffe, 1976 ; Bellhorn și col., 1975 ; Gass, 1970). Existența unui mecanism identic cu retinopatia pigmentară și sindromul de interfață este atestată de prezența unor elemente comune : membrane preretiniene (Cogan, 1950); insuficiența circulației retiniene (Krill și col., 1970 ; Hyvarinen și col., 1971) ; rolul corpului vitros (Gass, 1970 ; Fishman și col., 1977).

În boala Goldmann-Favre, punctul de plecare pare a fi determinat de starea de hipoxie retiniană cronică existentă într-o zonă de degenerescență tapetoretiniană (strîmtorări de calibru vascular, retinoschizis superficial – determinat genetic). Ulterior, mărirea zonelor de ischemie retiniană și accentuarea consecutivă a hipoxiei retiniene determină apariția vaselor de neoformație, tulburărilor de permeabilitate vasculară și degenerescenței microchistice, elemente care ar reprezenta stadiul de retinoschizis „evolutiv" sau

„moderat" descris de noi. În stadiul final are loc, pe de o parte, dispariţia tulburărilor de permeabilitate vasculară, a vaselor de neoformaţie şi a degenerescenţei microchistice, iar pe de altă parte, instalarea unei dezorganizări a straturilor retiniene profunde, cu apariţia de bride sau condensări preretiniene, constituind aşa-zisa formă de retinoschizis „organizat".

Modificările angiofluorografice constatate după o evoluţie de 8 ani ne-au permis evidenţierea dinamicii procesului patologic : transformarea zonei de degenerescenţă tapetoretiniană în retinoschizis evolutiv sau moderat, iar apoi şi acesteia în retinoschizis organizat.

DIAGNOSTICUL DIFERENŢIAL

Diagnosticul de boală Goldmann-Favre poate fi susţinut uşor în cazul prezenţei sindromului clinic complet.

În general, bolnavii care acuză hemeralopie timpurie, remanieri pigmentare retiniene nespecifice şi bilaterale, precum şi modificări vitreene trebuie să fie suspectaţi de boala Goldmann-Favre. Completarea examenului clinic cu prezenţa retinoschizisului, a tulburărilor de permeabilitate vasculară şi a valorilor patologice ale ERG şi EOG confirmă diagnosticul.

Diagnosticul diferenţial trebuie efectuat atît cu alte distrofii vitreoretiniene, cît şi cu retinopatia pigmentară asociată cu tulburări de permeabilitate vasculară.

1. *Alte forme de distrofie vitreoretiniană.* De la început trebuie subliniat faptul că boala Goldmann-Favre este singura formă de distrofie vitreoretiniană care prezintă hemeralopie şi ERG cu valori abolite. Acest lucru ar putea constitui un argument în favoarea încadrării afecţiunii într-o formă de degenerescenţă tapetoretiniană asociată cu retinoschizis.

Dintre elementele importante de diagnostic diferenţial al formelor de distrofie vitreoretiniană sînt ereditatea şi sindromul clinic.

Criteriul ereditar nu este în totalitate operaţional, întrucît s-au constatat cazuri cu boala Goldmann-Favre cu ereditate pseudodominantă. Sindromul clinic nu este, nici el, eliminatoriu în totalitatea sa, deoarece adesea este incomplet în cazurile cu boala Goldmann-Favre : vitros normal sau parţial modificat, absenţa modificărilor retiniene, absenţa retinoschizisului, absenţa hemeralopiei, electroretinogramă normală.

a) *Retinoschizisul juvenil* se departajează prin caracterul degenerescenţei vitreene, degenerescenţă maculară microchistică, retinoschizis periferic, ERG tip electronegativ şi ereditate legată de cromozomul X.

b) *Boala Wagner* se departajează prin : ereditate autozomal dominantă, miopie, cataractă, degenerescenţă vitreoretiniană complexă (fibrilară, membranoasă, lichefiere), modificări retiniene periferice particulare, dezlipire de retină, absenţa hemeralopiei, ERG cu valori normale sau subnormale, asocierea afecţiunilor sistemice.

Existenţa formelor fruste sau a asocierii în acelaşi arbore genealogic de forme clinice cu distrofie vitreoretiniană îngreunează uneori diagnosticul. Fiore şi Ricci (1976) publică o famille

în care un caz clinic a prezentat o formă completă de boală Goldmann-Favre, iar altul o formă incompletă.

2. *Retinopatia pigmentară asociată cu tulburări de permeabilitate vasculară.* Afecțiunea prezintă dificile probleme de diagnostic diferențial, întrucît ambele boli au în unele forme clinice simptome comune : ușoară decolorare papilară, degenerescență tapetoretiniană cu pigmentație periferică „osteoblastică", hemeralopie, strîmtorări concentrice de cîmp vizual, modificări severe ale ERG și EOG.

Bazați pe aceste argumente, unii autori sînt de părere că cele două afecțiuni sînt identice. P. François (1976) consideră boala Goldmann-Favre o formă particulară a retinopatiei pigmentare, deoarece constată în aceeași familie, pe 5 generații succesive, diferite forme clinice de degenerescență tapetoretiniană, cu tulburări vitreene, printre care și un caz de boală Goldmann-Favre. M. Bonnet (1976) consideră boala Goldmann-Favre o formă particulară a retinopatiei pigmentare : o afecțiune monogenică cu o genă cu expresivitate variabilă sau o afecțiune poligenică în care genele corespunzătoare modificărilor maculare sînt foarte apropiate în același cromozom.

În ceea ce ne privește, și împărtășind punctul de vedere susținut de Ricci (1961), considerăm că retinopatia pigmentară asociată cu tulburări vitreene ar putea fi clasată în grupa distrofiilor vitreoretiniene, dar afecțiunea nu este identică cu boala Goldmann-Favre. Spre deosebire de retinopatia pigmentară, boala Goldmann-Favre prezintă următoarele caracteristici clinice : papilă de culoare normală, calibrul vaselor retiniene relativ normal, tulburări de permeabilitate vasculară cu punct de plecare la nivelul vaselor de neoformație, retinoschizis, cîmp vizual cu modificări diferite, remanieri pigmentare retiniene tipice sau atipice.

TRATAMENT

Nu se cunoaște o formă de terapie specifică bolii Goldmann-Favre. Dezlipirea de retină secundară poate fi operată prin tehnici chirurgicale obișnuite cu oarecare rezultate funcționale.

2. RETINOSCHIZISUL JUVENIL

Retinoschizisul juvenil legat de sex constituie o afecțiune degenerativă cunoscută de mult timp. Haas (1898) efectuează prima descriere clinică la un număr de doi frați, iar Pagenstecher (1913) comunică primele cazuri clinice corelate genetic.

Afecțiunea a fost cunoscută sub diferite denumiri : boală neuroretiniană la bărbați (Thompson, 1932) ; dializă anterioară la tînăr (Anderson, 1932) ; dezlipire de retină chistică congenitală (Cibis, 1940 ; Levy, 1953) ; voal vitreean (Condon, 1955) ; voal vitreean vascularizat (Ballian, 1960 ; Mann Ida, 1938) ; boală chistică a retinei (Juler, 1951) ; pliu retinian congenital asociat cu pseudopapilită (Trevor-Roper, 1950).

În prezent, denumirea obișnuită este cea de „retinoschizis juvenil legat de sex". Ea pare justificată, întrucît ere-

ditatea este legată de cromozomul X, iar boala afectează oamenii tineri și structurile retiniene interne (stratul fibrelor nervoase).

Frecvență. Inițial, frecvența afecțiunii era considerată relativ scăzută. Franceschetti și col. (1963) totalizează un număr de 100 de cazuri descrise în literatură, din care 80 aveau corelații genealogice.

Ulterior, datorită perfecționării mijloacelor de investigație clinică, au fost descrise un număr mai mare de cazuri clinice. Vainio-Mattila și col. (1969) publică 100 de cazuri, iar Deutman (1973) un număr de 40 de cazuri. Salvanet-Bouccara și Galaup (1983) constată 4 dintr-un număr de 13 860 de cazuri oftalmologice, ceea ce corespunde unui procent de 0,03%.

ETIOLOGIE

Vîrstă. Afecțiunea este întîlnită la adultul tînăr, sub forma unei scăderi a acuității vizuale. Întrucît este congenitală, ea poate fi întîlnită la noii născuți și copii : 2 săptămîni (Schepens, 1966) ; 7 săptămîni (Klausher, 1966) ; 3 luni (Pischel, 1963, 1969).

Sex. Deoarece modul de transmitere ereditară este cel recesiv legat de cromozomul X, trebuie să admitem, cel puțin teoretic, îmbolnăvirea în exclusivitate a bărbaților. Cu toate acestea, au fost semnalate, în ultima vreme, și unele modificări oculare sau chiar un sindrom clinic complet la mamele purtătoare.

Ereditate. Pînă de curînd, singura formă de transmitere ereditară acceptată era cea recesivă legată de cromozomul X. Ulterior au fost descrise cazuri cu ereditate autozomal recesivă sau chiar cu pseudodominanță.

Modul de transmitere recesiv legat de cromozomul X constituie, totuși, una dintre particularitățile clinice importante ale afecțiunii (fig. 2.2). Bărbații transmit gena patologică fiicelor, care rămîn însă indemne din punct de vedere clinic. Fiicele, la rîndul lor, transmit gena patologică fiilor, care fac boala într-o proporție de 50%, și fiicelor, care rămîn indemne clinic, dar care transmit boala, după cum am văzut, generațiilor următoare.

Majoritatea autorilor consideră că femeile purtătoare de genă patologică nu prezintă modificări clinice. Cu toate acestea, în unele situații au fost constatate modificări oftalmoscopice nespecifice, sau chiar o simptomatologie a retinoschizisului juvenil.

Cazuri cu modificări oculare nespecifice constatate la mame purtătoare au fost semnalate de mai mulți autori : degenerescență maculară și retinoschizis periferic (Deutman, 1971 ; Vainio-Mattila, 1969) ; retinoschizis senil (Sabates, 1966) ; retinoschizis periferic (Stepanik, 1969) ; chist macular unilateral și scotom central relativ la ambii ochi (Gieser și Falls, 1961).

Situații cu modificări oculare caracteristice retinoschizisului juvenil constatate la mamele purtătoare au fost descrise de Rieger (1944) și Forsius și col. (1962). Referindu-se la acestea, Ricci (1961) consideră că în primul caz nu ar fi exclusă o boală Wagner, iar în cel de-al doilea posibilitatea unei femei homozigote pentru gena patologică prin mariaj consanguin : tatăl bolnav și mama purtătoare.

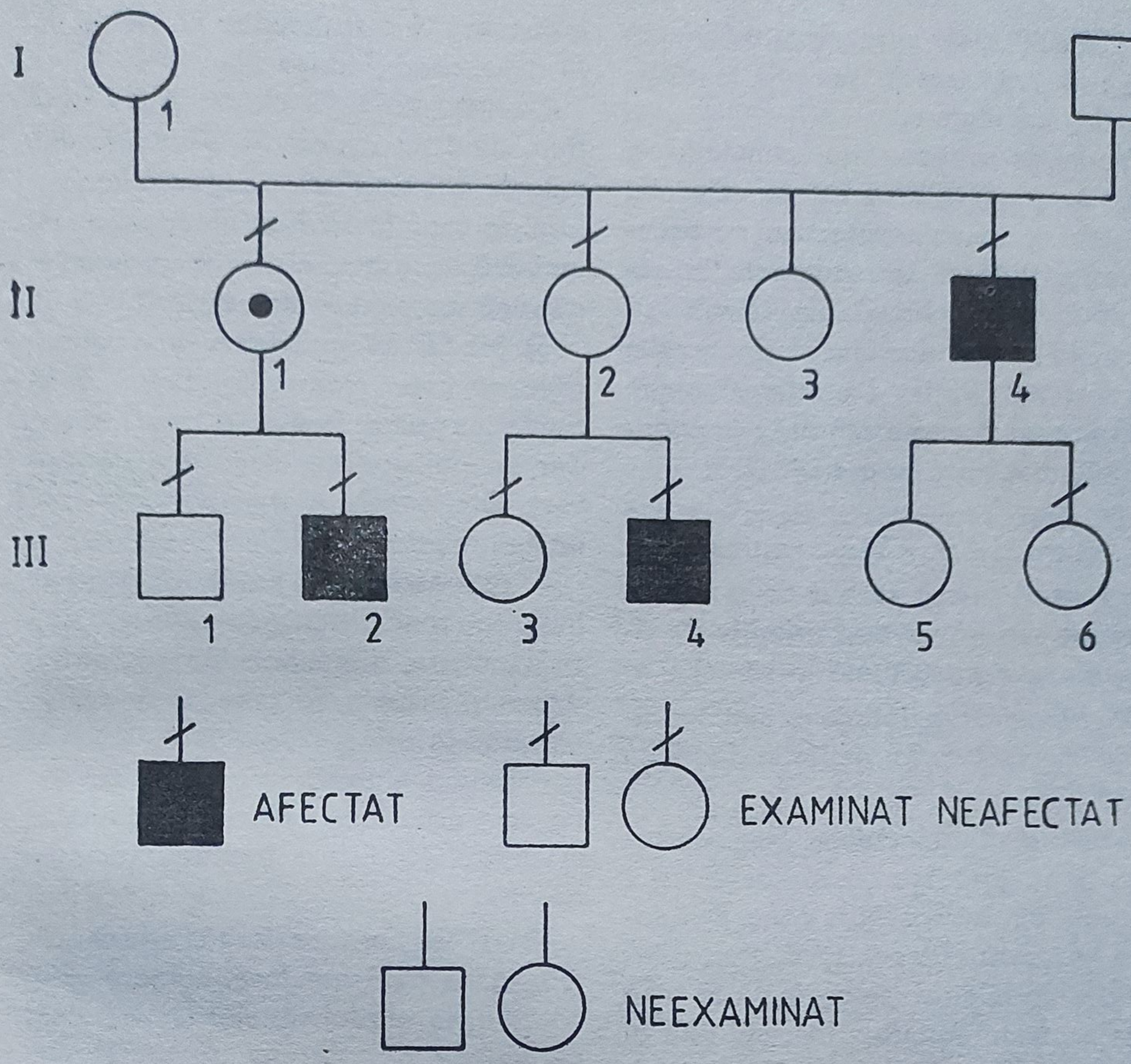

Fig. 2.2. *Retinoschizis juvenil.* Arbore genealogic.

Aceste rezultate trebuie interpretate prin prisma constatării lui Lewis și col. (1977), care comunică situația a trei surori, provenite dintr-o familie indemnă din punct de vedere ocular și fără consanguinitate. Autorii nu exclud un mod de transmitere autozomal recesiv. Totodată, Kenneth și col. (1978) descriu două cazuri cu retinoschizis juvenil (asociate cu distrofie de bastonașe și conuri) la un frate și o soră, provenite dintr-un mariaj consanguin. Forsius și col. (1978) comunică cazul a două surori care au prezentat retinoschizis juvenil și care au avut părinți consanguini, iar tatăl surorilor a avut de asemeni boala. Autorii presupun un mod de transmitere autozomal recesiv cu un grad de pseudodominanță.

SEMIOLOGIE CLINICĂ

Oftalmoscopie. Oftalmoscopic se constată modificări vitreene și retiniene.

1. *Modificările vitreene* sînt formate din : voaluri vitreene, vacuole şi precipitate punctiforme.

Voalurile vitreene se constată în aproximativ 50% din cazuri. Ele sînt bilaterale, vascularizate sau nevascularizate, flotante sau aderente la suprafaţa retinei. Vasele de sînge situate la nivelul lor sînt formate din vene şi mai puţin din artere subţiri. Localizarea lor este diferită : juxtapapilară, maculară sau periferică.

Originea voalurilor vitreene nu este precizată : condensarea hialoidei (situate preretinian), resturi de membrană care separă vitrosul primitiv de vitrosul secundar (situate în vitros).

2. *Modificările retiniene* sînt la nivelul maculei şi la periferia fundului de ochi.

a) *Modificări maculare.* Sînt constatate în majoritatea cazurilor şi sînt formate din *retinoschizis central* şi *degenerescenţă microchistică.* Particularităţile morfologice se evidenţiază bine prin examinarea cu un fascicul larg al oftalmoscopului, în lumină aneritră, sau prin examen biomicroscopic. La nivelul maculei se constată formaţiuni chistoide care sînt mai mari în cîmpul foveolar, au o dispunere în stea şi se termină în jurul maculei sub forma unor striuri radiale fine. Biomicroscopic, ele sînt localizate la nivelul straturilor retiniene superficiale, fiind optic goale, fără interesarea structurii EPR. Stratul retinian intern este integru, iar limitanta internă prezintă o boselare. Plicaturarea limitantei interne nu este rezultatul modificărilor situate la nivelul stratului fibrelor nervoase, ci al plisării membranei interne, o consecinţă a structurilor chistoide de la acest nivel (Planşa III).

Evolutiv, cavităţile chistoide pot conflua, dînd un aspect de pseudogaură maculară sau chiar de gaură maculară. În stadiile tardive, afecţiunea sugerează un aspect de degenerescenţă atrofică cu pigmentare atipică.

b) *Modificări periferice.* În comparaţie cu cele maculare, modificările periferice au o frecvenţă mai mică, dar un polimorfism clinic mai accentuat. Dintre cele mai importante aspecte amintim :

– retinoschizisul periferic (stadiul iniţial) : zone retiniene pătate, gri, strălucitoare, diseminate pe suprafaţa retinei şi însoţite de zone cu degenerescenţă jivrată ;

– leziuni alb-gri, cu aspect dendritic sau arborescent (amintind retina în grilaj), localizate frecvent temporo-inferior ;

– teci de perivascularită, adevărate manşoane perivasculare, culoare gri-argintiu, la nivelul venelor şi arterelor periferice ;

– retinoschizis periferic : localizat temporoinferior şi bilateral, cu o frecvenţă variabilă (50% din cazuri).

În formele de retinoschizis întins, retina are un aspect translucid, cu un perete intern cu grosime variabilă, mai subţire spre periferie. Vasele retiniene sînt localizate la nivelul peretelui intern, iar umbra lor poate fi proiectată pe peretele extern, aderent la nivelul EPR. În unele cazuri vasele au o dispunere particulară : venele la nivelul peretelui intern, iar arterele la nivelul peretelui extern, totul fiind în funcţie de localizarea zonei de clivaj.

Cîteodată se constată leziuni de corioretinită cicatricială, care apar sub forma unor zone pigmentate sau spotate, de culoare albă.

Angiofluorografie. Aspectul angiofluorografic este considerat normal, întrucît structura membranei lui Bruch şi a coriocapilarei este nemodificată, mai ales în stadiile incipiente (Planşa III). Uneori, în regiunea maculară poate fi semnalată o uşoară pseudofluorescenţă, iar periferic, în cazul proceselor de perivascularită, o discretă difuziune a colorantului. În stadiile tardive ale afecţiunii se constată degenerescenţa EPR sub forma unui aspect pătat, alcătuit din zone corespunzătoare unui „efect de fereastră" şi zone de hiperplazie pigmentară.

Brancato şi col. (1984) comunică situaţia unui bolnav cu retinoschizis juvenil idiopatic care a prezentat neovascularizaţie preretiniană şi prepapilară asociată cu un schizis central. Angiofluorografic au fost evidenţiate la periferia retinei zone vaste de ischemie retiniană, considerate responsabile de această neovascularizaţie. Fotocoagularea zonelor de ischemie a avut ca efect dispariţia totală a neovaselor.

Acuitatea vizuală este variabilă, putînd oscila între valori normale şi valori de sub 1/20. Comparativ cu vederea de la distanţă, vederea de aproape se conservă o perioadă mai îndelungată. Evoluţia scăderii acuităţii vizuale este lentă, desfăşurîndu-se pe o perioadă lungă de timp, fără a prezenta în final valori scăzute.

Nu se consemnează corelaţii între modificările oftalmoscopice maculare şi scăderea acuităţii vizuale. Ricci (1961) prezintă un caz cu scăderea accentuată a acuităţii vizuale, dar fără modificări maculare decelabile. Deutman (1971) consideră că vederea centrală poate fi conservată chiar în prezenţa unui retinoschizis central.

Cîmpul vizual. Atît modificările centrale, cît şi cele periferice sînt consecinţa localizării retinoschizisului la aceste nivele.

Modificările centrale se evidenţiază cu ajutorul perimetriei statice, constatîndu-se, de regulă, un scotom relativ, cu aspect de perifoveolopatie. Uneori, în jurul punctului de fixaţie, pe o suprafaţă de 5°, se constată absenţa sensibilităţii luminoase, fapt ce corespunde unei modificări maculare globale şi nu unei modificări preferenţiale a regiunii perifoveolare (P. François şi col., 1976).

Modificările periferice ale cîmpului vizual sînt localizate frecvent în sectorul infero-temporal şi se manifestă sub forma unor deficite în cadran, superonazale, şi mai rar sub forma strîmtorărilor periferice.

Vederea culorilor, în majoritatea cazurilor, este normală. Totuşi, în unele statistici, aproximativ 50% din cazuri prezintă o discromatopsie diferenţiată : ax roşu-verde, albastru-galben sau fără ax. Deutman (1971) constată în 7 cazuri din 12 o discromatopsie de ax roşu-verde, cu o uşoară scădere a sensibilităţii la roşu (corelată cu gradul de scădere a acuităţii vizuale).

Adaptometria. Adaptabilitatea simţului luminos la întuneric este în majoritatea cazurilor normală. Uneori au fost semnalate modificări patologice

ale traseului curbei adaptometrice. Intr-un lot de 14 cazuri examinate, Deutman (1971) constată valori normale în 5 cazuri şi tulburări de adaptabilitate în 9 cazuri.

Electroretinograma. Modificările ERG constituie un element caracteristic al sindromului clinic. În toate împrejurările, traseul ERG este patologic, prezentînd elemente morfologice caracteristice. El se caracterizează prin absenţa undei *b* (scotopice) şi menţinerea la valori normale a undei a (fotopice). Modificările menţionate conferă ERG un aspect de tip negativ.

Traseul ERG este cu atît mai modificat cu cît afecţiunea şi vîrsta bolnavului sînt mai avansate. Totodată, modificările undei b_2 sînt corelate cu gravitatea leziunilor degenerative periferice.

Aspectul electronegativ al ERG pledează pentru integritatea retinei neurosenzitive şi localizarea leziunilor la nivelul straturilor interne ale retinei, fiind similar cu cel obţinut în cazurile de obliterare a arterei centrale a retinei.

Electrooculograma. Valorile EOG pot fi considerate normale dacă ţinem seama de sediul leziunilor (straturile interne ale retinei) şi locul genezei potenţialului de repaus al EOG (EPR). Cu toate acestea, se cunosc cazuri în care EOG prezintă valori subnormale (Deutman, 1971 ; François şi col., 1976).

Explicaţia valorilor subnormale ale EOG este dificilă, cu atît mai mult cu cît examenele angiofluorografice nu conferă modificări ale EPR. Se poate presupune, totuşi, existenţa în cazurile de boală avansată a unor alterări ale EPR, situaţie în care şi traseul ERG este sever afectat.

EXAMENE CLINICE GENERALE ŞI DE LABORATOR

Sînt descrise unele modificări de crază sanguină : hipoprotrombonemie şi deficienţa factorului VII ; trombocitopenie şi uşoară prelungire a timpului de sîngerare. Studii ulterioare nu au confirmat aceste rezultate. Uneori se constată acantocitoză şi talazemie (Kahan şi col., 1963 ; Falls, 1966).

EVOLUŢIE

Afecţiunea evoluează lent, pe perioade de timp lungi, consemnîndu-se în final modificări oftalmoscopice şi funcţionale pregnante.

Oftalmoscopic se constată o confluenţă a cavităţilor chistice de la nivelul maculei, cavităţi care se transformă într-o pseudogaură macular㠄 care odată cu ruperea limitantei interne se transformă în gaură macular㠄 În stadiile tardive, aspectul este identic cu cel existent în orice formă de distrofie macular㠄 avansată : degenerescenţă atrofică şi pigmentară atipică.

Funcţional se constată o scădere treptată a acuităţii vizuale, menţinîndu-se însă mult timp o acuitate vizuală relativ utilă. Cîteodată, datorită unor hemoragii vitreene, acuitatea vizuală poate scădea mult. Retinoschizisul periferic se menţine într-o formă stabilizată mai mulţi ani, putînd însă să se extindă la nivelul maculei şi să accentueze scăderea acuităţii vizuale.

Dintre complicaţiile afecţiunii care pot influenţa prognosticul vizual

Retinoschizis juvenil.

Planșa III

Fig. 1. Retinografie.

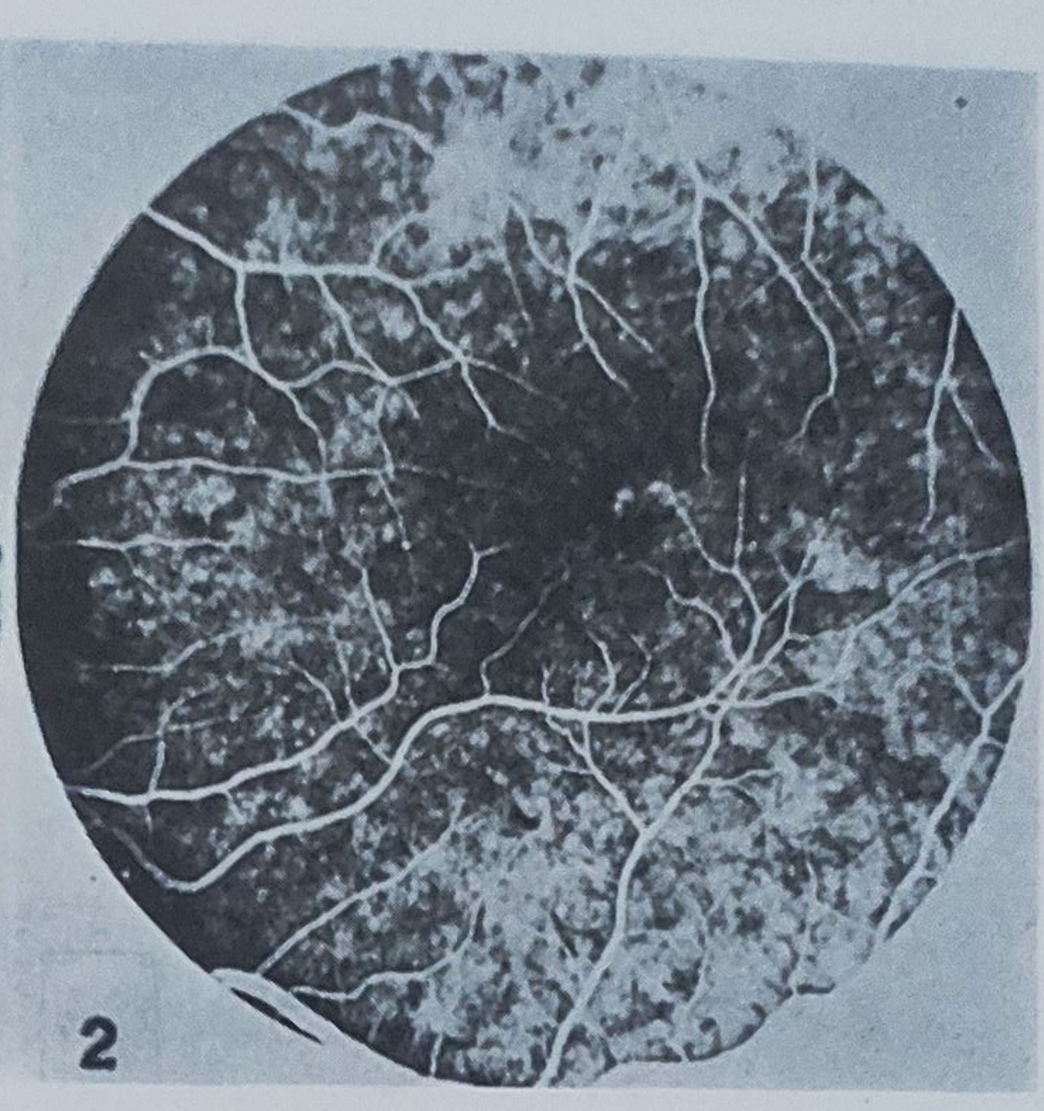

Fig. 2. Angiofluorografie.

Fig. 3. Aspect dendritic periferic, (Deutman, 1974).

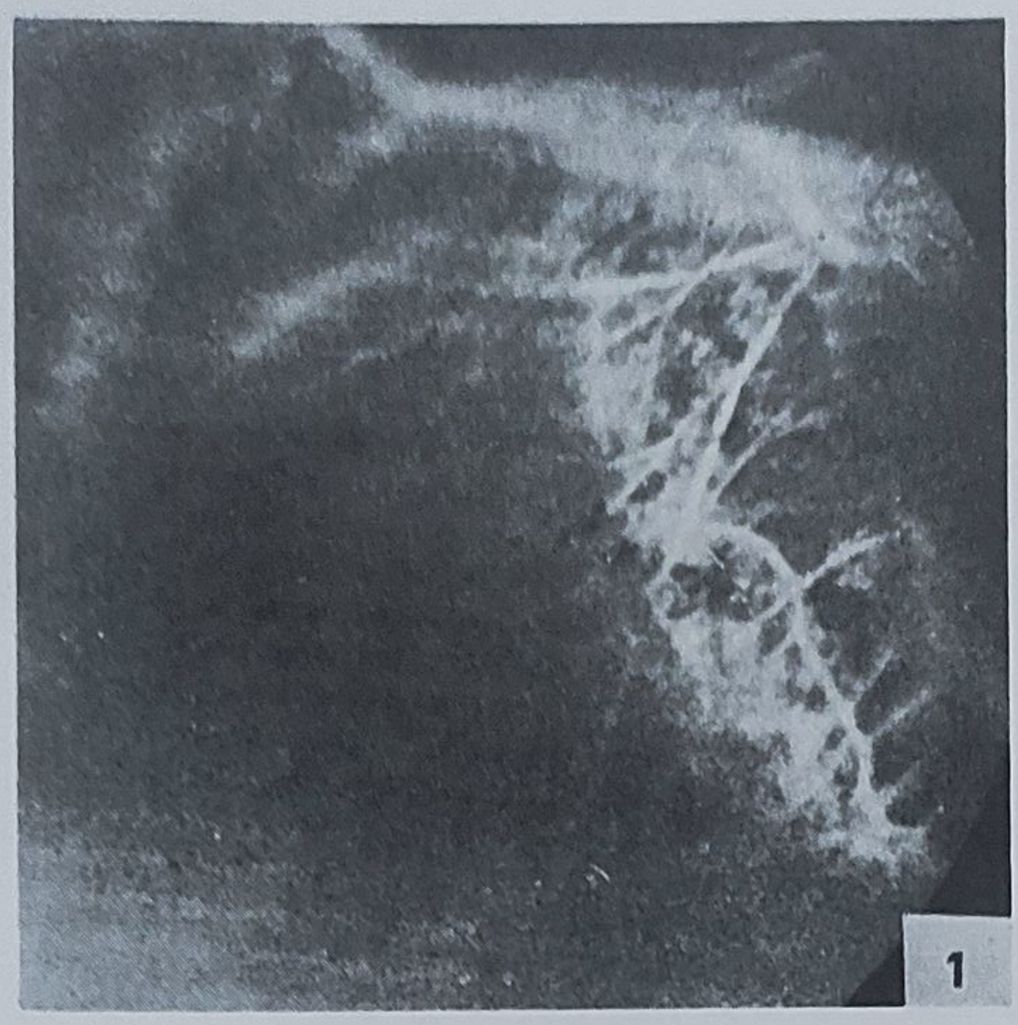

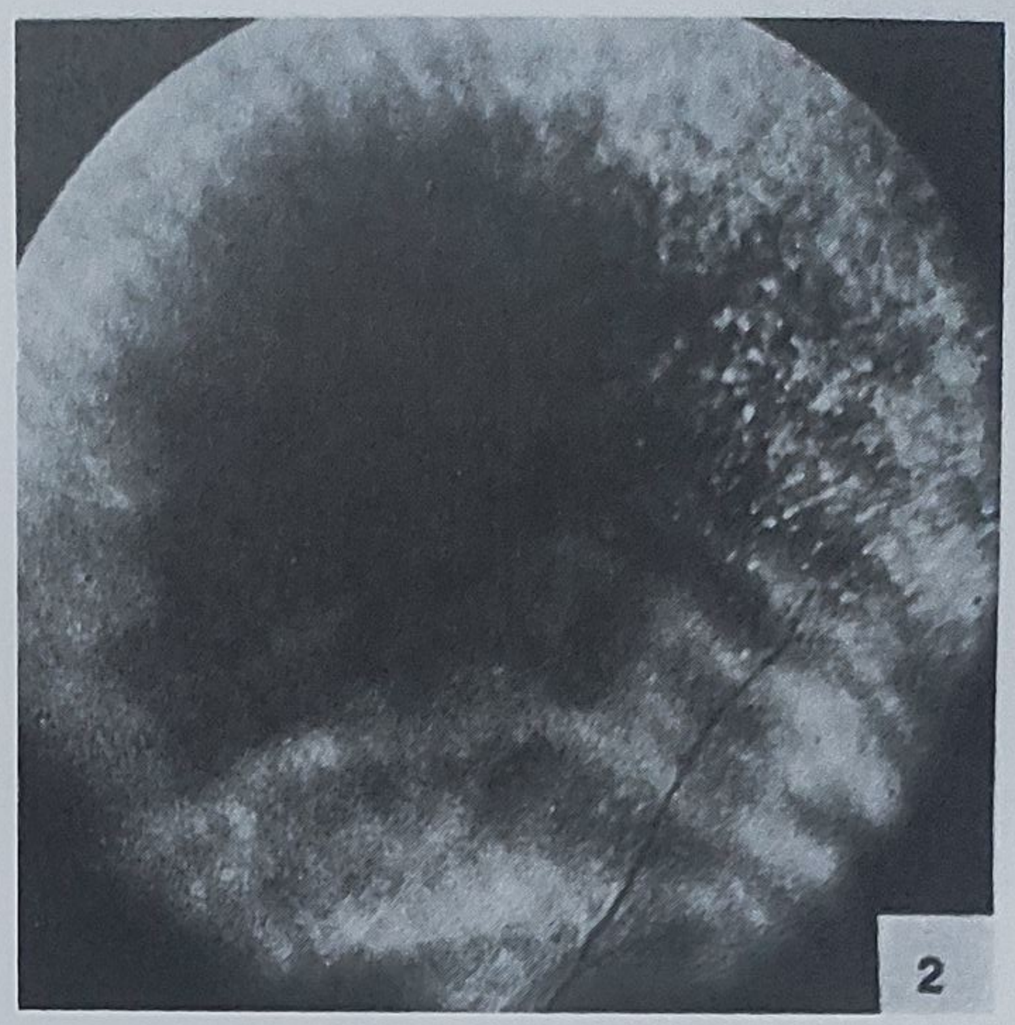

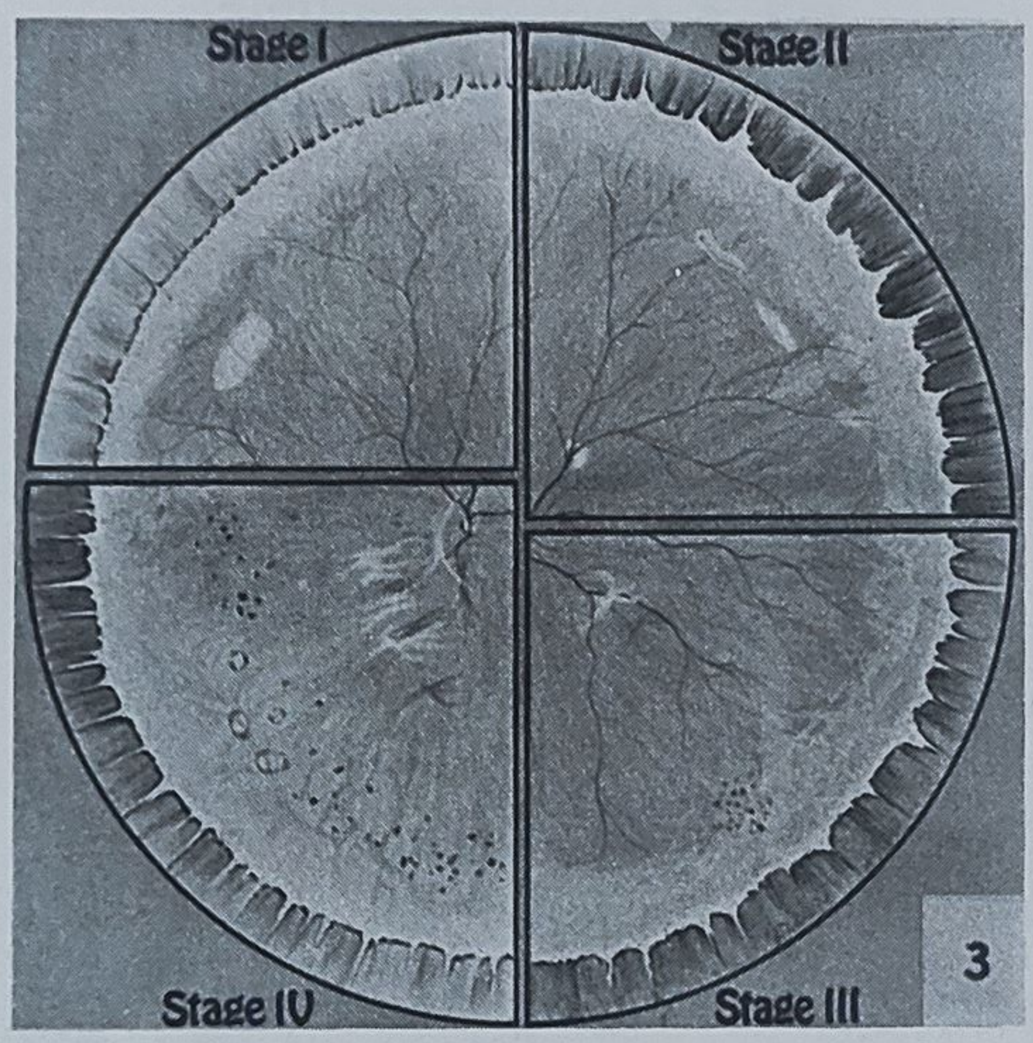

Fig. 1. **Degenerescenţă în grilaj.** (Bec şi col., 1980).

Fig. 2. **Degenerescenţă jivrată.** (Bec şi col., 1982).

Fig. 3. **Degenerescenţă vitreoretiniană în fulgi de zăpadă.** (Hirose şi col., 1974).

amintim : hemoragiile vitreene şi dezlipirea de retină. Ricci (1960) constată dezlipire de retină într-un număr de 4 cazuri din cele 12 studiate. După François (1976), dezlipirea de retină se poate vindeca spontan, dar fără o recuperare funcţională deosebită.

AFECŢIUNI ASOCIATE

În literatură sînt menţionate puţine forme de asocieri patologice : glaucom (Deutman, 1971) ; pseudopapilită vasculară (Levy, 1952 ; Magnus, 1951 ; Trevor-Roper, 1950) ; atrofie optică (P. François şi col., 1976) ; chist retinian hemoragic (Conway şi Welch, 1977). Noble şi col., (1978) descriu o asociere între o formă de retinoschizis juvenil şi o distrofie generalizată a bastonaşelor şi conurilor la un frate şi o soră născuţi din părinţi consanguini. Cazurile au prezentat hemeralopie, i permetropie, modificări vitreene minime la soră, reflex tapetoid paramacular, vase retiniene normale, ERG patologică şi EOG normală la frate şi patologică la soră.

ANATOMIE PATOLOGICĂ

Yanoff şi col. (1968) efectuează un examen histopatologic pe ochiul unui copil de 4 ani, enucleat datorită unei suspiciuni de retinoblastom, deşi ochiul congener prezenta semne evidente de retinoschizis. Secţiunile histologice au evidenţiat o zonă de clivaj la nivelul stratului fibrelor nervoase. Membrana limitantă internă şi o parte din ţesutul retinian adiacent erau desprinse de retină pe zone întinse, mai ales în cadranul temporoinferior. În spaţiul subretinian au fost consemnate eritrocite şi macrofage cu hemosiderină. EPR subiacent a prezentat mici noduli hiperplazici, iar într-o zonă un nodul mai mare, asociat cu un material PAS-pozitiv. Întrebuinţarea coloranţilor speciali nu a evidenţiat prezenţa acidului mucopolizaharidic în zonele de retinoschizis (acid semnalat frecvent în formele de retinoschizis senil).

Manschot (1968) efectuează un examen histopatologic pe globii oculari ai unui bărbat de 60 de ani, prelevaţi la 5 ore de la deces. Bolnavul nu a fost examinat oftalmoscopic, dar a prezentat în viaţă o scădere a acuităţii vizuale şi corelaţii familiale cu retinoschizisul juvenil. Constatările histopatologice au fost diferenţiate in funcţie de zona retiniană studiată. Macular şi paramacular au fost consemnate îngroşarea şi plicaturarea membranei limitante interne, degenerescenţa stratului fibrelor nervoase şi detaşarea hialoidei posterioare (figura 2.3). În regiunea periferică, degenerescenţa stratului fibrelor nervoase era mai accentuată, iar în unele locuri aceste fibre dispăruseră complet. Membrana limitantă internă, decolată aproape total, era păstrată în poziţie normală de cîţiva „stîlpi" formaţi din extensii axonale ale celulelor fotoreceptoare sau din citoplasma celulelor lui Müller. În unele zone, limitanta internă detaşată prezenta rupturi. Straturile retiniene externe, EPR şi coroida din zona perimaculară nu au prezentat modificări.

PATOGENIE

Pînă la formarea unei concepţii patogenice moderne au fost postulate

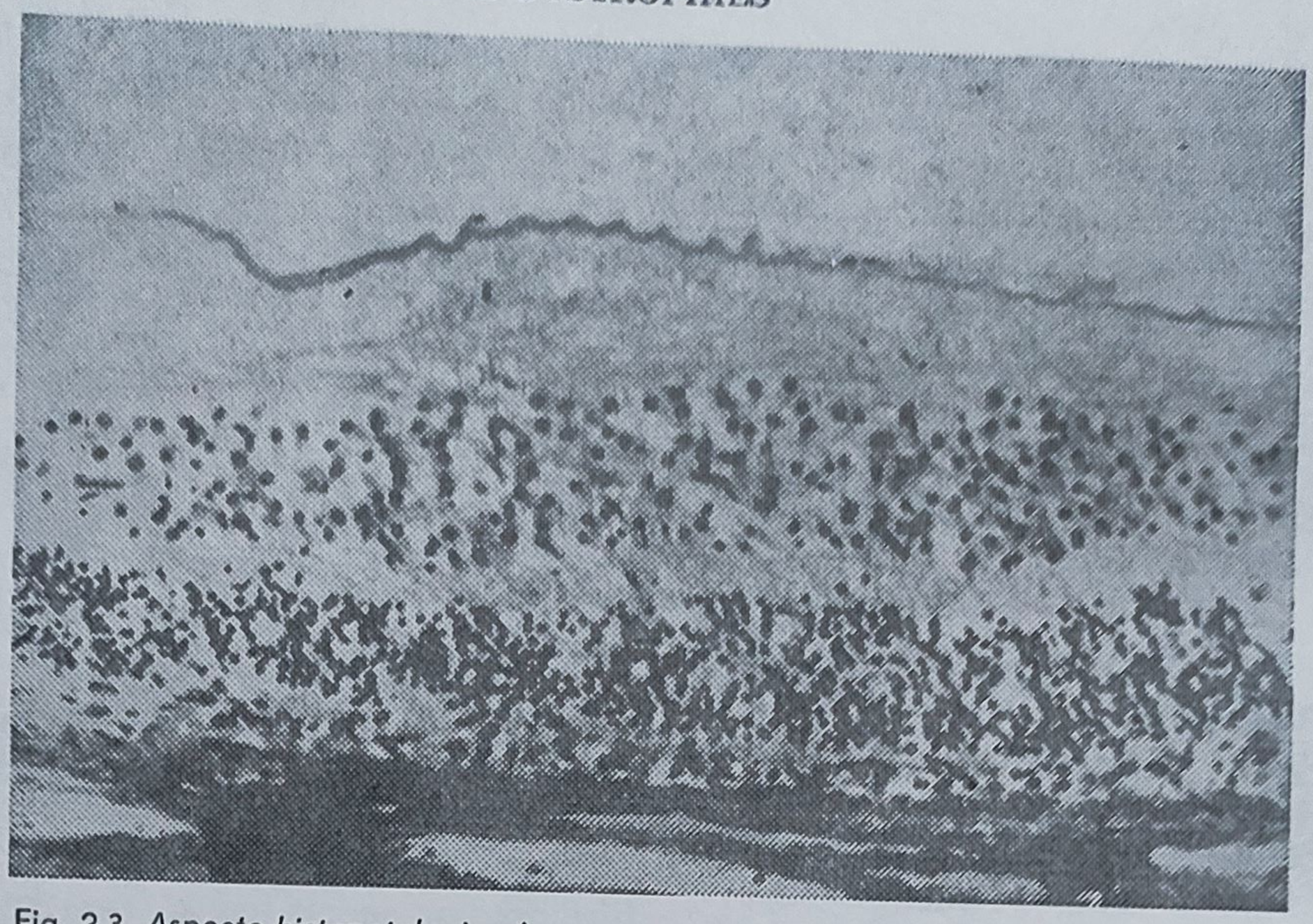

Fig. 2.3. *Aspecte histopatologice (zona paramaculară).* Îngroșarea și plisarea limitantei interne ; degenerescență incipientă a stratului fibrelor nervoase ; epiteliul pigmentar cu structură neregulată. (Manschot, 1969).

unele mecanisme inflamatorii sau vasculare.

În prezent se admite o ipoteză patogenică formulată pe baza lucrărilor lui Yanoff, Manschot și Deutman. Conform acestei ipoteze, retinoschizisul juvenil este consecința unui defect ereditar localizat în straturile interne ale retinei, la nivelul celulelor lui Müller sau la nivelul stratului fibrelor nervoase.

Retinoschizisul straturilor retiniene profunde (determinat genetic) produce decolarea posterioară a vitrosului care, prin tracțiuni secundare exercitate asupra limitantei interne, produce dezorganizarea și ruperea acesteia (retinoschizis central și periferic). Hemoragiile sînt secundare, în raport cu ruperea vaselor retiniene care traversează zona degenerativă. Dezlipirea de retină este produsă de ruptura foiței retiniene externe. După unii (Mann și Mc Roy, 1938), modificările vitreene nu par a fi în mod obligatoriu consecința degenerescenței de la nivelul straturilor retiniene profunde, ele putînd coexista ca urmare a unui proces degenerativ primar, localizat la acest nivel. Un argument împotriva acestei ipoteze îl constituie existența unui vitros normal în cazuri cu retinoschizis retinian în faza de debut.

DIAGNOSTICUL DIFERENȚIAL

Retinoschizisul juvenil reprezintă una din formele frecvente și comune de degenerescență maculară. Faptul că descrierea sa în literatură a fost rară se explică prin confuziile diagnostice, afecțiunea avînd un polimorfism clinic accentuat.

Diagnosticul diferenţial trebuie efectuat cu alte forme de distrofie vitreoretiniană sau corioretiniană.

1. *Boala Goldmann-Favre.* Se diferenţiază prin următoarele elemente: ereditate autozomal recesivă, degenerescenţă vitreeană microfibrilară, retinoschizis central şi periferic, degenerescenţă tapetoretiniană asociată, hemeralopie, scăderea progresivă a acuităţii vizuale, valori patologice ale ERG şi EOG.

2. *Boala Wagner.* Se diferenţiază prin ereditate autozomal dominantă, miopie şi cataractă, degenerescenţă vitreeană complexă, modificări corioretiniene periferice (degenerescenţă corioretiniană, alb cu presiune, puncte alb-galben), dezlipire de retină, absenţa hemeralopiei, ERG cu valori normale sau subnormale.

3. *Distrofia vitreoretiniană exudativă familială.* Descrisă de Criswick şi Schepens (1969), se caracterizează prin modificarea vitrosului, a vaselor şi a retinei periferice. Ereditatea este autozomal dominantă.

4. *Boala Stargardt flavimaculatus* este consemnată atît la fete, cît şi la băieţi. Vitrosul este normal, retinoschizisul macular este înlocuit cu o formă de atrofie maculară caracteristică, iar ereditatea este autozomal recesivă.

5. *Edemul macular microchistic.* Are etiologii diferite, putînd fi confundat oftalmoscopic cu forma de retinoschizis juvenil. Aspectul angiofluorografic (în „petale de flori") din edemul microchistic se deosebeşte de cel din retinoschizisul juvenil în care lipseşte extravazatul fluoresceinic.

6. *Retinoschizisul senil.* În principiu, în cazul acestei afecţiuni, nu se pune problema diagnosticului diferenţial, întrucît retinoschizisul juvenil este întîlnit la persoanele tinere. Histopatologic, locul leziunii este mai superficial, la nivelul stratului retinian plexiform extern. În formele cu evoluţie îndelungată are loc o înlocuire a retinoschizisului macular cu un aspect de atrofie retiniană nespecifică, situaţie în care ancheta familială poate tranşa diagnosticul clinic.

7. *Degenerescenţa chistoidă presenilă* este o afecţiune bilaterală şi simetrică, localizată temporo-inferior şi periferic în apropiere de ora serrata, ajungînd rar la nivelul ecuatorului. Acuitatea vizuală este normală în absenţa extinderii leziunilor la nivelul maculei. ERG şi vederea culorilor sînt normale.

8. *Boala lui Eales* poate duce la dificultăţi diagnostice întrucît este întîlnită frecvent la bărbaţii tineri şi prezintă modificări vitreene, hemoragii şi fenomene de retinită proliferantă. Absenţa retinoschizisului macular, cel puţin în stadiile incipiente, cît şi a striurilor radiale, caracteristica formei de retinoschizis juvenil, pot tranşa diagnosticul diferenţial.

9. *Dezlipirea de retină regmatogenă* nu prezintă modificări caracteristice celor din retinoschizisul juvenil. Totuşi, în cazurile în care diferenţierea este dificilă, examenul biomicroscopic poate tranşa diagnosticul prin evidenţierea straturilor retiniene la nivelul peretelui extern al retinoschizisului periferic.

10. *Fibroplazia retrolentală*, precum şi alte forme de pseudogliom pot face obiectul unui diagnostic diferenţial.

11. *Cicatricile corioretiniene* şi *pliurile corioretiniene* pot duce la confuzii diagnostice. Angiofluorografia, în special în pliurile corioretiniene, poate tranşa diagnosticul clinic.

12. *„Ablatio falciformis"* – caracterizată prin prezenţa unor pliuri retiniene, localizate juxtapapilar şi temporal – poate fi confundată cu unele dintre modificările retinoschizisului juvenil, însă vitrosul normal şi modul de transmitere autozomal recesiv o diferenţiază clinic.

TRATAMENT

Retinoschizisul localizat în regiunea maculară nu beneficiază de o metodă terapeutică eficientă. Supravegherea bolnavilor, în special în familiile cu evoluţie defavorabilă, în vederea prevenirii complicaţiilor secundare constituie singura soluţie terapeutică.

Retinoschizisul periferic, prin complicaţiile maculare secundare pe care le poate declanşa, poate forma obiectul unei terapii vizînd profilaxia sau tratamentul dezlipirii de retină. Procedeele terapeutice întrebuinţate sînt diferite : fotocoagulare, crioterapie sau orice tehnică chirurgicală întrebuinţată în dezlipirea de retină regmatogenă. Schepens (1966) este de părere că o terapie profilactică nu trebuie impusă imediat, întrucît el constată în unele cazuri ameliorări spontane în dezlipirea de retină. Pischel (1963), bazîndu-se pe un număr de 7 cazuri tratate, consideră că este indicată profilaxia complicaţiilor. Deutman (1971) recomandă intervenţia chirurgicală în situaţia unei dezlipiri de retină instalate sau al extinderii retinoschizisului periferic la nivelul polului posterior.

Fotocoagularea cu laser este întrebuinţată frecvent, deoarece prin această tehnică se poate încercui leziunea, eliminîndu-se astfel posibilitatea extinderii ei şi implicit a clivajului retinian.

Criocoagularea poate fi întrebuinţată în asociere cu fotocoagularea.

3. DISTROFIA VITREORETINIANĂ WAGNER

Afecţiunea a fost descrisă de Wagner (1938), la un număr de 13 membri ai unei familii care au prezentat miopie, degenerescenţă vitreoretiniană şi mod de transmitere autozomal dominant. El denumeşte afecţiunea „degenerescenţă hialoidoretiniană".

Lucrările apărute ulterior în literatură se referă, după tematica lor, la trei probleme principale.

1. *Completarea sindromului clinic :*

– găuri, rupturi şi dezlipire de retină (Jansen şi col., 1963 ; Delaney şi col., 1963 ; Hirose şi col., 1973) ;

– pigmentare perivasculară (Jansen şi col., 1962 ; Alexander şi Shea, 1965 ; Cibis, 1965) ;

– degenerescenţă periferică în grilaj (Alexander şi Shea, 1965 ; Cibis, 1965) ;

– retinoschizis (Balen şi Falger, 1970) ;

– valori subnormale ale ERG (Von Böhringer şi col., 1960 ; Jansen, 1962 ; Bâlen şi Falger, 1970) ;

– anomalii eritrocitare (Kahan şi col., 1963).

2. *Corelaţiile dintre distrofia vitreoretinlană Wagner şi displaziile osoase :*

– sindromul Stickler sau artro-oftalmopatia progresivă ereditară (Stickler, 1963 ; 1967 ; Opitz şi col., 1972 ; Hermann şi col., 1972 ; Cohen, 1976 ; Blair şi col., 1979) ;

– forme de displazie osoase asociate cu distrofie vitreoretiniană : tip marfanoid (Stickler, 1965 ; Walker, 1971 ; Popkin şi Polomeno, 1974 ; Hermann şi col., 1975 ; Cotlier şi Reinglass, 1975 ; Maumenee, 1979) ; tip Weill-Marchesani (Frandsen, 1966 ; Maumenee, 1979) ; displazie spondiloepifizeală (Roaf şi col., 1967 ; Fraser şi col., 1969 ; Spranger şi Langer, 1970 ; Gorlin şi col., 1976 ; Piper şi col., 1981) ;

– sindrom Kniest (Maumenee, 1979 ; Piper şi col., 1981).

3. *Forme clinice de distrofii vitreoretinlene încadrabile în sindromul Wagner :*

– boala Favre (1961) ;

– degenerescenţa hialoidotapetoretiniană asociată cu protruzie lenticulară posterioară (Shimizu şi Kubono, 1978) ;

– vitreoretinocoroidopatia autozomal dominantă (Kaufman şi col., 1982).

Frecvenţă. Deşi reprezintă o formă de distrofie vitreoretiniană rară, afecţiunea a fost descrisă în literatură mai mult decît alte forme de distrofie vitreoretiniană.

ETIOLOGIE

Vîrstă. În majoritatea cazurilor, boala este întîlnită la copii şi adultul tînăr, avînd o evoluţie progresivă, lentă.

Sex. Nu se constată diferenţe de îmbolnăvire între cele două sexe. Hirose şi col. (1973) studiază 41 de cazuri şi consemnează 19 de sex masculin şi 22 de sex feminin. Cernea şi col. (1983) publică un număr de 3 cazuri izolate, toate de sex masculin, sugerînd posibilitatea unui mod de transmitere ereditar legat de cromozomul X.

Ereditate. Afecţiunea se transmite autozomal dominant. Wagner a descris boala la un număr de 13 membri, eşalonaţi pe trei generaţii. Această familie a fost studiată ulterior de Böhrninger şi col. (1959) şi Ricci (1961), ei completînd arborele genealogic cu încă 15 cazuri noi.

Hirose şi col. (1973) publică un număr de 41 de cazuri provenite din 17 familii. Cazurile sînt dispuse pe mai multe generaţii succesive, în funcţie de familia studiată : 22 în familii pe 2–3 generaţii ; 9 în familii pe 2 generaţii succesive ; 5 într-o singură generaţie (fraţi şi surori) ; 5 cazuri fără corelaţii genealogice.

SEMIOLOGIE CLINICĂ

Sindromul clinic al afecţiunii este polimorf, cuprinzînd mai multe elemente : miopie, cataractă, modificări vitreoretiniene, strîmtorări concentrice ale cîmpului vizual, vederea colorată normală, absenţa hemeralopiei, ERG subnormală, EOG normală, asocieri displazice osoase (în unele cazuri) şi

transmitere ereditară autozomal dominantă.

Prezența sau absența unor simptome îngreunează, dar nu exclud diagnosticul de boală Wagner. Astfel, atrofia de nerv optic constatată de Wagner la șase ochi din cele 13 cazuri publicate nu a mai fost întîlnită ulterior (Cibis, 1965 ; Frandsen, 1966). Totodată, prezența unor membrane vitreene vascularizate nu presupune în mod obligatoriu boală Wagner.

De cele mai multe ori boala este depistată în urma unui examen sistematizat sau incidental, bolnavii tineri neacuzînd simptome subiective. Scăderea acuității vizuale, cînd se produce, este consecința fie a instalării unei cataracte, fie a unei dezlipiri de retină. Unii bolnavi acuză miodezopsii, datorită modificărilor vitreene.

Miopia prezintă o frecvență crescută în boala Wagner. Hirose și col. (1973) o semnalează la 84% din cazuri. Ei constată într-un lot de 52 de cazuri următoarea distribuție a viciilor de refracție : miopie de 8 dioptrii sau mai puțin, 16 ochi ; miopie de peste 8 dioptrii, 28 de ochi ; emetropi, 4 ochi ; hipermetropi, 4 ochi.

Cataracta. Cataracta însoțește frecvent afecțiunea, debutînd la pubertate sub forma unor opacități punctiforme, striate, anterioare și posterioare. În jurul vîrstei de 40 de ani, aproximativ toți bolnavii prezintă cataractă. Hirose și col. (1973) descriu următoarele forme de cataractă : subcapsulară posterioară, 31% ; corticală posterioară, 41% ; scleroză nucleară, 28%. Cataracta matură a fost consemnată la 28% din cazurile cu dezlipire veche de retină.

Oftalmoscopie. Boala Wagner se asociază cu importante modificări ale corpului vitros și ale corioretinei. Modificările debutează la intervale de timp diferite, avînd totodată frecvențe diferite. După unii autori, modificările corpului vitros sînt primare, iar cele corioretiniene secundare (Böhringer și col., 1960). După alții, modificările corioretiniene sînt primare iar cele ale corpului vitros secundare (Alexander și Shea, 1960).

Frecvența asocierii celor două forme de modificări este diferită. Hirose și col. (1973) departajează două forme clinice de boală Wagner : un tip în care predomină degenerescența corpului vitros și un tip în care predomină degenerescența corioretiniană.

1. *Modificările corpului vitros* prezintă caracteristici importante : condensări fibrilare, lichefierea vitrosului, voaluri sau membrane retiniene.

a) Condensările fibrilare se instalează precoce. Ele sînt localizate în

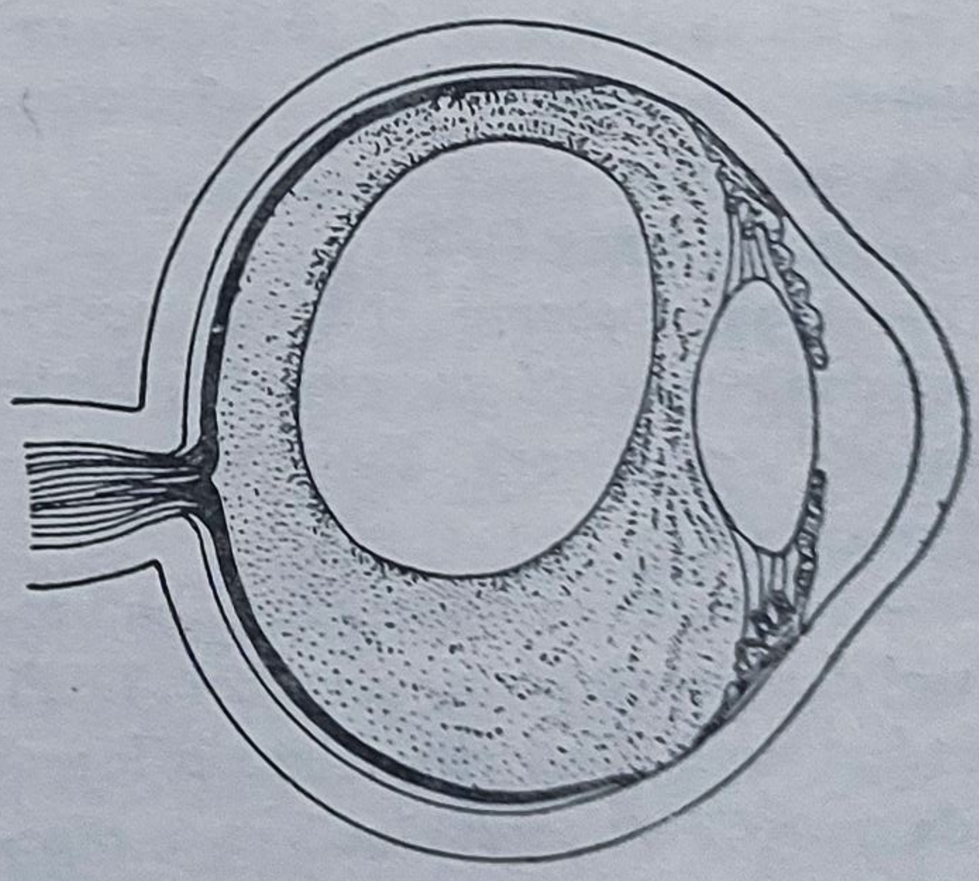

Fig. 2.4. *Boala Wagner (stadiu precoce).* Condensări fibrilare retrocristaliniene ; absența hialoidei anterioare ; spațiu optic gol (Hirose și col., 1973).

spatele cristalinului. La acest nivel, hialoida anterioară este absentă (fig. 2.4).

b) Lichefierea vitreeană se manifestă sub forma unor spaţii optic goale, fiind traversate de fibrilele vitreene, mobile la nivelul corpului vitros.

c) Voalurile sau membranele corpului vitros apar mai tîrziu, luînd naştere din condensarea corpului vitros. Membrana vitreeană este subţire, adesea fenestrată, mobilă în corpul vitros sau aderentă la nivelul ecuatorului sau mai posterior. În funcţie de mărimea zonelor aderente pot lua naştere rupturi retiniene de diferite feluri : în potcoavă, rotunde, cu opercul, în cadran (fig. 2.5).

2. *Modificările retinocoroidiene*. Localizate în majoritatea cazurilor la nivelul ecuatorului sau în extrema periferie a fundului de ochi, prezintă mai multe particularităţi morfologice : degenerescenţă corioretiniană nespecifică, degenerescenţă în grilaj, strîmtorări de calibru şi întecuiri vasculare, „alb cu presiune" şi pliuri retiniene, hemoragii vitreoretiniene, retinoschizis, găuri şi rupturi retiniene, dezlipire de retină.

a) Degenerescenţa corioretiniană nu prezintă particularităţi deosebite. Este localizată la nivelul ecuatorului sau în extrema periferie, fiind formată din zone de atrofie corioretiniană şi dispersii pigmentare.

Zonele de rarefiere a epiteliului pigmentar retinian şi atrofie a coriocapilarei au o culoare gri-roşcată şi permit vizibilitatea vaselor coroidiene mari.

Dispersiile pigmentare se constată în stadiul de evoluţie ulterioară, fiind localizate la nivelul suprafeţei zonelor de atrofie corioretiniană, sau într-o dispunere perivasculară, radial sau ecuatorial. Hagler şi Crosswell (1968) au descris o formă de „degenerescenţă corioretiniană perivasculară radială cu dezlipire de retină". Afecţiunea prezintă dispersii pigmentare perivasculare, modificări vitreene minime, calibru vascular normal, rupturi retiniene, ERG normală şi absenţa miopiei. Autorii consideră afecţiunea o entitate separată — alţii o formă de boală Wagner avansată (Jaffe, 1969 ; Everett, 1968).

Hirose şi col. (1973) sînt de părere că boala Wagner prezintă o tendinţă de dispunere a pigmentului în lungul vaselor retiniene în cazurile cu localizare posterioară faţă de ecuator. În localizările anterioare ecuatorului, dispunerea pigmentului este circulară, fără tangenţă cu traseul vascular.

b) Degenerescenţa în grilaj este în mod frecvent întîlnită periferic, anterior faţă de ecuator. Hirose şi col. (1973) o consemnează în 26% din cazurile studiate.

c) Strîmtorările de calibru vascular şi întecuirile vasculare interesează atît venele cît şi arterele, fiind reperate în 36% din cazuri.

d) Aspectul „alb cu presiune", consecinţa tracţiunilor vitreene, a fost constatat într-o frecvenţă de 35% şi respectiv 17% din cazurile studiate.

e) Hemoragiile vitreoretiniene sînt întîlnite în cazurile complicate cu dezlipire de retină.

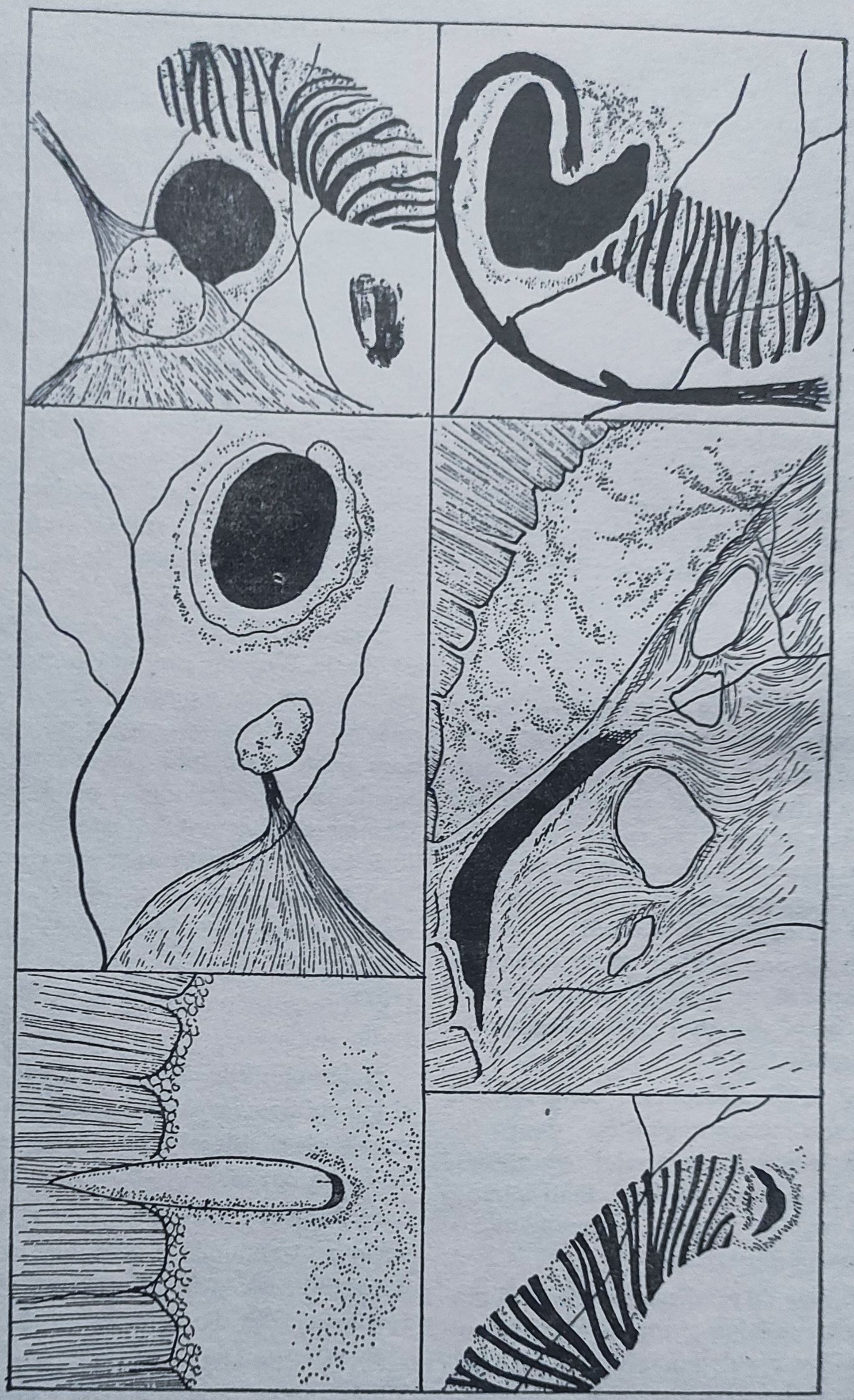

Fig. 2.5. *Rupturi retiniene în boala Wagner.* (Hirose şi col., 1973).

f) Retinoschizisul constituie o modificare vitreoretiniană întîlnită excepțional de rar în boala Wagner.

g) Găurile rupturile și dezlipirea de retină. Boala Wagner este însoțită frecvent de găuri, rupturi și dezlipire de retină. Rupturile retiniene sînt consemnate frecvent la tineri și sînt de tip mixt, localizate supero-temporal. Ele sînt multiple, bilaterale, fiind adeseori asociate cu dezlipire de retină. Hirose și col. (1973) constată din 79 de ochi examinați, un număr de 59 de ochi cu rupturi retiniene cu sau fără dezlipire de retină. Localizarea rupturilor a fost frecventă în zona superotemporală a retinei (67%).

Localizarea rupturilor retiniene într-o proporție mai mare în cadranul supero-temporal și la tineri pare a fi consecința unei insuficiențe circulatorii corioretiniene congenitale. La cazurile în vîrstă, cauza rupturilor localizate la acest nivel pare a fi de degenerescența în grilaj (Nouhuys, 1981).

h) Decolorarea papilei nervului optic. Deși descrisă în unele cazuri de Wagner, aceasta nu a mai fost confirmată ulterior.

Angiofluorografie. Nouhuys (1981) efectuează un studiu angiofluorografic la un număr de 6 cazuri cu boala Wagner. Constatările angiofluorografice au evidențiat următoarele caracteristici : absența vaselor retiniene și a perfuziei retiniene la nivelul zonelor degenerative periferice ; vase retiniene cu aspect normal, în sectorul situat spre marginea posterioară a zonei cu degenerescență corioretiniană periferică ; atrofia coriocapilarei și EPR.

Bazîndu-se pe aceste constatări, autorii consideră că zonele patologice de la nivelul periferiei fundului de ochi sînt rezultatul unui proces *displazic* și nu degenerativ, cauza fiind o dezvoltare anormală a vaselor corioretiniene.

Acuitatea vizuală. Acuitatea vizuală este în general bună. Ea este profund afectată în cazul instalării cataractei și a dezlipirii de retină.

Cîmpul vizual este normal în majoritatea cazurilor. Modificările apar în cazul asocierii miopiei sau dezlipirii de retină. Hirose și col. (1973) constată la unele cazuri fără dezlipire de retină o ușoară strîmtorare periferică.

Adaptometria. Normală sau ușor afectată.

Electroretinograma. ERG prezintă valori subnormale a componentei fotopice și scotopice. Într-un lot de 5 cazuri examinate, au fost depistate valori subnormale (scăderea undei b scotopice și fotopice) la 3 cazuri și valori aproximative normale (scăderea frecvenței critice de fuziune) la 2 cazuri (Hriose și col., 1973).

FORME CLINICE

Datorită polimorfismului sindromului clinic, delimitarea cadrului nosologic al distrofiei vitreoretiniene Wagner și departajarea formelor ei clinice sînt dificile.

Dacă în descrierea inițială realizată de Wagner (1938) afecțiunea se rezuma la un număr de trei elemente clinice (miopie, degenerescență vitreoretiniană, ereditate autozomal dominantă), ulterior simptomatologia clinică s-a diversificat mult prin includerea unor noi simptome oculare și ex-

Aspecte clinice generale ale diferitelor forme de boală Wagner *Tabelul 2.2*

Boala WAGNER		Ereditate	Miopie	Cataractă	Modificări vitreene: Fibrilare	Modificări vitreene: Lichefiere	Modificări vitreene: Membranoase	Modficări retiniene: Retinoschizis	Deg. periferică	Puncte albe	Alb cu presiune	Dezlipire retină	Neovase	Exsudate	Hemeralopie	ERG
Cu modificări oculare		D	+	+	+	+	+	–	+	+	+	+	–	–	–	N
Cu modificări extraoculare asociate		D	+	+	+	+	–	–	+	+	+	+	–	–	–	N
Cu modificări clinice particulare	Degenerescenţă macrofibrilară Favre	D	+	–	+	+	–	–	+	–	–	+	–	–	–	N
	Vitreoretinocoroidopatie	D	–	+	+	–	–	–	+	+	–	–	+	–	–	N
	Degenerescenţă vitreoretiniană lentic. post.	D	+	+	+	–	–	–	+	+	–	–	–	–	–	N sub volt.

traoculare : ereditate, miopie, cataractă, modificări vitreene, modificări oftalmoscopice, hemeralopie, ERG, displazii osoase asociate.

Totodată, analiza unor aspecte clinice de distrofie vitreoretiniană publicate în literatură şi considerate entităţi nosologice, dar cu un sindrom clinic apropiat bolii Wagner (ereditate autozomal dominantă, miopie, cataractă, modificări vitreene şi corioretiniene particulare), permite includerea lor în formele clinice ale bolii Wagner (tabelul 2.2).

Ţinînd cont de aspectul modificărilor oculare, extraoculare şi al formelor de distrofie vitreoretiniană cu simptomatologie apropiată bolii Wagner, expuse în tabelul 2.2, noi propunem următoarea clasificare a formelor clinice de boală Wagner (tabelul 2.3).

Distrofia vitreoretiniană Wagner (clasificare) *Tabelul 2.3*

1. Boala Wagner cu modificări oculare.
2. Boala Wagner cu modificări extraoculare asociate :
   - *tip marfanoid,*
   - *tip Weill-Marchesani,*
   - *tip spondiloepifizeal,*
   - *tip Kniest,*
   - *alte forme de distrofie osoasă.*
3. Boală Wagner cu modificări clinice particulare :
   - *degenerescenţă macrofibrilară Favre (1961),*
   - *vitreoretinocoroidopatia autozomal dominantă (Kaufmann şi col., 1982),*
   - *degenerescenţă hialoidotapetoretiniană cu protruzie lenticulară posterioară (Shimizu şi Kubono, 1978).*

1. BOALA WAGNER CU MODIFICĂRI OCULARE

Existența acestei forme clinice este atestată de descrierea cazurilor clinice fără modificări extraoculare (Wagner, 1938 ; Jansen, 1962). Pinckers și Jansen (1974) consideră și ei de asemenea posibilă existența formelor de boală Wagner fără modificări extraoculare.

I. Maumenee (1979), deși admite și forma de boală Wagner fără modificări extraoculare, departajează la rîndul ei două subtipuri :

– boală Wagner fără dezlipire de retină (Wagner, 1938) ;

– boală Wagner cu dezlipire de retină caracterizată printr-o frecvență crescută (Jansen, 1962).

Considerăm că împărțirea formei de boală Wagner cu modificări oculare in două subgrupe, deși motivată din acest punct de vedere, complică și mai mult ansamblul problematicii.

Unii autori neagă, parțial sau total, existența formei clinice de boală Wagner fără modificări extraoculare.

2. BOALA WAGNER CU MODIFICĂRI EXTRAOCULARE ASOCIATE

Stickler și col. (1965) atrag atenția, pentru prima dată, asupra corelațiilor dintre distrofia vitreoretiniană Wagner și o formă de displazie osoasă. Ei descriu o afecțiune caracterizată prin dezlipire de retină, artropatie și ereditate autozomal dominantă, numind-o „ortro-oftalmopatie progresivă ereditară". Ulterior, sindromul clinic este completat cu palatoschizis și surditate senzitivă (Stickler și Pugh, 1967).

În anul 1972, Opitz și col. denumesc această afecțiune „sindrom Stickler".

Hermann și col. (1977), pe baza unor cazuri comunicate în literatură, sintetizează particularitățile clinice ale sindromului Stickler, distingînd patru elemente principale : ereditate autozomal dominantă, modificări oculare, orofaciale și scheletice generale.

Blair și col. (1979) efectuează examene histopatologice pe un număr de trei globi oculari. Ei nu consemnează diferențe morfologice între aceste cazuri și boala Wagner.

Analiza cazurilor clinice cu distrofie vitreoretiniană Wagner și distrofie osoasă publicate în literatură demonstrează faptul că modificările scheletice asociate aparțin, într-o formă mai mult sau mai puțin completă, unor entități clinice cunoscute. Chiar și modificările displazice din cadrul sindromului Stickler pot fi asimilate celor din sindromul Marfan.

I. Maumenee (1979) descrie un număr de șase entități clinice de displazie osoasă asociată cu distrofia vitreoretiniană Wagner : artrooftalmopatia ereditară tip marfanoid, artrooftalmopatia ereditară tip Weill-Marchesani, sindromul Kniest, displazia spondiloepifizeală congenitală, displazia spondiloepifizeală – variantă clinică, formă distrofică particulară.

Noi includem ca forme de displazii osoase asociate bolii Wagner următoarele cinci forme clinice :

a) *Forma marfanoidă*. Se caracterizează prin acromegalie, arachnodac-

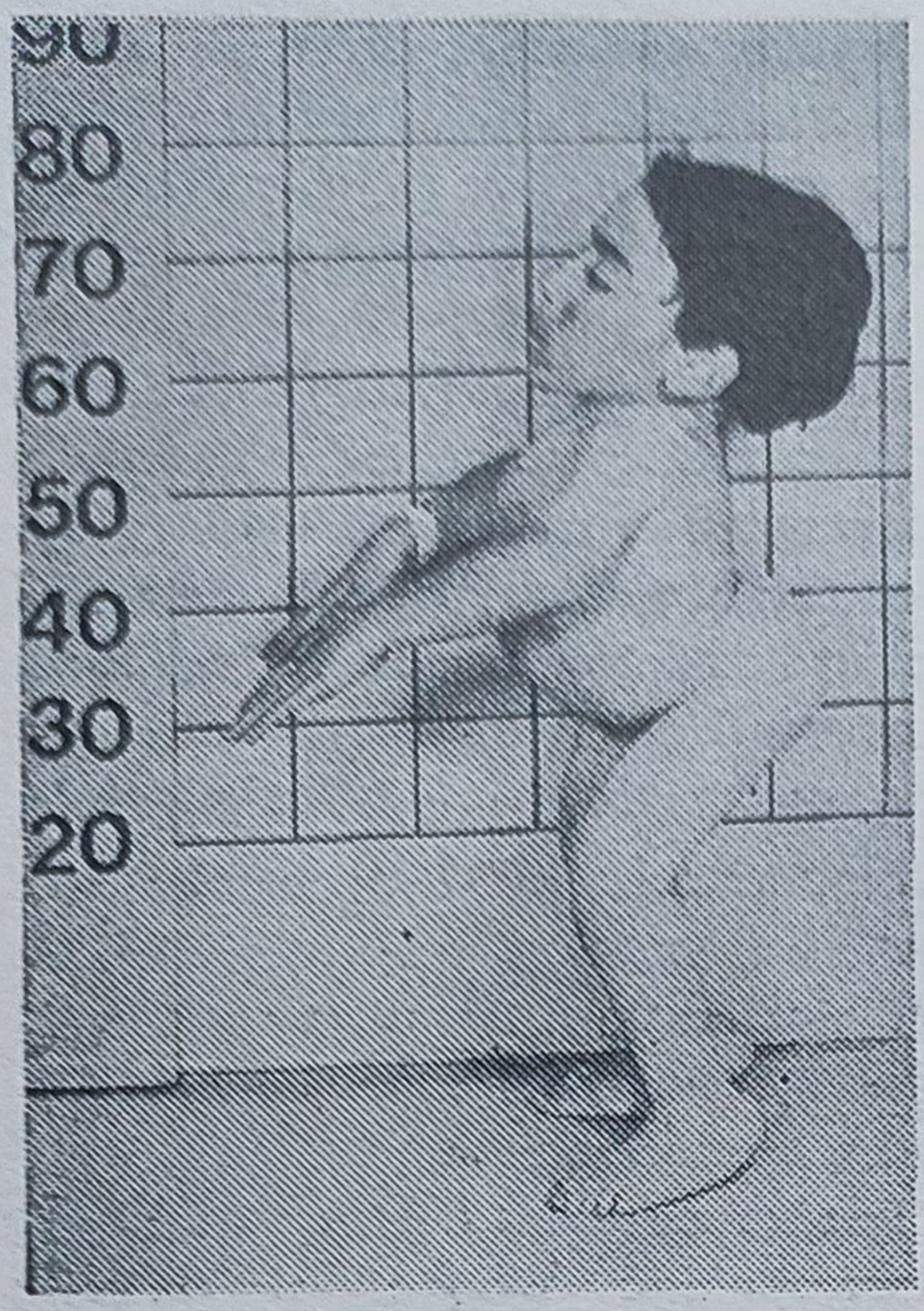

Fig. 2.6. *Displazie spondiloepifizeală.* (I. Maumenee, 1979)

tilie, degete lungi şi mobile, dolicocefalie, cardiopatie, dolicocolon, miopie şi anomalii cristaliniene. Forma aceasta a fost descrisă de mai mulţi autori în asociere cu distrofia vitreoretiniană.

b) *Forma Weill-Marchesani.* Caracterizată prin statură mică, craniu lat, extremităţi scurte, palme şi plante late, bradidactilie, articulaţii rigide, modificări cristaliniene, miopie axială, glaucom (rar). I. Maumenee, (1979) descrie un număr de 5 cazuri. Frandsen (1966) studiază o familie daneză cu distrofie vitreoretiniană Wagner şi modificări scheletice asemănătoare sindromului Weill-Marchesani.

c) *Forma de displazie spondiloepifizeală congenitală.* Clinic, cazurile prezintă statură mică, cap, mîini şi picioare normale, palatoschizis, cifoză, lordoză lombară accentuată, hipotonie musculară, cocsavara. Asocierea acestei forme de displazie osoasă cu boala Wagner a fost constatată de mai mulţi autori. I. Maumenee (1979) publică un număr de 19 cazuri cu displazie spondiloepifizeală şi distrofie vitreoretiniană (fig. 2.6).

d) *Forma Kniest.* Caracterizată prin statură mică, aplatizare facială mediană, palatoschizis, articulaţii mărite şi rigide, artroză progresivă şi surditate. I. Maumenee (1979) publică 5 cazuri, iar Piper şi col. (1981) un caz de asociere între aceste afecţiuni (fig. 2.7).

e) *Alte forme de displazie osoasă.* I. Maumenee (1979) publică două forme de asociere între distrofia vitreoretiniană şi displazia osoasă : o formă atipică de displazie spondiloepifizeală şi o variantă necatalogată.

Cernea şi col. (1983) publică 3 cazuri cu distrofie vitreoretiniană Wagner, din care două au fost asociate cu modificări ale ţesutului conjunctiv : facies senil, hipoplazia mandibulei, cifoză dorsală şi modificări ale fibrelor colagenice (biopsie cutanată).

Corelaţiile dintre boala Wagner şi displazia osoasă sînt greu de precizat. Determinismul genetic al ţesutului conjunctiv poate viza într-o oarecare măsură şi structurile oculare. Legătura comună dintre ţesutul conjunctiv şi vitrosul secundar este reprezentată de colagenul de tip II.

Afectarea structurilor oculare se manifestă în bolile ţesutului conjunctiv prin răspunsuri restrînse. Amintim în acest sens luxaţiile şi subluxaţiile cristalinului şi forma de distrofie vitreore-

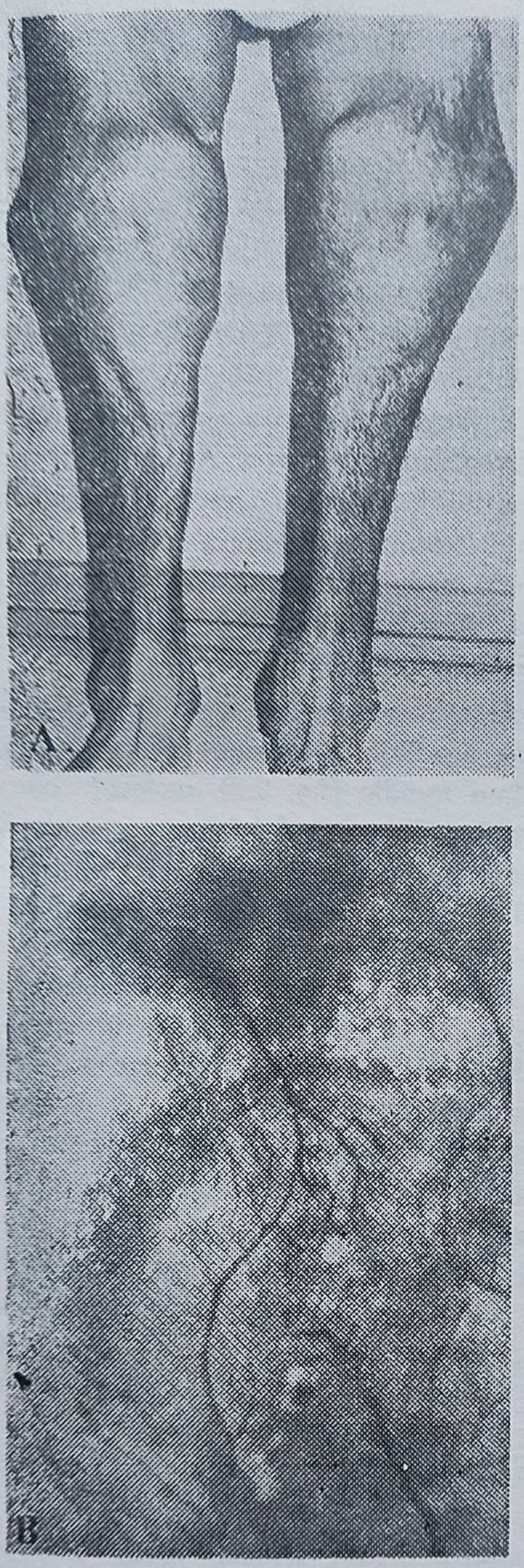

Fig. 2.7. *Displazie osoasă congenitală şi degenerescenţă vitreoretiniană Kniest.* Modificarea articulaţiilor genunchiului (A). Degenerescenţă retiniană periferică (B). (Piper şi col., 1981).

tiniană. În context, distrofia vitreoretiniană este însoţită atît de alte forme de suferinţă oculară (miopie, cataractă, dezlipire de retină, ERG subnormală), cît şi de alte forme de suferinţă ale ţesutului conjunctiv (surditate, palatoschizis, luetă bifidă, sindrom Pierre-Robin). Gradul de implicare a acestor modificări prezintă însă un polimorfism şi o frecvenţă diferită. *Acest fapt constituie, de altfel, un obstacol în delimitarea cadrului nosologic al bolii Wagner de displazia osoasă.*

Existenţa formei de boală Wagner fără implicaţii extraoculare, cît şi frecvenţa scăzută a implicaţiilor sale cu displazia osoasă constituie un argument împotriva includerii bolii Wagner ca simplu simptom în cadrul displaziilor osoase. Însăşi I. Maumenee (1979), adeptă a includerii bolii Wagner ca simptom în cadrul afecţiunilor ţesutului conjunctiv, nu constată modificări oculare de tipul distrofiei vitreoretiniene decît la 28 din 738 de cazuri cu displazie osoasă. Pe de altă parte, o diferenţiere clinică între boala Wagner cu modificări oculare şi forma clinică cu modificări extraoculare asociate, cum ar fi sindromul Stickler, este greu de efectuat. Dificultăţile se datoresc polimorfismului simptomatologiei şi frecvenţei variabile a implicaţiei diferitelor simptome clinice.

Forma clinică a bolii Wagner cu modificări extraoculare constituie şi ea o realitate. Unii autori merg mai departe, punînd sub semnul întrebării forma clinică a bolii Wagner cu modificări oculare.

Blair şi col. (1979) consideră că unele forme de modificări extraoculare, semnalate în diferite forme „pure" de boală Wagner, ar putea fi încadrate în sindromul Stickler (Frandsen, 1966 ; Hirose şi col., 1973 ; Freeman, 1979).

Knoblah (1975) constată, la 20 din 21 de cazuri cu boală Wagner studiate de el, discrete semne radiologice de displazie epifizeală generalizată. Liberfarb şi col. (1979), investigînd un număr de 15 familii cu boală Wagner, consemnează la 5 familii modificări extraoculare, similare sindromului Stickler, iar Cernea şi col. (1983) depistează modificări generalizate ale ţesutului conjunctiv la 2 cazuri din 3 publicate.

Modul de implicare a bolii Wagner cu displazie osoasă este probabil consecinţa unui determinism genetic diferit, al cărui substrat biochimic va fi precizat ulterior. Este posibil ca diferenţierea clinică să fie redusă sau restrînsă.

3. BOALA WAGNER CU MODIFICĂRI CLINICE PARTICULARE

Am inclus în această categorie un grup de degenerescenţe vitreoretiniene considerate entităţi nosologice, dar cu un sindrom clinic apropiat bolii Wagner. Deosebirile care există între boala Wagner şi aceste forme clinice sînt de importanţă mică, ele putînd fi interpretate ca rezultat al unui determinism genetic cu o expresivitate variabilă. Studiile clinice, genetice şi biochimice viitoare vor aduce argumente suplimentare în sprijinul grupării sau diversificării formelor clinice. Experienţele clinice obţinute în alte forme de distrofie corioretiniană, în care sindromul clinic a fost precizat, atestă însă o tendinţă de restringere, într-o singură formă, a multiplelor variante clinice, considerate la un moment dat entităţi patologice.

1. **Degenerescenţa vitreoretiniană macrofibrilară Favre.** A fost descrisă în anul 1961 de Favre în cadrul a două familii. Autorul a constatat la unele cazuri, asociate sau nu cu miopie, modificări vitreene importante şi dezlipire de retină.

Afecţiunea are un mod de transmitere ereditar autozomal dominant. În prima familie (fig. 2.8), autorul consemnează la cazul I-2 o miopie de 8 dioptrii şi o dezlipire de retină la ambii ochi. Din cei 7 copii, 4 au prezentat miopie. Cazul II-4 – cu miopie de 8 dioptrii – a prezentat dezlipire de retină la 12 ani. Cazul II-3 a prezentat miopie de 4 dioptrii, degenerescenţă macrofibrilară a vitrosului (lichefiere totală) şi modificări degenerative la periferia retinei. Această femeie a avut 5 copii, dintre care două fete (III-3 şi III-4) cu miopie de 12 dioptrii şi modificări vitreene importante. Cazul III-4 a făcut dezipire de retină la ochiul drept. Cazul III-5, cel mai tînăr, a fost emetrop, prezentînd însă importante modificări vitreene şi degenerescenţă retiniană periferică.

Referindu-se la modificările vitreene, autorul subliniază următoarele caracteristici : apariţia precoce şi severitatea lor, sistem lacunar accentuat (lichefiere totală sau parţială) în grosi-

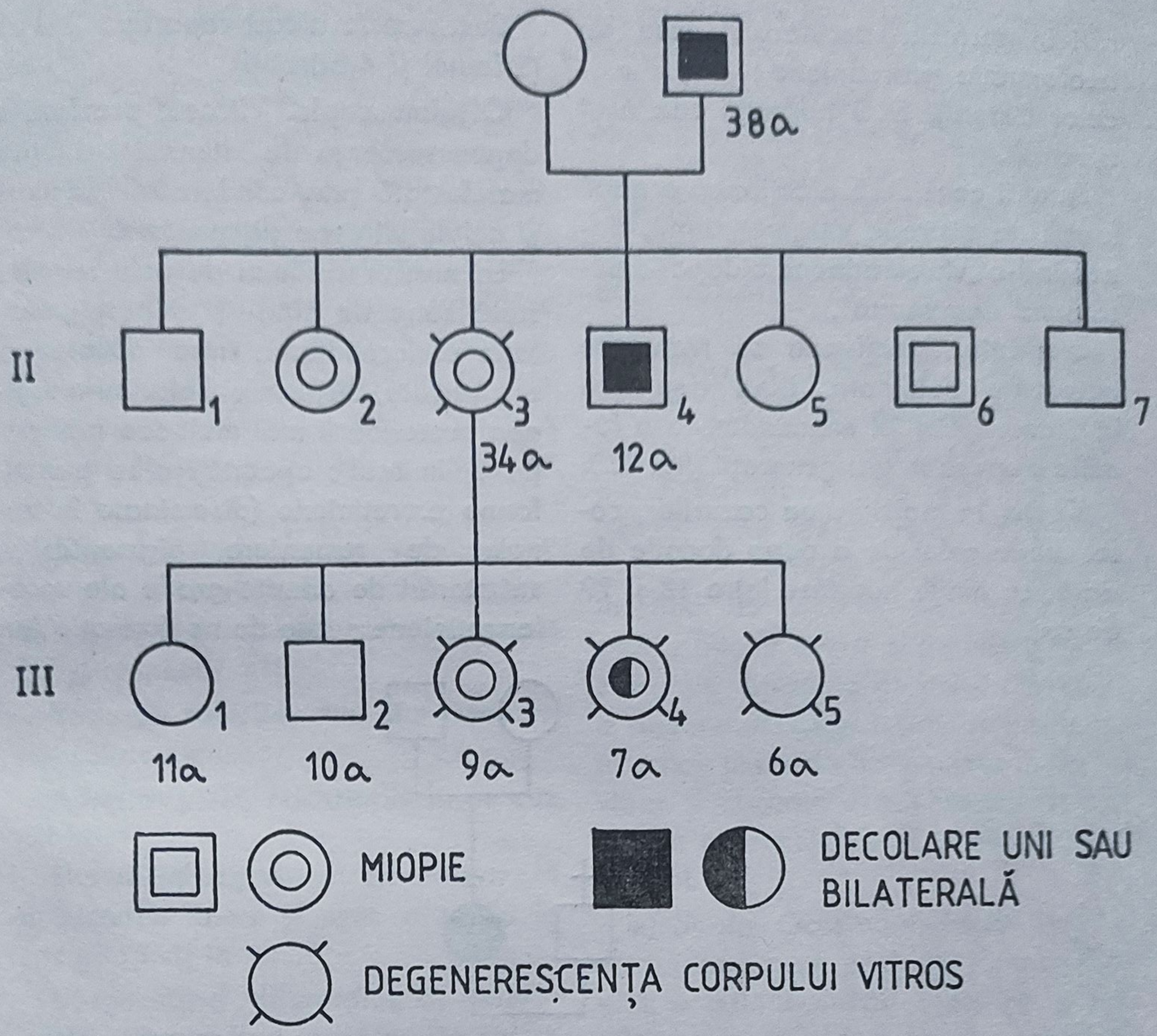

Fig. 2.8. *Degenerescență vitreoretiniană macrofibrilară.* Arborele genealogic al familiei I. (Favre, 1961 a).

mea sistemului fibrilar vitreean, aderențe hialoidoretiniene, degenerescență retiniană periferică.

Favre (1961) consideră modificările vitreoretiniene ca independente de gradul miopiei, ele fiind determinate de o genă separată.

Noi includem boala Favre în formele clinice particulare ale bolii Wagner pe baza analogiilor sindromului clinic : ereditate autozomal dominantă, miopie, modificări vitreene (fibrilare, lichefiere) modificări retiniene periferice, dezlipire de retină, ERG normală.

2. **Vitreoretinocoroidopatia autozomal dominantă.** Kaufmann și col. (1982) descriu o formă de distrofie vitreoretiniană caracterizată prin următoarele : ereditate autozomal dominantă, opacități cristaliniene, degenerescență fibrilară vitreeană, leziuni corioretiniene (zone de hipo- și hiperpigmentație periferică cu opacități albe punctiforme preretiniene ; strîmtorări ale calibrului vascular și tulbu-

rări în perfuzia vasculară ; vase de neoformaţie preretiniene ; edem macular cistoid), ERG normală sau uşor afectată.

Autorii consideră afecţiunea o nouă formă de distrofie vitreoretiniană, denumind-o „vitreoretinocoroidopatie autozomal dominantă".

Ereditate. Afecţiunea se transmite autozomal dominant, fiind depistată în 6 cazuri din 12 examinate, la o familie dispusă în trei generaţii (fig. 2.9).

Vîrsta, în majoritatea cazurilor, corespunde celei de a doua decade de viaţă, cu limite cuprinse între 12 şi 79 de ani.

Sex. Acesta a fost repartizat inegal (2 femei şi 4 bărbaţi).

Oftalmoscopie. Vitrosul prezintă o degenerescenţă de intensităţi diferite, manifestată prin condensări fibrilare şi celule vitreene pigmentate.

La nivelul fundului de ochi se constată zone de hipo- şi hiperpigmentaţie corioretiniană, între ecuator şi ora serrata, dispuse circular cu marginea posterioară mai mult sau mai puţin delimitată ; opacităţi albe punctiforme preretiniene (diseminate în zonele de remaniere pigmentară) ; strîmtorări de diferite grade ale vaselor retiniene ; vase de neoformaţie (un

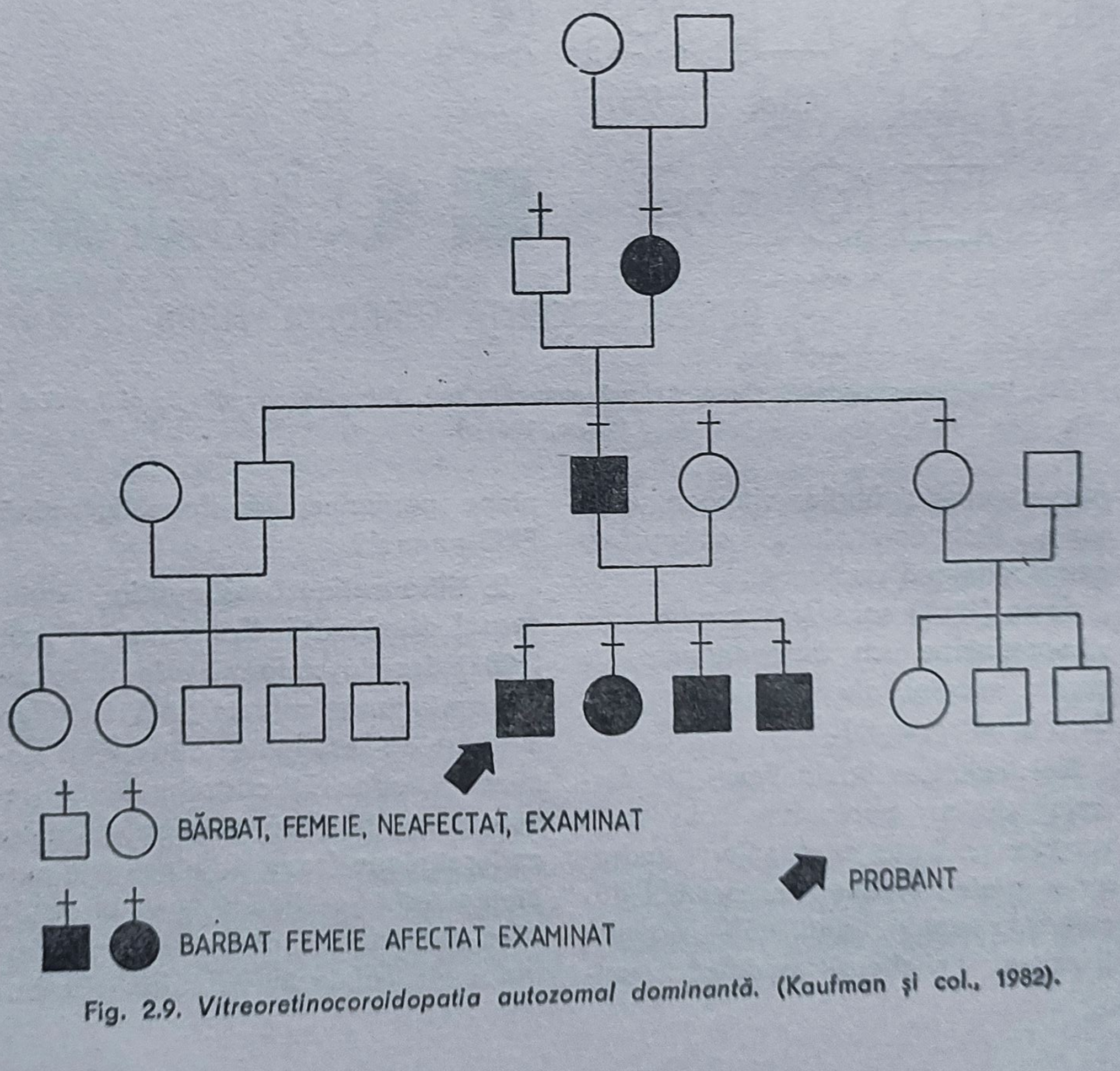

Fig. 2.9. Vitreoretinocoroidopatia autozomal dominantă. (Kaufman şi col., 1982).

caz) ; degenerescență maculară microchistică.

În toate cazurile s-au constatat opacități cristaliniene corticale.

Angiofluorografie. Au fost consemnate dilatarea capilarelor retiniene (în special în zona maculară și juxtafoveolară), tulburări de permeabilitate vasculară la nivelul polului posterior, zone ischemice (mai accentuat în sectoarele remanierelor pigmentare). A fost evidențiat și un edem macular cistoid.

Cîmpul vizual. A fost normal, cu excepția a două cazuri : mărirea petei oarbe ; strîmtorări concentrice de 20° și respectiv 40°.

Vederea culorilor. Nu sînt consemnate date clinice.

Adaptometria. Nictalopie la un caz (III-3).

Electroretinograma. Este normală la cazurile tinere și ușor afectată la cazurile mai în vîrstă.

Diagnosticul diferențial. a) *Retinopatia pigmentară* care poate ridica unele probleme de diagnostic prin modificările oftalmoscopice și prezența edemului macular cistoid (constatat în unele forme clinice). Distrofia vitreoretinocoroidiană se diferențiază prin valorile normale ale ERG, absența modificărilor de cîmp vizual și a hemeralopiei.

b) *Vitreoretinopatia exsudativă familială* se diferențiază prin următoarele : membrane vitreene, tracțiuni retiniene, heterotopie maculară, exsudate subretiniene și intraretiniene, telangiectazii periferice, vase de neoformație și zone de decolare retiniană localizată.

c) *Degenerescența maculară cistoidă ereditară dominantă.* Afecțiunea este caracterizată prin edem macular cistoid, hipermetropie, opacități vitreene, plisarea limitantei interne, ERG normală și absența neovascularizației.

d) *Degenerescența în „fulgi de zăpadă"* (snowflake). Afecțiunea prezintă similitudini cu vitreoretinocoroidopatia autozomal dominantă prin prezența petelor albe preretiniene diseminate la nivelul periferiei retiniene. Distrofia în „fulgi de zăpadă" se diferențiază prin aspectul diferit al petelor albe diseminate, prezența dezlipirii de retină, a degenerescenței retiniene periferice în grilaj, prezența flocoanelor în corpul vitros și absența degenerescenței maculare microchistice și a neovascularizației.

e) *Boala Goldmann-Favre* se departajează prin prezența hemeralopiei, a retinoschizisului central și periferic, precum și prin valorile net afectate ale ERG și EOG.

f) Autorii au mai efectuat diferențieri diagnostice și cu următoarele afecțiuni : retinoschizis juvenil, sifilisul, sarcoidoza, tulburările de permeabilitate vasculară din procese uveale severe, retinita punctată albescens, fundus albipunctatus cu hemeralopie, sindromul Vogt Koyanagi-Harada, ciclită cronică, fibroplazie retiniană.

Afecțiunea a fost considerată o nouă formă de distrofie vitreoretinino-coridiană, fără a fi însă precizat locul primar al leziunilor. Autorii consideră că este posibil ca afectarea vitrosului

și a cristalinului să fie secundară în raport cu procesele retiniene. Totodată, întrucît s-a constatat un aspect avansat al bolii la persoanele în vîrstă, se admite un caracter progresiv al afecțiunii.

Deși autorii diferențiază afecțiunea de boala Wagner, noi o considerăm, pe baza particularităților clinice principale, o variantă clinică particulară a acestei afecțiuni.

3. **Degenerescența hialoidotapetoretiniană asociată cu protruzie lenticulară posterioară.** Shimizu și Kubono (1978) comunică un caz de distrofie vitreoretiniană asociată cu manifestări cristaliniene, denumind-o „degenerescență hialoidotapetoretiniană asociată cu protruzie lenticulară posterioară".

Cazul descris, o femeie de 27 ani, prezintă următoarele particularități : ereditate probabil recesivă, miopie, opacități cristaliniene centrale și protruzie lenticulară posterioară, opacitate vitreeană anterioară (inelară, la nivelul protruziei lenticulare) și condensări fibrilare periferice, modificări retiniene (atrofie peripapilară, degenerescență tapetoretiniană și puncte alb-galbene periferic, absența retinoschizisului), absența hemeralopiei, strîmtorare concentrică a cîmpului vizual și ERG subnormală.

După noi, afecțiunea reprezintă o variantă clinică a bolii Wagner, deși nu a putut fi demonstrată ereditatea autozomal dominantă.

EVOLUȚIE

Boala Wagner prezintă un caracter evolutiv, lent. Opacitățile cristaliniene, constatate de la o vîrstă tînără, duc la opacifierea totală a cristalinului, astfel că după vîrsta de 40 de ani, majoritatea cazurilor prezintă o cataractă constituită. Modificările corpului vitros încep prin condensare fibrilară și continuă cu formarea unui voal subțire sau a membranei vitreene prereticniene. Raportate la modificările retiniene, modificările vitreene par a fi primare, deși unii autori au o părere contrarie. Procesele degenerative retiniene și vitreene se accentuează, ducînd în final la dezlipire de retină. Acuitatea vizuală este sever afectată de instalarea cataractei și dezlipirii de retină. Ambele complicații au un prognostic postoperator rezervat.

AFECȚIUNI ASOCIATE

Cu excepția displaziilor osoase, nu se întîlnesc alte afecțiuni asociate. Corelația dintre distrofia vitreoretiniană Wagner și displaziile osoase a fost expusă mai sus (Vezi pag. 65).

ANATOMIE PATOLOGICĂ

Lucrări privind histopatologia bolii Wagner au fost publicate de mai mulți autori : Vogt (1942) ; Böhringer și col. (1959) ; Alexander și Shea (1965) ; Manschot (1971) ; Blair și col. (1979). Examenele histopatologice au fost efectuate pe globi dezorganizați, lipsind elementele esențiale privind formele de debut. Dintre modificările mai importante, se semnalează următoarele : hipoplazia straturilor interne cu degenerescență chistică periferică, acumulări pigmentare perivasculare, îngroșarea pereților vasculari, atrofia coriocapilarei, condensare fibrilară vitreeană și aderențe vitreoretiniene.

PATOGENIE

Mecanismul distrofiei vitreoretiniene Wagner nu este elucidat, deşi s-au emis mai multe ipoteze.

Duke-Elder (1964) consideră că placardele degenerative sînt congenitale, luînd naştere la embrion în locul în care vasele cortexului vitreean se anastomozează cu reţeaua vasculară retiniană. La acest nivel se acumulează în grosimea retinei un ţesut conjunctiv amorf, care mai tîrziu suferă un proces de hialinizare şi sclerozare, provocînd degenerarea retinei la acest nivel.

Nouhuys şi col. (1981), bazaţi pe unele studii clinice, consideră modificările patologice consecinţa unui proces de natură displazică şi nu degenerativă. Ei sînt de părere că hipoplazia coroidei determină o dezvoltare insuficientă a retinei supraiacente, care la rîndul ei nu permite dezvoltarea normală a vaselor retiniene la acest nivel.

Apariţia frecventă a dezlipirii de retină la cazurile cu vîrstă tînără şi cu localizare temporo-periferică pare a fi urmarea tulburărilor circulatorii corioretiniene de origine congenitală.

În privinţa modificărilor corpului vitros se atribuie un rol celulelor lui Müller care, la nivelul zonelor displazice periferice, produc tulburări în dezvoltarea vitrosului secundar şi a vaselor retiniene.

DIAGNOSTICUL DIFERENŢIAL

Sindromul clinic al distrofiei vitreoretiniene Wagner, deşi complex, prezintă elemente definitorii suficiente pentru a putea fi distins de alte forme de distrofie vitreoretiniană sau de alte afecţiuni oculare.

1. *Boala Goldmann-Favre* se deosebeşte de distrofia vitreoretiniană Wagner prin : ereditate autozomal recesivă, absenţa miopiei şi a cataractei, degenerescenţă fibrilară vitreeană, prezenţa retinoschizisului, tulburări de permeabilitate vasculară, prezenţa hemeralopiei, valori net patologice ale ERG şi EOG.

2. *Retinoschizisul juvenil* se deosebeşte prin ereditate recesivă legată de cromozomul X, absenţa miopiei şi a cataractei, degenerescenţă fibrilară vitreeană, retinoschizis macular şi periferic, absenţa hemeralopiei, ERG de tip electronegativ.

3. *Distrofia sistemului scotopic cu afectare fotopică secundară.* În boala Wagner sînt absente hemeralopia şi valorile patologice ale ERG, iar modificările oftalmoscopice sînt diferite.

TRATAMENT

În boala Wagner, scăderea vederii are loc prin instalarea cataractei şi a dezlipirii de retină. Întrucît prognosticul operator al complicaţiilor este defavorabil, o importanţă deosebită o are depistarea precoce a bolii şi instituirea unei terapii profilactice corespunzătoare.

Cataracta. Terapia cataractei în boala Wagner prezintă unele dificultăţi generate de complicaţiile intraoperatorii (ieşire de vitros) şi postoperatorii (dezlipire de retină). Din aceste motive, diagnosticul unor opacităţi cristaliniene la un bolnav cu sindrom Wagner impune instituirea unei conduite terapeutice preoperatorii : amînarea intervenţiei chirurgicale, profi-

laxia dezlipirii de retină (fotocoagulare, criopexie), extracție extracapsulară.

Dezlipirea de retină. Tratamentul are o importanță deosebită atît datorită frecvenței dezlipirii de retină, cît și din cauza prognosticului postoperator nefavorabil (Alexander și Shea, 1965 ; Jansen, 1962 ; Cibis, 1965 ; Hirose și col., 1973 ; Cernea și col., 1983).

Hirose și col. (1973) constată dintr-un număr de 37 de ochi operați pentru dezlipire de retină, 17 (52%) cu o recidivă după 6 luni. Totodată, autorii subliniază că din ochii care au fost operați de trei sau de mai multe ori pentru dezlipire de retină, doar 3 din 10 (30%) au avut un rezultat favorabil.

Dintre factorii care influențează defavorabil prognosticul operator amintim : rupturi retiniene multiple, localizate în meridiane și la distanțe diferite de limb, rupturi retiniene mari, tracțiuni preretiniene sau vitreene accentuate, lichefierea corpului vitros, opacități cristaliniene, scleroza vaselor coroidiene (hemoragii), țesuturi devitalizate.

În acest context, profilaxia dezlipirii de retină are o importanță deosebită, ea putînd fi efectuată prin mai multe procedee :

Fotocoagularea. Hirose și col. (1973) o recomandă în cazurile cu rupturi retiniene izolate și tracțiuni vitreene mici. Ei o asociază și unor intervenții chirurgicale practicate cu scop profilactic (înfundare scleralã). Pollack și col. (1983), practicînd fotocoagularea cu laser, în mod profilactic, la un număr de 6 cazuri cu degenerescență vitreoretiniană (în fulgi de zăpadă), obțin rezultate favorabile în toate cazurile, după o observație medicală de 6 ani.

Hirose și col. (1973) obțin rezultate favorabile într-un număr de 11 cazuri tratate prin fotocoagulare și o tehnică chirurgicală : înfundare sclerală, 4 ; înfundare sclerală și fotocoagulare, 2 ; criopexie, 4 ; fotocoagulare, 1.

Alexander și Shea (1965) sînt sceptici în privința eficacității tratamentului profilactic prin fotocoagulare. Ei obțin recidive în 3 cazuri din 4 tratate.

Criopexia este indicată în cazurile în care se urmărește slăbirea tensiunii exercitate de vitros la nivelul unei suprafețe retiniene degenerate.

Vitrectomia. Metoda pare a avea o indicație în cazurile cu dezlipire de retină recidivată după intervenții chirurgicale. Tehnica are drept scop îndepărtarea proliferărilor preretiniene, proliferări implicate în patogenia dezlipirii de retină. Brown și col. (1978) efectuează vitrectomii într-un număr de 3 cazuri cu dezlipire de retină recidivată de mai multe ori, întrebuințînd tehnici operatorii obișnuite, și obțin rezultate favorabile în toate cazurile operate.

4. DEGENERESCENȚA VITREORETINIANĂ ECUATORIALĂ

Am inclus în acest capitol un grup de afecțiuni cu modificări vitreoretiniene periferice și implicații ereditare :

- Degenerescența în grilaj.
- Degenerescența jivrată.
- Degenerescența în fulgi de zăpadă.

1. DEGENERESCENȚA ÎN GRILAJ

Deși afecțiunea a fost semnalată histopatologic de Graeffe (1906) și clinic de Sourdille (1931), descrierea clinică completă a fost efectuată de Gonin (1934), Vogt (1936) și Arruga (1936).

Denumirea afecțiunii are la bază o modificare oftalmoscopică care sugerează aspectul de „grilaj". Termenul este adoptat de majoritatea autorilor : „dégénèrescence palissadique" pentru francezi ; „lattice degeneration" pentru anglosaxoni ; „Gitterfiguren" pentru germani. Unii autori opiniază pentru un termen mai general, capabil să includă mai multe variante clinice „degenerescență ecuatorială" (Urets-Zavalia, 1968).

Frecvență. Este cuprinsă între 10–20% din cazuri (Bec și col., 1980). La bolnavii cu vîrstă mai înaintată și dezlipire de retină, afecțiunea are o frecvență mai mare. Kanski (1979) comunică 20–30% de leziuni în grilaj într-o populație cu dezlipire de retină, comparativ cu 7,8% pentru o populație normală.

ETIOLOGIE

Vîrstă. Bolnavii cu vîrstă înaintată prezintă o incidență crescută a bolii. Begou (1973) citează următoarea frecvență în funcție de vîrstă : 0–10 ani, nici un caz ; 10–20 ani, 5 cazuri ; 20–40 ani, 22 cazuri ; 40–60 ani, 39 cazuri ; >60 ani, 47 cazuri.

Sex. Nu se constată diferențe de îmbolnăvire în funcție de sex.

Ereditate. Caracterul congenital, familial și ereditar al afecțiunii este bine stabilit. Transmiterea ereditară este autozomal dominantă sau autozomal recesivă cu pseudodominanță. Everett (1968) studiază un arbore genealogic cu 88 membri, în care constată frecvente cazuri de degenerescență în grilaj asociate cu dezlipire de retină, avînd o ereditate autozomal dominantă.

SEMIOLOGIE CLINICĂ

Miopia. Corelația dintre degenerescența în grilaj și miopie este semnalată de mai mulți autori. După Straatsma și Foos (1962), repartiția după refracție este următoarea : emetrop, 22% ; miopie între 0–3 D, 37% ; miopie între 0–8 D, 26% ; miopie >8 D, 15%.

Cataractă. Corelația dintre degenerescența în grilaj și cataractă este greu de efectuat, avînd în vedere incidența crescută a celor două afecțiuni în această perioadă a vieții. Perrineaux (1977) comunică un procent de 12,2% de degenerescență în grilaj la bolnavii cu glob afak.

Oftalmoscopie. Modificările oftalmoscopice cuprind zone retiniene degenerative caracterizate prin prezența unei retine subțiri, cu o rețea de linii albe, dispersii pigmentare și găuri retiniene (Planșa IV, fig. 1).

Leziunile sînt bilaterale, simetrice și localizate de preferință în cadranul supero-temporal. Forma lor este ovală,

cu axul mare paralel cu ecuatorul, avînd o lungime cuprinsă între 1/2 sau mai mulţi diametri papilari. Uneori, zonele degenerative pot cuprinde un cadran retinian sau chiar întreaga circumferinţă retiniană.

La nivelul zonei degenerative retina este subţire, avînd în centru o fină reţea de *linii albe*, situată superficial şi în corelaţie cu retina vasculară limitrofă.

Dispersiile pigmentare sînt variabile, difuze, izolate, confluente şi neregulate.

Găurile retiniene sînt localizate la nivelul reţelei albe, unice sau multiple, rotunde sau ovale, lamelare sau perforante.

Modificările vitreene însoţesc leziunile degenerative. Ele sînt formate din lichefieri vitreene situate înapoia zonei degenerative şi bride de aderenţă vitreoretiniană situate la marginea leziunilor.

Alături de aspectul clinic descris mai sus, care corespunde unei degenerescenţe retiniene avansate, se constată şi un aspect clinic specific *vîrstei tinere* sau de debut. În această formă, leziunile degenerative sînt discrete, asociindu-se frecvent cu unele depozite albe-fine, amintind forma de degenerescenţă jivrată. Acest element constituie un argument în favoarea includerii degenerescenţei jivrate ca prim stadiu evolutiv al degenerescenţei în grilaj.

Angiofluorografie. Aspectul angiofluorografic cuprinde următoarele caracteristici : obliterare totală sau parţială a vaselor care traversează zona afectată ; leziune centrată pe un traject venos ; irigare arterială deficitară sau absentă în zonele retiniene periferice (comparativ cu cea lezată) ; aspect normal al vaselor din zona retiniană limitrofă ; EPR modificat.

ANATOMIE PATOLOGICA

Dintre modificările histopatologice importante amintim : atrofia progresivă a straturilor retiniene interne (atrofie neuronală şi proliferare glială) ; lezarea tardivă a EPR şi membranei Bruch ; scleroza şi tromboza vaselor retiniene în zona placardului leziional ; lichefierea vitrosului cu aderenţe vitreoretiniene marginale.

Din punct de vedere histologic, liniile albe ale reţelei retiniene au o semnificaţie dublă : transformarea vaselor retiniene printr-un proces de scleroză sau dimpotrivă, consecinţa unui proces de proliferare intraretiniană perivasculară de ţesut glial sau conjunctiv (Pau, 1977). După Bec şi col. (1980) ambele posibilităţi sînt valabile : liniile albe paralele cu ecuatorul se datorează vaselor obliberate iar striile radiale corespund proliferărilor gliale.

PATOGENIE

Teoria vitreeană se bazează pe aspectul izolat al leziunilor degenerative şi localizarea lor la nivelul stratului retinian intern. Leziunile degenerative sînt în acest context consecinţa tracţiunilor vitreoretiniene, în zona aderenţelor paravasculare cu o sclerozare vasculară secundară.

Prezenţa aderenţelor vitreoretiniene pare a fi congenitală.

Unii autori acordă un rol vitrosului degenerat de la suprafaţa leziunil.

Prezența zonelor de vitros lichefiat cu retina subjacentă normală, infirmă această ipoteză (Tolentino și col., 1976).

Teoria retiniană atribuie boala unei forme de abiotrofie vasculară. Dintre argumentele invocate amintim : localizarea leziunilor în cadranul superotemporal, circulație retiniană periferică deficitară, particularitățile histologice ale retinei periferice, determinism genetic. În context, modificările vitreene par a fi secundare.

2. DEGENERESCENȚA JIVRATĂ

Sub termenul de degenerescență „jivrată" sînt grupate modificări ale periferiei retiniene, caracterizate prin prezența unor pete albe, dispuse izolat sau difuz, amintind aspectul de „chiciură" (jivrés).

Gonin (1904) realizează prima descriere clinică : „aspectul jivrat al retinei sau degenerescența în urmă de melc sau bale de melc se caracterizează prin zone ovalare slab delimitate, cu dimensiuni variabile, cu axul mare paralel cu ecuatorul, cu aspect fin granular, părînd acoperit de un jeleu strălucitor".

Cibis (1965) descrie aderențele vitreene la marginea leziunii. Aaberg și Stevens (1972) subliniază caracterul ereditar al degenerescenței retiniene în „urmă de melc", iar Pau (1977) semnalează lichefierea vitrosului la nivelul leziunii.

Hirose și col. (1974) descriu o afecțiune relativ similară, denumită „degenerescență în fulgi de zăpadă" („snowflakes degeneration").

Bec și col. (1980) efectuează încadrarea nosologică a afecțiunii sub denumirea de „les états jivrés".

Ca denumiri sinonime amintim : degenerescență în „bale de melc" sau „bave d'escargot" pentru francezi ; „baba del caracol" pentru spanioli ; degenerescență în „urmă de melc" sau „entrace de limace" pentru francezi ; „snail track degeneration" pentru anglo-saxoni și „schneckspüren Degeneration", pentru germani.

Cadrul nosologic al afecțiunii nu este precizat : formă clinică a degenerescenței în grilaj ; entitate clinică distinctă ; simptom în cadrul altor forme de patologie retiniană periferică : degenerescență microchistică, degenerescență palisadică.

Pentru o formă particulară de *degenerescență în grilaj* sau, mai exact, pentru un stadiu „prepalisadic" pledează aspectul clinic izolat (în insulă) al degenerescenței jivrate, care prin depuneri pigmentare în benzi poate aminti acest aspect (Barsewisch, 1977 ; Byer, 1975 ; Meyer-Schwickerath, 1976).

În favoarea unei entități clinice separate pledează unele elemente din aspectul clinic, precum și particularitățile evolutive. Bec și col. (1980) diferențiază trei forme clinice în care includ unele aspecte clinice publicate în literatură :

— forma jivrată, izolată sau în insulă, în care include ca tip clinic degenerescența în „urmă de melc" (Gonin, 1904) ;

– forma jivrată difuză, în care încadrează unele aspecte clinice publicate în literatură sub diferite denumiri : puncte albe strălucitoare (Weber, 1947), petele scînteietoare (Byer, 1965), degenerescența în fulgi de zăpadă (Hirose, 1974) ;

– forma jivrată asociată cu alte leziuni degenerative.

Noi descriem separat forma de degenerescență în „fulgi de zăpadă" (Hirose, 1974) considerînd-o, prin particularitățile sale clinice, o formă clinică distinctă a degenerescenței vitreoretiniene periferice.

Frecvență. Aceasta este apreciată în mod diferit, neexistînd statistici elaborate pe un lot de cazuri normale.

Vîrstă. În mod surprinzător, nu se semnalează o creștere a frecvenței bolii în funcție de vîrstă, fenomen care este caracteristic afecțiunilor degenerative.

Sex. Nu există diferențe semnificative de îmbolnăvire între cele două sexe.

Ereditate. Transmiterea ereditară este autozomal recesivă sau dominantă, cu penetranță incompletă (Aaberg și Stevens, 1972 ; Haut și col., 1973 ; Pau, 1977).

SEMIOLOGIE CLINICĂ

Miopia. Se constată o corelație între afecțiune și miopie. Bezombes (1977) constată pe 100 miopi și 184 ochi examinați, 28% de cazuri cu degenerescență jivrată, repartizați după vîrstă în modul următor : 30% sub 20 ani ; 31% între 20–39 ani ; 26% peste 40 de ani.

Cataractă. Nu pare să existe o corelație semnificativă între ochii cu afakie și degenerescența jivrată. Examinînd 2 000 ochi cu afakie și vîrstă cuprinsă între 44–80 ani, Friedman și col. (1973) consemnează afecțiunea în 2,5% din cazuri.

Oftalmoscopie. *Forma „în insulă"*. Aspectul corespunde formei clinice descrise sub denumirea de „degenerescență în bale de melc" sau „urmă de melc". Leziunile sînt ovale sau alungite, paralele cu ora serrata, cu margini delimitate. Fondul leziunii este alburiu, avînd diseminate pe suprafața sa puncte albe strălucitoare, care dau întregului ansamblu un aspect argintiu. Leziunile sînt localizate între ora serrata și ecuator, cu o predilecție pentru sectorul superior, cu tendință de bilateralitate și simetrie. Uneori se asociază pigmentări neregulate și aderențe vitreoretiniene la nivelul marginilor leziunii (Planșa IV, fig. 2).

Forma difuză, vizibilă mai bine în biomicroscopie, prezintă o diseminare de mici puncte albe strălucitoare, concentrate spre periferie și estompate spre ecuator.

Angiofluorografie. Se evidențiază un aspect ischemic la nivelul zonei degenerate, sub forma unei imagini de șunt arteriovenos sau de oprire circulatorie unghiulară.

ANATOMIE FATOLOGICĂ

Daicker (1978) publică studii histopatologice. Conform acestui autor, degenerescența jivrată reprezintă un proces degenerativ al elementelor nervoase retiniene, care eliberează grăsimi neutre făcînd să prolifereze celu-

lele gliale capabile de a fagocita aceste lipide.

PATOGENIE

Aspectele histopatologice descrise presupun o patogenie vasculară. Insuficienţa vasculară produce degenerescenţa elementelor nervoase, antrenînd eliberarea de lipide şi proliferarea celulelor microgliale, totul terminîndu-se printr-o atrofie retiniană cu prezenţa corpusculilor lipidici intraretinieni.

EVOLUŢIE

Forma clinică „în insulă" are o evoluţie controversată. Pentru unii autori ea reprezintă un stadiu „prepalisadic"; pentru alţii afecţiunea are o evoluţie proprie, caracterizată printr-un potenţial de formare a dezlipirii de retină.

3. DEGENERESCENŢA VITREORETINIANĂ ÎN FULGI DE ZĂPADĂ

Hirose şi col. (1974) descriu o formă de degenerescenţă vitreoretiniană caracterizată prin următoarele : ereditate autozomal dominantă, miopie, cataractă, degenerescenţă fibrilară a corpului vitros, modificări oftalmoscopice periferice evolutive (alb cu presiune, degenerescenţă în fulgi de zăpadă, întecuiri vasculare, rarefieri pigmentare), scăderea acuităţii vizuale şi absenţa hemeralopiei. Avînd în vedere particularităţile ei oftalmoscopice, autorii au denumit afecţiunea „degenerescenţă în fulgi de zăpadă" („snowflake degeneration").

Pollack şi col. (1983) descriu un număr de 17 cazuri cu degenerescenţă în fulgi de zăpadă într-o familie formată din 37 de membri. Toate cazurile au prezentat modificări vitreene degenerative, iar un număr de 13 cazuri modificări retiniene de intensităţi diferite. Autorii subliniază, totodată, prezenţa unei neovascularizaţii periferice la un număr de 4 cazuri.

Ereditate. Afecţiunea a fost semnalată într-o familie formată din 35 de membri la un număr de 15 cazuri eşalonate pe trei generaţii succesive. Dintre cazurile studiate, 5 au fost de sex masculin şi 10 de sex feminin. Vîrsta bolnavilor a fost cuprinsă între 9 şi 70 de ani.

SEMIOLOGIE CLINICĂ

Miopia. Majoritatea cazurilor au prezentat o miopie de valoare medie. Un număr de 5 ochi (din 3 cazuri) au prezentat hipermetropie. La 11 ochi a fost constatat astigmatism cu o diferenţă de 1 dioptrie.

Cataractă. A fost prezentă la toate cazurile cu vîrstă de peste 32 de ani (generaţia a doua) şi la 2 cazuri în vîrstă de 24 şi 42 ani (generaţia a treia).

Oftalmoscopie. Corpul vitros prezintă degenerescenţă fibrilară turbinară. Fibrile translucide, orientate în direcţii diferite, flotînd într-un vitros lichefiat. În unele situaţii s-a semnalat o condensare corticală posterioară sau o decolare vitreeană posterioară.

Modificările oftalmoscopice sînt bilaterale şi simetrice. Urmărirea unor bolnavi pe o perioadă îndelungată de timp a stabilit caracterul lor evolutiv. Modificările oftalmoscopice au fost împărţite în patru stadii clinice (Planşa IV, fig. 3).

Stadiul 1 : vîrstă tînără (maximum 15 ani) ; degenerescenţă minimă a corpului vitros ; zonă „alb cu presiune" dispusă circular în extrema periferie sau izolat în suprafaţa cuprinsă între ora serrata şi ecuator ; puncte alb-gălbui, rare, în zona „alb cu presiune".

Stadiul 2 : caracteristic generaţiei a treia (15–30 ani) ; modificări vitreene accentuate ; extinderea zonei „alb cu presiune" cu o margine posterioară slab delimitată şi prezenţa unor zone „alb cu presiune" ovale sau alungite, dispuse paralel cu limita anterioară a ecuatorului ; retina bombată cu transparenţa redusă ; pete alb-gălbui mărunte, localizate în straturile retiniene superficiale la nivelul zonelor circulare sau izolate „alb cu presiune". Aspectul lor este strălucitor, cristalin, amintind fulgii de zăpadă. Numărul petelor a fost mai mare în cadranul supero-temporal şi mai mic în cadranul infero-nazal.

Stadiul 3 : caracteristic vîrstei cuprinse între decada a treia şi a patra de viaţă ; degenerescenţă vitroasă fibrilară ; opacităţi cristaliniene ; întecuiri ale vaselor retiniene şi transformarea în cordoane albe în sectorul periferic (anterior ecuatorului) şi rar peripapilar ; aglomerări pigmentare diseminate între ecuator şi ora serata.

Stadiul 4 : caracteristic vîrstei înaintate (peste 58 ani) ; modificări vitreene accentuate şi cataractă matură ; aspect retinian atrofic periferic ; dispariţia aproape totală a punctelor alb-gălbui ; dispariţia vaselor retiniene în sectorul periferic şi întecuiri vasculare, juxta-distal (la unele cazuri) ; dispersii pigmentare şi zone parcelare de atrofie coriioretiniană la periferie.

Date *electroretinografice* nu au fost consemnate în acest studiu. Ulterior, autorii au evidenţiat modificări ERG, care indicau o degenerescenţă retiniană generalizată (Hirose şi col., 1980).

Dezlipirea de retină regmatogenă a fost constatată la 4 ochi.

Simptomele subiective s-au manifestat prin scăderea acuităţii vizuale (cataractă, dezlipire de retină) şi miodezopsii. Nu a fost semnalată hemeralopia.

FORME CLINICE

Gomolin şi col. (1984) descriu o variantă benignă, caracterizată prin următoarele : ereditate autozomal dominantă, vitros normal, depuneri punctiforme preretiniene localizate periferic, de culoare alb-galbenă, refringentă, rotunde sau ovale ; acuitate vizuală, ERG şi EOG normală, absenţa hemeralopiei ; evoluţie benignă.

DIAGNOSTICUL DIFERENŢIAL

Se efectuează cu alte forme de distrofie vitreoretiniană sau retiniană : retinoschizisul congenital, retinoschizisul senil, retinoschizisul juvenil legat de cromozomul X, boala Goldmann-Favre, boala Wagner, vitreo-retinopatia exsudativă, retinita punctată albescens, fundus albipunctatus, retinopatia pigmentară, degenerescenţa în grilaj, degenerescenţa în urmă de melc.

5. VITREORETINOPATIA EXSUDATIVĂ FAMILIALĂ

În anul 1969, Criswick şi Schepens au descris la două familii o afecţiune pe care au denumit-o datorită particularităţilor sale clinice „vitreoretinopatia exsudativă familială".

Din punct de vedere clinic, afecţiunea prezintă : ereditate autozomal recesivă, modificări vitreene membranoase şi tracţiuni vitreoretiniene, he-

terotopie maculară, exsudate sub- şi intraretiniene, telangiectazii retiniene periferice şi vase de neoformaţie, dezlipire de retină sectorială, ERG normală.

Studii clinice ulterioare au fost comunicate de Gow şi Oliver (1971) ; Canny şi Oliver (1976) ; Ober şi col. (1980) ; Nijhuis şi col. (1979) ; Feldmann şi col. (1983) ; Nicholson şi Galvis (1984).

Ereditate. Afecţiunea se transmite autozomal dominant (fig. 2.10).

SEMIOLOGIE CLINICĂ

Oftalmoscopie. Aspectul oftalmoscopic prezintă modificări vitreene şi retiniene.

Modificările vitreene : membrane de densităţi şi consistenţă diferită (exercitînd tracţiuni retiniene într-un sector sau mai multe sectoare) ; decolări vitreene posterioare (instalate precoce) şi îngroşarea vitrosului posterior ; aderenţe vitreoretiniene multiple.

Modificările retiniene : degenerescenţă retiniană periferică asociată cu

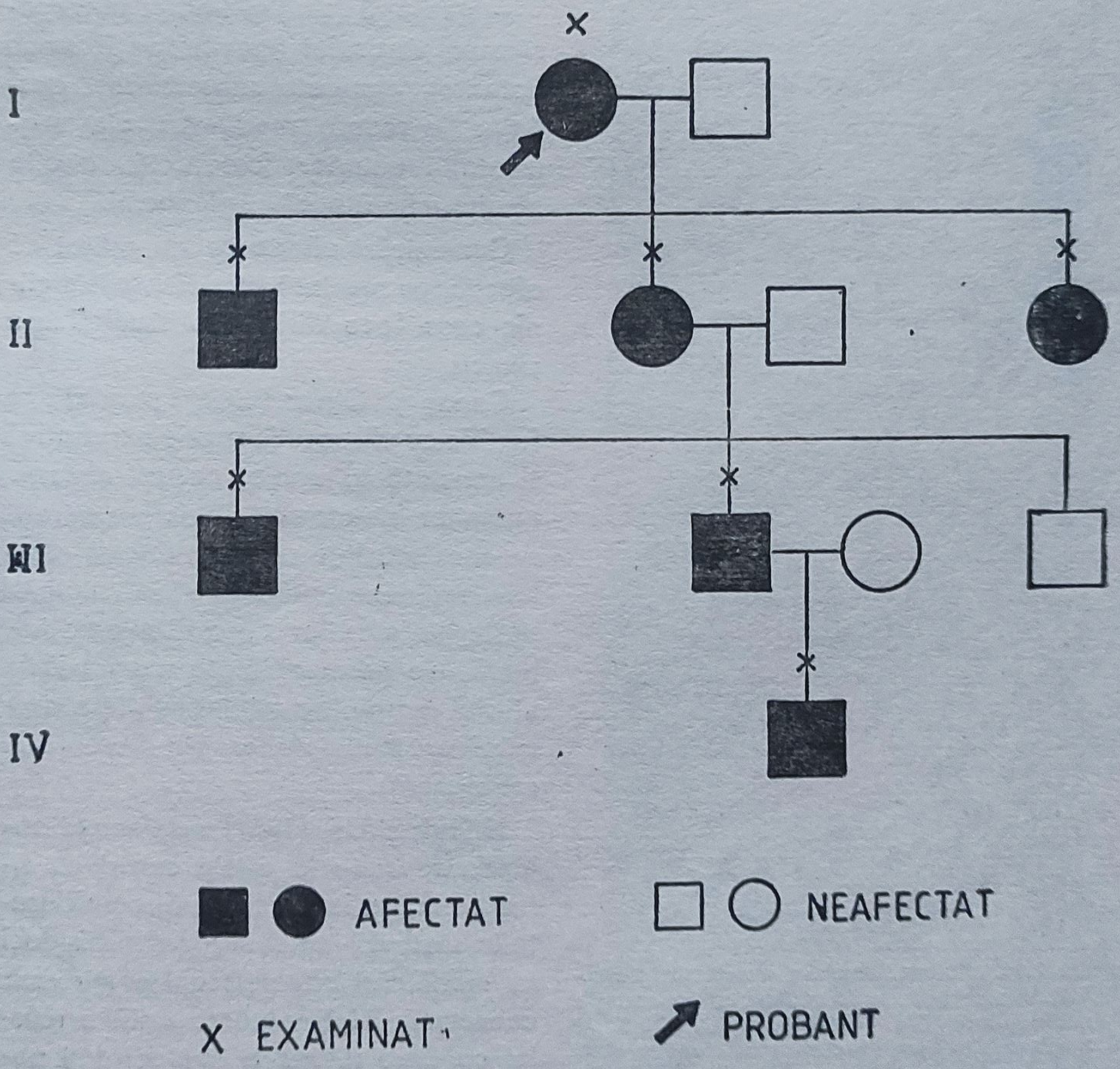

Fig. 2.10. *Vitreoretinopatia exsudativă familială.* (Feldman, 1983).

leziuni particulare de „alb cu presiune" ; modificări de calibru şi traiect vascular în sectorul periferic şi temporal ; telangiectazii şi vase de neoformaţie (predominant în sectorul periferic) ; exsudate sub- şi intraretiniene, aso iate cu membrane preretiniene, organizate şi care prin tracţiuni retiniene produc fenomene de heterotopie maculară şi dezlipire de retină (fig. 2.11).

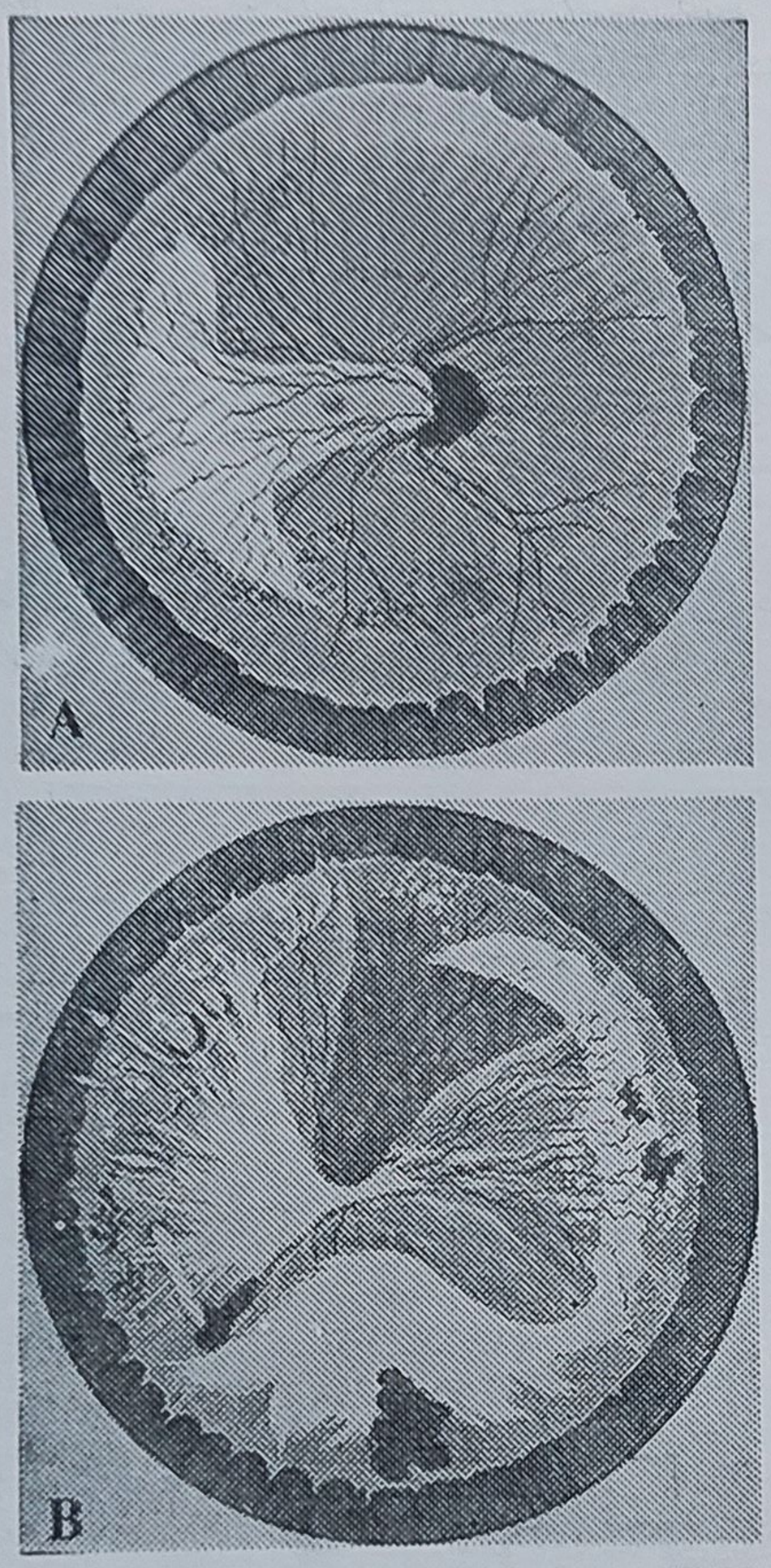

Fig. 2.11. *Vitreoretinopatia exsudativă familială.* Membrană neovasculară şi hemoragie juxtapapilară (A). Dezlipire de retină şi membrană de neovascularizaţie – temporal şi posterior de ora serrata (B). (Brockhurst şi col., 1981).

În urma unor studii clinice efectuate pe o familie numeroasă, Gow şi Oliver (1971) au delimitat trei stadii clinice ale acestei afecţiuni :

– stadiul 1 : modificări de interfaţă vitreoretiniană, membrane şi benzi vitreene, degenerescenţă retiniană periferică ;

– stadiul 2 : vase retiniene dilatate şi cu traiect sinuos, exsudate retiniene, aglomerări fibroblastice la periferia retinei, ectopie maculară şi dezlipire de retină ;

– stadiul 3 (stadiul final) : dezorganizarea vitrosului (membrane vitreene flotante), exsudate subretiniene, dezlipire de retină, modificări ale segmentului anterior (cataractă, atrofia irisului, cheratopatie, glaucom).

Comunicări ulterioare au arătat că afecţiunea prezintă un polimorfism clinic care face dificilă o stadializare clinică.

Canny şi Oliver (1976) studiază o familie cu vitreoretinopatie exsudativă şi constată la unele cazuri absenţa anumitor simptome. Angiofluorografic se constată întreruperea reţelei capilare retiniene periferice în sectorul posterior maselor fibrovasculare, tulburări de permeabilitate vasculară la nivelul marginilor reţelei capilare asemănător modificărilor din fibroplazia retrolentală.

Nijhuis şi col. (1979) au efectuat angiofluorografia la unele cazuri cu vitreoretinopatie exsudativă, considerate în stadiul 1 de evoluţie clinică (deci cu modificări oftalmoscopice minime), consemnînd întreruperea netă a reţelei capilare retiniene (temporal şi periferic), modificări vasculare şi exsu-

dative importante (capilare perimaculare și perifoveolare dilatate, cu tulburări de permeabilitate).

Ober și col. (1980) confirmă variabilitatea clinică a bolii. La 7 din 12 cazuri care prezentau afecțiunea nu constată modificări de interfață vitreoretiniană, leziuni periferice de tipul „alb cu presiune" sau membrane și benzi vitreene, descrise ca specifice stadiului 1 de evoluție clinică. Ca singură modificare oftalmoscopică ei consemnează, la 3 cazuri, un aspect rectiliniu al vaselor retiniene periferice. Toate cele 7 cazuri au prezentat angiofluorografic absența perfuziei vasculare la nivelul retinei periferice. Rezultatele autorilor au evidențiat absența unei evoluții clinice obligatorii și un debut al scăderii vederii rar întîlnit după vîrsta de 20 de ani.

Feldmann și col. (1983) publică 8 cazuri cu vitreoretinopatie exsudativă familială eșalonate pe patru generații succesive. Sindromul clinic a fost, în majoritatea cazurilor, identic cu alte cazuri descrise în literatură. Ca o particularitate, autorii consemnează la 4 cazuri prezența unor depuneri intraretiniene izolate. Acest fapt este interpretat ca o expresie ușoară a bolii, impunînd un sfat genetic corespunzător.

Natura depunerilor intraretiniene nu este stabilită : extravazate sanguine (Canny și Oliver, 1976 ; Ober și col., 1980) ; gliază intraretiniană (Brockhurst și col., 1980) ; hemoragii retiniene resorbite (Feldmann și col., 1983).

Examene histopatologice au fost efectuate de Brockhurst și col. (1981), Nicholson și Galvis (1984) și Boldrey și col. (1985). Rezultatele lor consemnează procese de necroză și inflamație intraretiniană preecuatorială ; proliferări vasculare retiniene periferice ; membrane fibrovasculare prereti-niene.

DIAGNOSTICUL DIFERENȚIAL

Trebuie să ia în considerare fibroplazia retrolentală, de care vitreoretinopatia exsudativă familială se diferențiază prin absența în antecedente a oxigenoterapiei și prin prezența ereditații. Afecțiunea mai poate fi diferențiată de cazuri izolate cu uveită periferică, boala Coats, pliuri retiniene congenitale, boala Eales, displazia retiniană, retinoblastom.

BIBLIOGRAFIE SELECTIVĂ

1. AABERG, T. M., STEVENS, T. R. *Snail track degeneration of the retina.* Am. J. Ophthal., 1972, 73 : 370–376.
2. ALEXANDER, R. L., SHEA, M. *Wagner's disease.* Arch. Ophthal., 1965, 74 : 310.
3. BALEN, A. T. M., FALGER, E. L. F. *Hereditary hyaloideoretinal degeneration and palatoschisis.* Arch. Ophthal., 1970, 83 : 152–162.
4. BARSEWICH, Von B. *Fundusperipherie und Ablatio Retinae, Aequatoriale und gittrige Degeneration.* Dtsch. Ophthalm. Ges. (München), 1977, 249–260.
5. BEC, P., RAVAULT, M., ARNE, J. L., TREPSAT, C. *La periphérie du fond d'œeil.* Ed. Masson (Paris), 1980.
6. BEGOU, P. *Les lésions dégénératives de la rétine periphérique : séméiologie, incidence sur le décollement de la rétine,*

probleme de la prévention. Thèse Méd., Lyon, 1973.

7. BELLHORN, B. M., FRIEDMAN, H. A., WISE, N. G., HENKIND, P. *Ultrastructure and clinicopathologic correlation of idiopathic preretinal macular fibrosis.* Am. J. Ophthal., 1975, 79 : 366.
8. BEZOMBES, J. M. *La dégénérescence rétinièrne chez la myope. Étude de 100 cas (184 yeux).* Thes Méd., Toulouse, 1977.
9. BLAIR, N. P., ALBERT, D. M., LIBERFARB, R. M., HIROSE T. *Hereditary progressive arthro-ophtalmopahty of Stickler.* Am. J. Ophthal., 1979, 88 : 8+8–888.
10. BOLDREY, E. E., EGBERT, P., GASS, J. D. M., FRIBERG, T. *The histopathology of familial exudative vitreoretinopathy.* Arch. Ophthal., 1985, 103 : 238–241.
11. BÖHRINGER, H. R., DIETERLE, P., LANDOT, E. *Zur Klinik und Pathologie der Degeneratio hyaloideo-retinalis hereditaria (Wagner).* Ophthalmologica, 1960, 139 : 330.
12. BRANCATO, R., MENCHINI, U., PECE, A. *Rétlnoschisis maculaire idiopathique du sujet jeune associé à des neovaisseaux préretiniens et prépapillairs.* J. Fr. Ophtal., 1984, 7, 11 : 685–688.
13. BROCKHURST, R. J., ALBERT, D. M., ZAKOV, N. *Pathologic findings in familial exudative vitreoretinopathy.* Arch. Ophthal., 1981, 99 : 2143–2146.
14. BROWN, G. C., TASMAN, W. S. *Vitrectomy and Wagner's vitreoretinal degeneration.* Am. J. Ophthal., 1978, 86 : 485.
15. BYER, N. E. *Clinical study of lattice degeneration of the retina.* Trans. Am. Acad. Ophthal. Otolaryngol., 1965, 69 : 1064–1077.
16. CANNY, C. L. B., OLIVER, G. L. *Fluorescein angiographic findings in familial exudative vitreoretinopathy.* Arch. Ophthal., 1976, 94 : 1114–1120.
17. CARR, R. E., SIEGEL, I. M. *The vitreo-tapeto-retinal dégenerations.* Arch. Ophthal., 1970, 84 : 436–445.
18. CERNEA, P., FLORICA IGNAT, LACRIMA ANGELESCU. *Degenerescenţa vitreoretiniană periferică (sindrom Wagner).* Oftalmologia, 1983, 3 : 223–230.
19. COHEN, M. M. *The Robin anomalad. Its nonspecificity and associated syndromes.* J. Oral. Surg., 1976, 34 : 587.
20. COTLIER, E., REINGLASS, H. *Marfan-like syndrome with lens involvement.* Arch. Ophthal., 1975, 93 : 93.
21. CRISWICK, V. G., SCHEPENS, C. L. *Exudative familial retinopaty.* Am. J. Ophthal., 1969, 68 : 587–594.
22. DAICKER, B. *Zur Kenntnis von Substrat und Bedeutung der sogenannten Schneckspuren der Retina.* Opthalmologica, 1972, 165 : 360–365.
23. DAICKER, B. *Die fleckige fettige Degeneration der Netzhaut.* Klin. Monatsbl. Augenheilk., 1978, 172 : 581–583.
24. DEUTMAN, A. F. *The hereditary dystrophies of the posterior pole of the eye.* Ed. Van Gorcum, Assen, 1971.
25. DEUTMAN, A. F. In Krill A. E. : *Hereditary Retinal and Choroidal Diseases,* Vol. 2, Hagerstown, Md, Harper and Row, 1977.
26. DUKE-ELDER, S. *System of opthalmology. X. Disease of the retina.* Ed. Kimpton, Londres, 1967.
27. FALLS, H. F. *Retinoschizis in retinal diseases.* Ed. Lea and Febiger, Philadelphia, 1966.
28. FAVRE, M. *À propos de deux cas de dégénérescence hyloidea rétinienne.* Ophthalmologica, 1958, 135 : 604.
29. FAVRE, M. *Dégénérescence myopique du corps vitré et emmétropie.* Ophthalmologica, 1961, 141 : 357–361.
30. FEILER-OFRY, V., ADAM, A., REGENBOGEN, L., GODEL, V., STEIN R. *Hereditary vitreoretinal degeneration and night blindness.* Am. J. Ophthal., 1969, 67 : 553–558.
31. FELDMAN, E. L., NORRIS, J. L., CLEASBY, W. *Autosomal dominant exudative vitreoretinopathy.* Arch. Ophthal., 1983, 101 : 1532–1539.
32. FIORE, C., RICCI, A. *La dégénérescence hyloido-tapeto-rétinienne de Goldmann-Favre.* Arch. Ophtal., 1976, 36, 2 : 127–136.

33. FISHMAN, A. G., JAMPOL, M. L., GOLDBERG, F. M. *Diagnostic features of the Favre-Goldmann Syndrome*. Brit. J. Ophthal., 1976, 60 : 127.
34. FRANCESCHETTI, A., FRANÇOIS, J., BABEL, J. *Les hérédo-dégénérescences choroïdoretiniennes*. Ed. Masson, Paris, 1963.
35. FRANÇOIS, J., VAN OYE. *Dégénérescence hyaloïdéo-tapéto-rétinienne de Goldmann-Favre*. Ann. Oculist., 1967, 667–668.
36. FRANÇOIS, J., DE ROUCK, A., CAMBIE, E. *Dégénérescence hyaloïdéo-tapéto-rétinienne de Goldmann-Favre*. Ophthalmologica, 1974, 168 : 81–96.
37. FRANÇOIS, P., TURUT, P., SOLTYSIK, C., HACHE, J. C. *Le rétinoschisis juvénile lié au sexe*. Arch. Ophtal., 1976, 36 : 113–126.
38. FRANDSEN, E. *Hereditary hyloideo-retinal degeneration (Wagner) in a Danish family*. Acta Ophthalmologica, 1966, 44 : 223.
39. FREEMAN, H. M. *Felow eyes of giant retinal breaks*. Trans. Am. Ophthalm. Soc., 1978, 76 : 343.
40. FRIEDMAN, Z., NEUMANN, E., HYAMS, S. *Vitreous and peripheral retina in aphakia, a study of 209 non myopic aphakic eyes*. Br. J. Ophthal., 1973, 57 : 52–57.
41. GASS, J. D. M. *Stereoscopic atlas of macular disease : A funduscopic and angiographic presentation*. Mosby, St. Louis, 1970.
42. GEISER, E. P., FALLS, H. F. *Hereditary retinoschisis*. Am. J. Ophthal., 1961, 51 : 1193–2000.
43. GOMOLIN, J. E. S., LUCCHESE, N. J., BRESNICK, G. H. *Autosomal dominant peripheral preretinal deposits*. Arch. Ophthal., 1984, 102 : 72–76.
44. GONIN, J. *La pathogénie du décollement spontané de la rétine*. Ann. Ocul. (Paris), 1904, 132, 30–54.
45. GORLIN, R. J., PINDBORG, J. J., COHEN, M. M. *Cleft palate and congenitals pondyloepiphyseal dysplasia*. In *Syndromes of the Head and Neck*, 2nd ed., New York, Mc Graw-Hill, 1976.
46. GORLIN, R. J., KNOBLOCH, W. H. *Syndromes of genetic juvenile retinal detachment*. Z. Kinderheilk., 1972, 113 : 81.
47. GOW, J., OLIVER, G. L. *Familial exudative vitreoretinopathy*. Arch. Ophthal., 1971, 86 : 150–155.
48. HAUT, J., LIMON, S., OFFRET, H., MORAX, S. *Dégénérescence rétinienne péripherique familiale et décollement de rétine*. Bull. Doc. Ophtal. Fr., 1973, 73, 1 : 27–37.
49. HERMANN, J., FRANCE, T. O., SPRANGER, J. W., OPITZ, J. M., WIFFLER, C. *The Stikler syndrome (hereditary arthro-ophthalmopathy)*. Birth Defects, 1975, 11 : 76.
50. HIROSE, T., LEE, K. Y., SCHEPENS, C. L. *Wagner's hereditary vitreoretinal degeneration and retinal detachment*. Arch. Ophthal., 1973, 89, 176–185.
51. HIROSE, T., LEE, K. Y., SCHEPENS, C. L. *Snowflake degeneratio in hereditary vitreoretinal degeneration*. Am. J. Ophthal., 1974, 77 : 143.
52. HIROSE, T., WOLF, E., SCHEPENS, C. *Retinal functions in snowflake degeneration*. Ann. Ophthal., 1980, 12 : 1135–1146.
53. HYVÄRINEN, L., MAUMENEE, A. E., KELLEY, J. *Fluorescein angiographie findings in retinitis pigmentosa*. Am. J. Ophthal., 1971, 71 : 17.
54. JAFFE, N. S. *Macular retinopathy after separation of vitreoretinal adherence*. Arch. Ophthal., 1967, 78 : 585.
55. JAFFE, N. S. *The vitreous in clinical Ophthalmology*. St. Louis, C. V. Mosby Comp. 1969.
56. JANSEN, L. M. A. A. *Degeneration hyloideo-retinalis hereditaria*. Ophthalmologica, 1962, 144 : 464–485.
57. JANSEN, L. M. A. A. *Het syndrom van Wagner (Degeneratio hyaloideo-retinalis hereditaria)*. Assen. Van Gorcum, 1966.
58. KAUFMANN, S. J., GOLDBERG, M. F., ORTH, D. H., FISHMAN, G. A., TESSLER, N., MIZUNO, K. *Autosomal dominant vitreoretinochoroidopathy*. Arch. Ophthal. 1982, 100 : 272–278.

59. KANSKI, J. J., HENKIND, P. *Clinical Sings in Ophthal.*, special edition. Washington, DC, Ophthalmic Products Division, Burton Parsons Co, 1979, 3 : Peripheral Retinal Degenerations.

60. KNOBLOCH, W. H. *Inherited hyaloideoretinopathy and skeletal dysplasia.* Trans. Am. Ophthal. Coc., 1976, 73 : 417.

61. LIEBERFARB, R. M., HIROSE, T., HOLMES, L. B. *The Wagner-Stikler syndrome.* A genetic Study. Birth. Defects, 1979.

62. LEVY, J. *Inherited retinal detachment.* Brit. J. Ophthal., 1952, 36 : 626–635.

63. LEWIS, R. A., LEE, G. B., MARTONYI, C. L., BARBETT, J. M., FALLS, H. F. *Familial foveal retinoschisis.* Arch. Ophthal., 1977, 95, 1190–1196.

64. MAC VICAR, J. E., WILBRANDT, H. R. *Hereditary retinoschisis and early hemeralopia.* Arch. Ophthal., 1970, 83 : 629–636.

65. MAGNUS, J. A. *Case of retinal detachment in a child (cystic ? congenital ?)* Trans. Ophthal., Soc. U. K., 1951, 71 : 728–730.

66. MANSCHOT, W. A. *Pathology of hereditary conditions related to retinal detachment.* Ophthal., 1971, 162 - 223.

67. MAUMENEE, I. H. *Vitreoretinal degeneration as sign of generalized connective tissue diseases.* Am. J. Ophthal., 1979, 88 : 432–449.

68. MARAINI, G. *Degenerazione ialoideo-tapeto-retinica di Goldmann e Favre.* Ans. Ottal., 1967, 93 : 343–348.

69. MC KUSICK, V. A. *Heritable disorders of conective tissue.* St. Louis, C. V. Mosby Comp., 1972 : 23–26.

70. MEYER-SCHWICKERATH, G. *Lichtkoagulation.* Enke, Stuttgart, 1959.

71. MEYER-SCHWICKERATH, G., WESSING, A. *Fundus Schema und Augen guerschmitt.* Klin. Monatsbl. Augenheilk., 1975, 166 : 372–377.

72. MICHIELS, J., STĂNESCU, B., BIAUMET, M. *Retinoschisis juvenile chez deux frères.* Bull. Soc. Belge Ophthal., 1973, 165 : 368–375.

73. MUNTEANU, GH. *Distrofia vitreoretiniană Goldmann-Favre.* 1978, Com. pers., Timişoara, 1978.

74. MUNTEANU, GH. *Die vitreoretinale Degeneration Goldmann-Favre.* Klin. Mbl. Augenheilk., 1985 (in press).

75. NICHOLSON, D. H., GALVIS, V. *Criswick-Schepens syndrome (familial exudative vitreoretinopathy).* Arch. Ophthal., 1984, 102.

76. NIJUIS, F. A., DEUTMAN, A. F., ANDE KERK, A. L. *Fluorescein angiography in mild stages of dominant exudative vitreoretinopathy.* Mod. Probl. 1979, 20 : 107–114.

77. NOBLE, K. G., CARR, R. E., SIEGEL, I. M. *Familial foveal retinoschisis associated with a rod-cone dystrophy.* Am. J. Ophthal., 1978, 85 : 551–557.

78. NOUHUYS, C. E. *Chorioretinal dysplasia in young subjects with Wagner's hereditary vitreoretinal degeneration.* Int. Ophthal., 1981, 3, 2, : 67–77.

79. OBER, R. R., BIRD, A. C., HAMILTON, A. M. şi col. *Autosomal dominant exudative vitreoretinopathy.* Br. J. Ophthal., 1980, 64 : 112–120.

80. OPITZ, J. M., FRANCE, T., HERMANN, F. T., SPRANGER, J. W. *The Stikler Syndrome.* N. Engl. J. Med., 1972, 286–546.

81. PAU, H. *Gitterfiguren bzw, dendritische Streifen der Netzhaut Peripherie.* Ophthalmologica, 1977, 174 : 2–9.

82. PERINEAUX, R. *La périphérie rétinienne dans l'aphaquie ; à propos de 57 observations.* Thèse Méd., Toulouse, 1977.

83. PINCKERS, A., JANSEN, L. M. A. A. *Wagner's syndrome.* Doc. Ophthal., 1974, 37 : 245.

84. PIPER, H. F., FROSTER-ISKENIUS, U., SCHWINGER, E. *Kongenitale Knochendysplasie und vitreoretinale Degeneration.* Klin. Mbl. Augenheil., 1981, 179 : 119–122.

85. POLLACK, A., UCHENIK, D., CHEMKE, J., OLIVER, M. *Prophylactic Laser Photocoagulation in Hereditary Snowflake Vitreoretinal Degeneration.* Arch. Ophthal. 1983, 101, 1536–1539.

86. POPKIN, J. S., POLOMENO, R. C. *Stickler syndrome (hereditary progressive arthro-ophthalmopathy).* Can. Med. Assoc. J., 1974, 111 : 1071.
87. RICCI, A. *Clinical et transmission génétique des eredo-degenerazioni microcistiche della retina (Degenerazioni vitreoretiniche).* Boll. Oculist, 1967, 46 : 338–343.
88. RICCI, A. *Clinique et transmision héréditaire des dégénérescence vitreo-rétiniennes.* Bul. Soc. Ophtal., 1961, 61 : 617–662.
89. ROBERTSON, D. M., LINK, T. P., ROSTVOLD, J. A. *Snowflake degeneration of the retina.* Ophthalmologica, 1982, 89 : 1513–1517.
90. SABATES, F. N. *Juvenile retinoschisis.* Am. J. Ophthal., 1966, 62, 4 : 683–688.
91. SALVANET-BOUCCARA, A., GALUP, A. *Rétinoschisis juvenile idiopathique des jeunes gens.* J. Fr. Ophtal., 1983, 5 : 487–495.
92. SCHEPENS, C. L. *Subclinical retinal detachments.* Arch. Ophthal., 1952, 47 : 593–606.
93. SCHMIDT, B., WEINBERG, M. *Atipische retinopathia pigmentosa mit zentraler retinoschisis (Goldmann-Favre).* Klin. Mbl. Augenheilk., 1976, 169 : 508.
94. SCUDER, M. J., EIFRIG, D. R. *Spontaneous surface wrinkling retinopathy.* Ann. Ophthal., 1975, 7 : 33.
95. SHIMIZU, H., KUBONO, I. *A new hyaloido-tapeto-retinal degeneration associated with posterior lenticular protrusion.* XXIII Concilium Ophthalmologicum, Kyoto, 1978.
96. SPRANGER, J. W., LANGER, L. O., VIEDEMANN, H. R. *Bone dysplasias. An atlas of constitutional disorders of skeletal development.* Stuttgart, Gustav Fisher Verlag, 1974 : 16–19.
97. STANKOVIC, I. V., KECKMANOVIC, Z., DRINCIC, V. Bull. Soc. Franc., 1973, 83 : 246.
98. STICKLER, G. B., BELAU, P. G., FARRELL, F. J., JONES, J. D. şi col. *Hereditary progressive arthro-ophthalmolopathy.* Mayo Clin. Proc., 1965, 40 : 433.
99. STRAAŢSMA, B. R., ALLEN, R. A. *Lattice degeneration of the retina.* Trans : Am. Acad. Ophthal. Otolaryngol., 1962, 66 : 600–613.
100. TOLENTINO, F., SCHEPENS, C. L., FREEMANN, M. M. *Vitreo-retinal disorders. Diagnosis and management.* N. B. Saunders, Philadelphia-London-Toronto, 1976.
101. URRETS-ZAVALIA, A. J. *Le décolement de la rétine.* Masson, 1968.
102. VAINO-MATTILA, B., ERIKSSON, A. U., FORSIUS, M. *X-chromosomal recessive retinoschisis in the region of Port. An ophthalmo-genetical analysis of 103 cases.* Acto Ophthal. (Kbh), 1969, 47 : 1135–1148.
103. YANOFF, L. E., NAUMANN, G. *Pathology of retinoschisis.* În Mc Pherson A. (ed) *Retinal detachment,* Harper and Row, New York, 1968.

3

DISTROFIILE RETINEI NEUROSENZITIVE

Distrofiile retinei neurosenzitive prezintă o importanţă deosebită, întrucît localizarea procesului patologic la nivelul celuleor fotoreceptoare interesează în mod direct sindromul clinic funcţional. De altfel, datorită acestui lucru, ele constituie una din cauzele majore ale cecităţii oculare.

Din punct de vedere clinic, distrofiile retinei neurosenzitive se caracterizează prin scăderea acuităţii vizuale, discromatopsie în ax roşu-verde şi lezarea ERG.

Clasificare generală

Clasificarea distrofiilor neurosenzitive se poate efectua pe baza a două elemente :

- natura celulelor fotoreceptoare lezate (sistemul fotopic ; sistemul scotopic) ;
- evoluţia clinică (progresivă sau staţionară) (tabelul 3.1).

Tabelul 3.1.

Clasificarea generală a distrofiilor retinei neurosenzitive

I. **Distrofiile sistemului fotopic :**
   - Distrofii progresive.
   - Distrofii staţionare.

II. **Distrofiile sistemului scotopic.**
   - Distrofii progresive.
   - Distrofii staţionare.

O clasificare ce ţine seama numai de natura celulelor fotoreceptoare lezate are un grad de relativitate, putîndu-se vorbi doar „în mare" de entităţi strict fotopice sau scotopice. Acest lucru este explicabil, deoarece în contextul histopatologic al retinei neurosenzitive, în care există multiple intricaţii morfofiziologice, se diferenţiază cu greu entităţi patologice „pure". Pe de altă parte, chiar dacă determinismul genetic interesează iniţial doar o anumită componentă structurală, evoluţia clinică ulterioară poate interesa întreaga structură morfologică limitrofă.

Avînd în vedere interese de ordin clinic şi practic, se elaborează totuşi

clasificări clinice bazate pe aceste elemente, completîndu-se cu unii parametri din sindromul funcţional (ERG, vederea culorilor). Probabil că viitorul, elucidînd substratul morfologic al acestor distrofii, va permite formularea unei clasificări mai bune şi mai riguroase.

I. DISTROFIILE SISTEMULUI FOTOPIC

Evoluţia metodelor moderne de investigaţie, cu deosebire electrofiziologice, a permis o mai bună cunoaştere şi diferenţiere a patologiei retinei neurosenzitive şi implicit a sistemului fotopic.

Clasificare

O primă clasificare complexă a distrofiilor sistemului fotopic a fost elaborată de Pinckers (1979). Autorul a luat drept criterii de diferenţiere valorile ERG, vederea culorilor şi aspectul clinic evolutiv. Clasificarea elaborată pare greoaie, întrucît autorul consideră unele variante clinice entităţi nosologice şi descrie unele entităţi clinice sub denumiri diferite.

Noi am elaborat o clasificare clinică mai simplă şi utilă din punct de vedere clinic, care se bazează pe următoarele criterii : caracterul progresiv sau staţionar al afecţiunilor ; localizarea procesului patologic (central, periferic sau generalizat) ; sindromul clinic funcţional (acuitate vizuală, vederea culorilor, ERG). Am inclus, totodată, numai afecţiunile care au un sindrom clinic precizat (tabelul 3.2).

Tabelul 3.2.

Clasificarea distrofiilor sistemului fotopic

A. Distrofii progresive

1. *Centrale :*
   - Boala Stargardt flavimaculatus.
   - Distrofia muculară inelară concentrică benignă.
   - Distrofia maculară fenestrată.
2. *Generalizate :*
   - Distrofia generalizată a sistemului fotopic.
3. *Periferice :*
   - Distrofia benignă a sistemului fotopic.
   - „Oligocone trichromacy".
   - Boala conurilor periferice.

B. Distrofii staţionare

1. *Discromatopsii cu acuitate vizuală scăzută :*
   - Acromatopsia congenitală.
2. *Discromatopsii cu acuitate vizuală normală :*
   - Tricromatismul anormal.
   - Dicromatismul.
   - Monocromatismul conurilor.

A. DISTROFIILE PROGRESIVE ALE SISTEMULUI FOTOPIC

1. BOALA STARGARDT FLAVIMACULATUS

Boala Stargardt flavimaculatus constituie o formă de distrofie progresivă centrală a sistemului fotopic. Ea debutează la o vîrstă tînără, este bilaterală, simetrică și progresivă, ducînd în final la pierderea vederii.

Leber (1874) semnalează afecțiunea, iar Stargardt (1909) o descrie clinic la 7 cazuri, corelate genealogic în două familii. Bolnavii prezentau scăderea acuității vizuale și o leziune maculară atrofică, care în cele din urmă a fost înconjurată, total sau parțial, de un inel de pete albe.

În anul 1963, Franceschetti descrie o nouă distrofie a polului posterior, caracterizată prin prezența unor pete alb-gălbui, rotunde sau pisciforme, localizate în straturile retiniene profunde, pe care o denumește *fundus flavimaculatus*. În anul 1965, Franceschetti și François publică 30 de cazuri clinice cu fundus flavimaculatus, conturînd cadrul clinic al afecțiunii.

Ulterior, timp de peste două decenii, în literatura de specialitate au apărut numeroase lucrări care au căutat să stabilească cadrul clinic al celor două afecțiuni : *boala Stargardt și fundus flavimaculatus, afecțiuni identice sau entități clinice separate.*

În prezent, argumente complexe de ordin clinic predomină opinia potrivit căreia cele două afecțiuni constituie o entitate comună, descrisă de noi sub denumirea de *boală Stargardt flavimaculatus.*

ETIOLOGIE

Vîrsta. Afecțiunea este considerată a fi specifică vîrstei tinere. Din aceste motive, Stargardt a denumit-o „forma infantilă și juvenilă" a degenerescenței maculare.

Debutul afecțiunii, manifestat prin scăderea acuității vizuale, corespunde primului și celui de al doilea deceniu de viață, cu o ușoară prevalență în favoarea primului deceniu. Vîrsta medie a debutului este de 15 ani.

Sex. Ambele sexe sînt afectate în mod egal.

Ereditate. Afecțiunea se transmite, în majoritatea cazurilor, *autozomal recesiv*. În literatură sînt consemnate și forme clinice cu mod de transmitere autozomal dominant. În acest context, aspectul eredității în boala Stargardt flavimaculatus este confuz. Dacă admitem că boala Stargardt și fundus flavimaculatus sînt afecțiuni separate, și dacă fiecare din ele are două moduri de transmitere ereditară (recesiv și dominant), ar trebui să avem patru afecțiuni diferite și asemănătoare : boalu Stargardt recesivă și dominantă și fundus flavimaculatus recesiv și dominant. Acest lucru pare puțin probabil, întrucît două forme de transmitere ereditară diferită, constatate la două afecțiuni vecine sau identice, nu permit Individualizarea lor din punct de vedere clinic.

Ereditatea autozomal recesivă este întîlnită în cele mai multe cazuri. Con-

sanguinitatea părinților este semnalată frecvent. În majoritatea cazurilor este afectată doar o singură generație, interesînd mai mult copiii. Uneori se constată și *cazuri izolate*, ceea ce nu trebuie să ne surprindă, întrucît, din fericire, numai 25% dintre copiii părinților heterozigoți pentru gena patologică sînt afectați.

Ereditatea autozomal dominantă a fost întîlnită atît pentru boala Stargardt, cît și pentru fundus flavimaculatus. Acest lucru a impus descrierea unei forme clinice separate de boală Stargardt : „distrofia maculară juvenilă dominantă".

Pentru fundus flavimaculatus, modul de transmitere autozomal dominant este semnalat mai rar. Noi (Munteanu, 1977) am publicat o familie formată din 12 membri cu 7 cazuri de fundus flavimaculatus, eșalonate pe trei generații (fig. 3.1).

În unele cazuri, boala Stargardt flavimaculatus se poate asocia în același arbore genealogic cu diferite forme de distrofie a polului posterior.

SEMIOLOGIE CLINICĂ

Diagnosticul bolii Stargardt flavimaculatus este relativ ușor, fiind susținut pe baza scăderii acuității vizuale, a

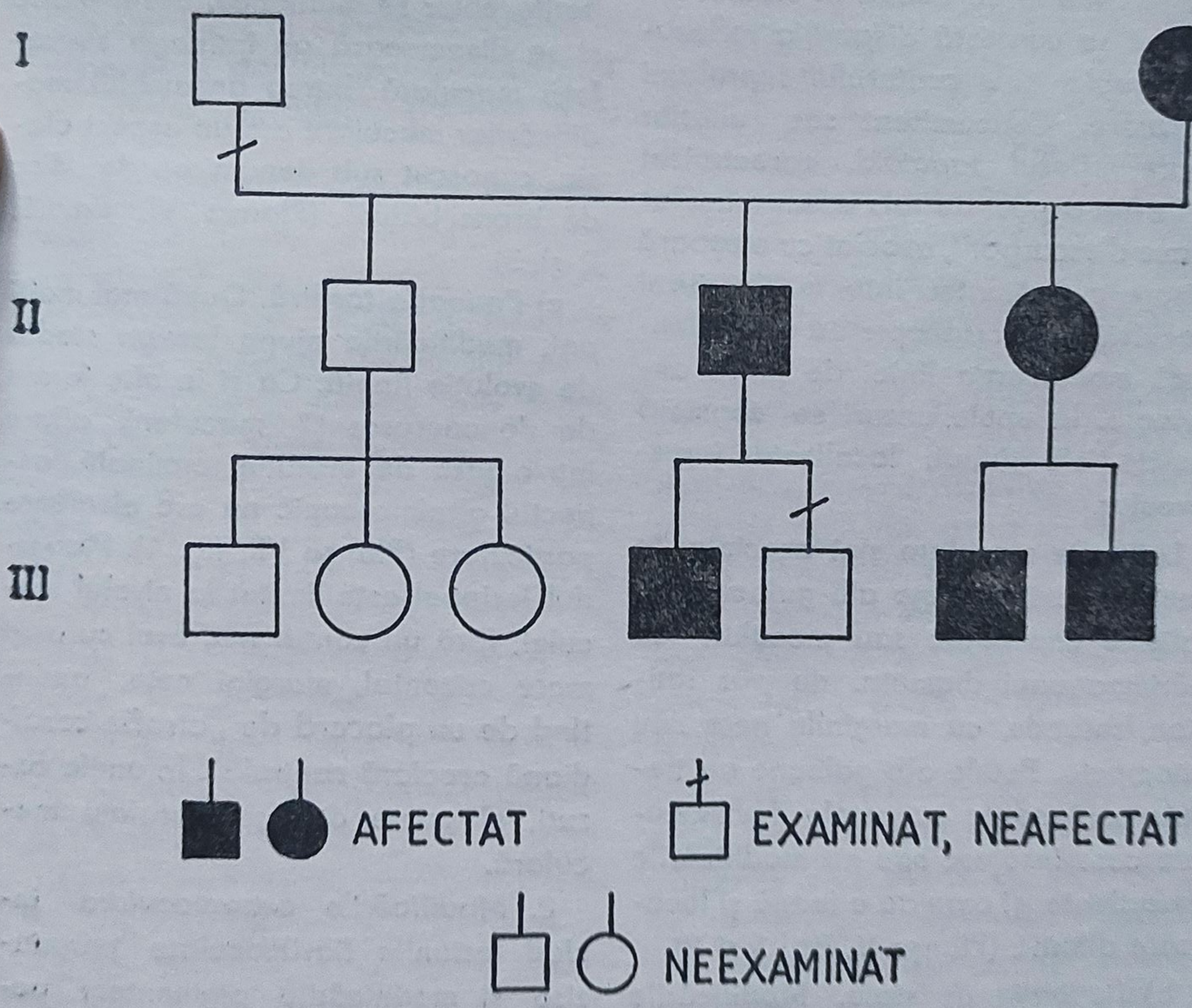

Fig. 3.1. *Fundus flavimaculatus*. Ereditate autozomal dominantă.

leziunilor maculare simetrice, a modificărilor angiofluorografice şi, în unele cazuri, a corelaţiilor genealogice. *Fotofobia* este semnalată în perioada de debut la peste 30% din cazuri.

Oftalmoscopie. Modificările oftalmoscopice constituie un element important de diagnostic. Particularităţile lor sînt în funcţie de localizare (macular şi extramacular) şi gradul de evoluţie clinică a leziunilor.

1. *Modificările maculare.* Aspectul oftalmoscopic este polimorf, variind de la caz la caz şi în funcţie de stadiul evolutiv, rămînînd însă simetric la acelaşi bolnav.

a) *Perioada de debut.* În stadiul incipient se constată *dispariţia reflexului foveolar şi a conturului suprafeţei maculare.* Concomitent sau ulterior apare *reflexul tapetoid*, caracterizat printr-un aspect de fals edem macular „bave d'escargot", asociat cu o uşoară *plisare a limitantei interne*, în jurul maculei. Biomicroscopic nu se evidenţiază modificarea liniei de profil anterioare. În unele cazuri se constată puncte alb-gălbui, localizate juxtafoveolar.

Leziunile maculare sînt asociate, în unele cazuri, cu pete alb-galbene localizate concentric sau macular, de mărimea unui diametru de vas retinian, rotunde, cu marginile nete sau estompate. Petele alb-galbene nu trebuie confundate cu petele flavimaculate care însoţesc sau nu modificările precedente, şi care au o formă şi localizare diferită (Planşa V, fig. 1 şi 2).

b) *Perioada de stare.* Modificările maculare se caracterizează prin asocierea zonelor pigmentate cu porţiuni depigmentate.

– Pigmentarea pulverulentă constatată în stadiul de debut se accentuează, acumulîndu-se în grămezi sau pete pigmentate care sînt dispersate pe întreaga suprafaţă macular, dispunîndu-se, uneori, în jurul unui focar central.

– Zonele depigmentate, consecinţa atrofiei EPR, sînt izolate sau confluente, înconjurate sau nu de pigment, şi dispersate pe suprafaţa macular. Într-o fază ulterioară ele confluează, dînd naştere unui placard atrofic oval, cu axul mare orizontal.

Punctele alb-galben dispuse iniţial perifoveolar se multiplică, devin brune şi se dispersează pe întreaga suprafaţă maculară. Întreg ansamblul modificărilor maculare are un aspect clasic, cunoscut sub denumirea de „disc de bronz bătut" (Planşa VI, fig. 1, 2 şi 3).

c) *Perioada tardivă.* După mai mulţi ani, modificările ajung într-un stadiu de evoluţie finală. Ca şi în alte forme de degenerescenţă maculară aflate într-o fază de evoluţie terminală, aspectul oftalmoscopic nu are elemente particulare (Planşa VII, fig. 1). Placardul lezional este limitat la nivelul maculei, fără un contur net, oval cu axul mare orizontal, margini nete, amintind de un placard de „atrofie coroidiană areolară centrală". În unele cazuri, el poate depăşi suprafaţa macular.

2. *Modificările extramaculare* includ leziunile flavimaculate propriu-zise şi modificările pigmentare periferice.

a) *Leziunile flavimaculate.* Aspectul lor oftalmoscopic este în funcţie de zona în care sînt localizate : perimaculară sau extramaculară.

— *Leziunile flavimaculate perimaculare.* Însoţesc de obicei modificările maculare şi se constată din perioada de debut a afecţiunii. Ele sînt mai mici, comparativ cu restul petelor flavimaculate, şi au un diametru corespunzător unui vas retinian mare. Forma este rotundă, cu marginile bine delimitate sau şterse. Localizate la nivelul liniei de profil posterioare, au o culoare alb-galbenă, fiind evidenţiate bine în lumina albă. O dată cu evoluţia afecţiunii, ele se pot multiplica sau mări în suprafaţă, putînd fi înglobate în stadiul final în placardul de atrofie maculară (Planşa VIII, fig. 1).

— *Leziunile flavimaculate extramaculare.* Localizate în jurul maculei, pot să conflueze sau nu cu leziunile perimaculare sau chiar să invadeze suprafaţa maculară. La nivelul polului posterior sînt dispuse sub forma unei coroane ovale în jurul maculei sau se extind pe o suprafaţă mai mare, rarefiindu-se spre zona periferică a fundului de ochi. Localizate la nivelul liniei de profil posterioare, au o culoare alb-galbenă şi o formă variabilă (ovală, neregulată, lineară, coadă de peşte). Pot fi dispuse izolat sau grupate în ghirlandă sau ciorchine (Planşa VIII, fig. 2).

O dată cu evoluţia afecţiunii, petele flavimaculate se pot multiplica, mări, resorbi, degenerînd în final într-un placard de atrofie corioretiniană cu margini nedelimitate.

b) *Leziunile pigmentare periferice.* Se pot întîlni sub forma unor aglomerări pigmentare izolate, amintind uneori de forma osteoblastică.

Angiofluorografie. Modificările angiofluorografice, importante din punct de vedere diagnostic, sînt în funcţie de substratul lor morfologic, cît şi de stadiul evolutiv al afecţiunii.

1. *Modificările maculare*

a) *Perioada de debut.* Modificarea reflexului foveolar sau reflexul tapetoid nu au un corespondent angiofluorografic.

Angiofluorografia poate evidenţia, totuşi, în această perioadă fie o zonă de *matitate* coroidiană, fie un *efect de fereastră*, mai mult sau mai puţin discret, care în funcţie de topografia şi mărimea sa, sugerează diferite forme : „ochi", „ochi de bou", „ochi de pană de coadă de păun".

Forma angiofluorografică în „ochi" este cea mai frecventă, fiind reprezentată de un inel de fluorescenţă care înconjoară foveea (Planşa V, fig. 2). În cazul extinderii leziunii şi implicit a zonei de fluorescenţă, cu deosebire lateral, leziunea are un aspect de *ochi din pană de coadă de păun* (Planşa VI, fig. 1).

Fluorescenţa se instalează din timpul arterial şi persistă după timpul venos, fără a creşte în intensitate sau a se difuza.

Leziunile perimaculare sînt evidenţiate angiofluorografic, neexistînd o corelaţie între zonele de hiperfluorescenţă, cu aspect estompat, şi localizările oftalmoscopice. Diferite pete galbene, vizibile bine în lumina albă, corespund unor zone angiofluorografic

„întunecate", iar altele hiperfluorescente nu corespund petelor galbene.

b) *Perioada de stare.* Imaginile angiofluorografice sînt consecința extinderii procesului distrofic. Efectul de fereastră își mărește suprafața la nivelul maculei, dînd o fluorescență ovală, cu marginile mai mult sau mai puțin conturate. Centrul zonei fluorescente rămîne „întunecat" datorită integrității foveolare sau unei migrări pigmentare la acest nivel. Imaginea este în formă de „ochi de bou" (Planșa VI, fig. 2). În cazul asocierii leziunilor foveolare, cînd această zonă devine mai fluorescentă comparativ cu restul suprafeței maculare, imaginea sugerează forma de „ochi de bou invers".

Leziunile perimaculare se evidențiază angiofluorografic mai bine, comparativ cu cele din perioada de debut, lipsind însă și de această dată o corespondență între aceste leziuni și aspectul oftalmoscopic.

c) *Perioada tardivă.* Placardul atrofic are o formă areolară, cu marginile ferm delimitate sau difuze (Planșa VII). În cazul persistenței unor zone de coriocapilară, fluorescența poate avea un aspect „pătat". Cînd coriocaptimpul venos tardiv, fără a se remarca vasele coroidiene mari.

2. *Modificări extramaculare. Leziunile flavimaculate.* Petele flavimaculate se evidențiază pregnant în angiofluorografie. Impregnarea lor cu colorant are loc în timpul coroidian sau la începutul timpului arterial, obținîndu-se o fluorescență maximă în timpul arteriovenos. Fluorescența dispare în timpul venos tardiv, fără a se remarca o colorație reziduală (Planșa VIII, fig. 2).

Un examen al petelor fluorescente diseminate la nivelul polului posterior evidențiază următoarele: existența unui număr mai mare de pete comparativ cu examenul oftalmoscopic; absența unor corelații topografice absolute între leziunile angiofluorografice și cele oftalmoscopice; impregnări fluoresceinice de intensități diferite.

Dezacordul care există între imaginile angiofluorografice și cele oftalmoscopice se explică prin prezența unei substanțe galbene în structura celulelor EPR. După Eagles și col. (1980), această substanță PAS-pozitivă este de tipul lipofuscinei și nu o mucopolizaharidă cum se considera anterior.

Este cunoscut faptul că, spre deosebire de acidul mucopolizaharidic, lipofuscina blochează fluorescența coroidiană.

După Morsse și col. (1981), hiperfluorescența sau hipofluorescența petelor flavimaculate este în funcție de dezorganizarea granulelor de melanină sau integritatea celulelor EPR. Cînd substanța galbenă se află în interiorul celulelor EPR, dar nu a avut loc o dezorganizare în distribuția melaninei sau structura celulelor, se obține un efect hipofluorescent. Dezorganizarea și rezorbția substanței mucopolizaharidice, după acest autor, modifică „transparența" celulelor EPR, permițînd creșterea fluorescenței.

Fluorometria vitreeană. Spre deosebire de retinopatia pigmentară, în care fluorometria vitreeană pune în evidență un grad accentuat de dezor-

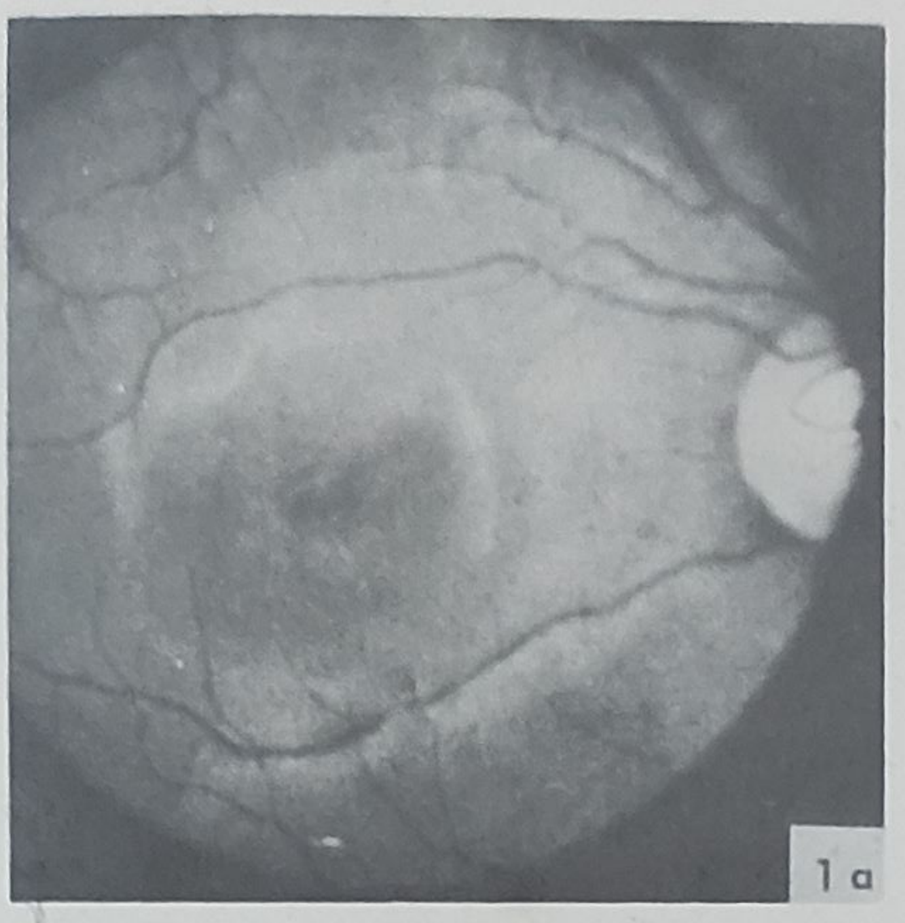

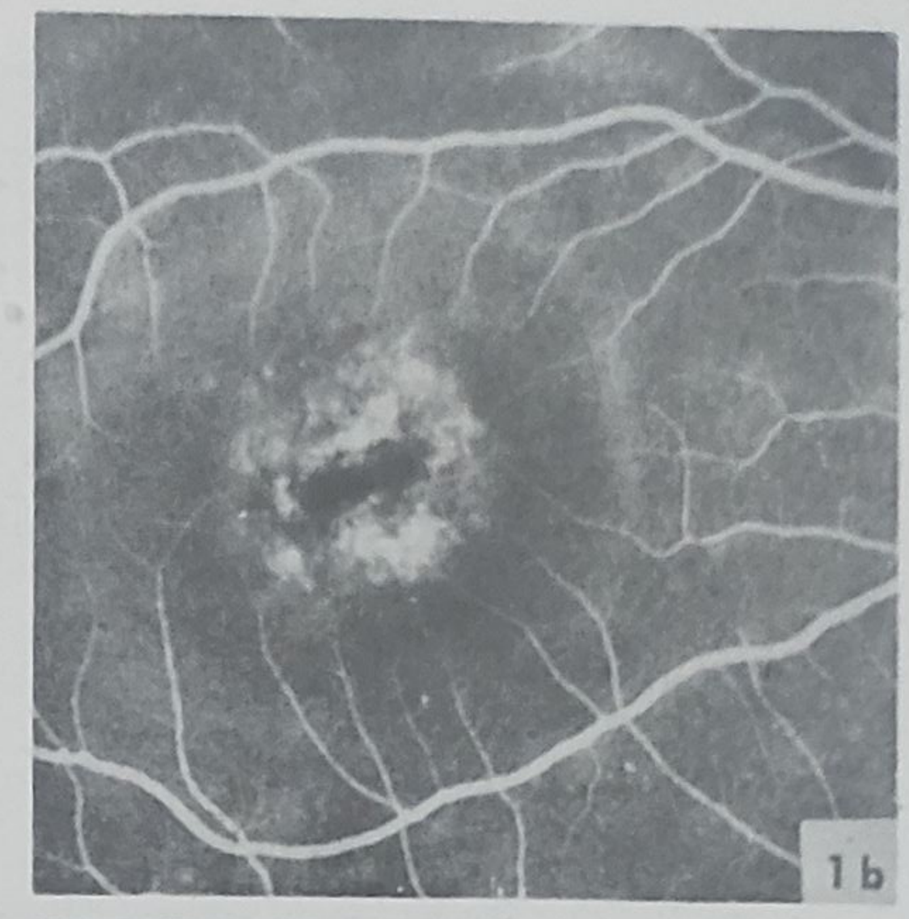

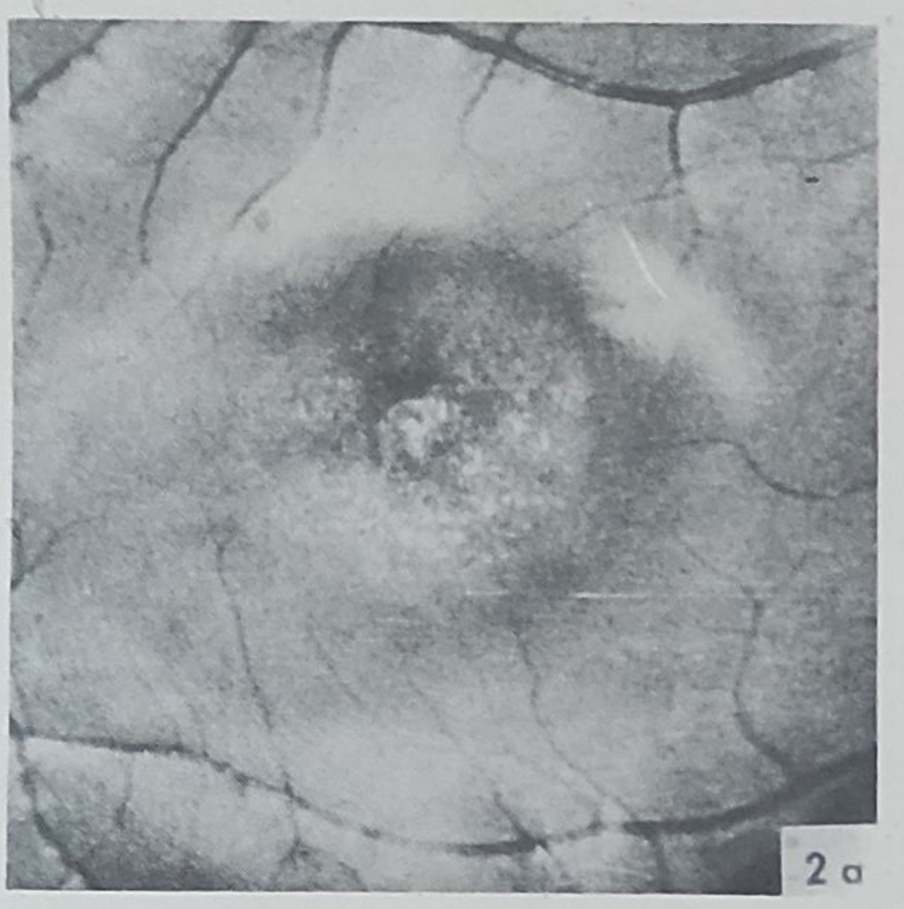

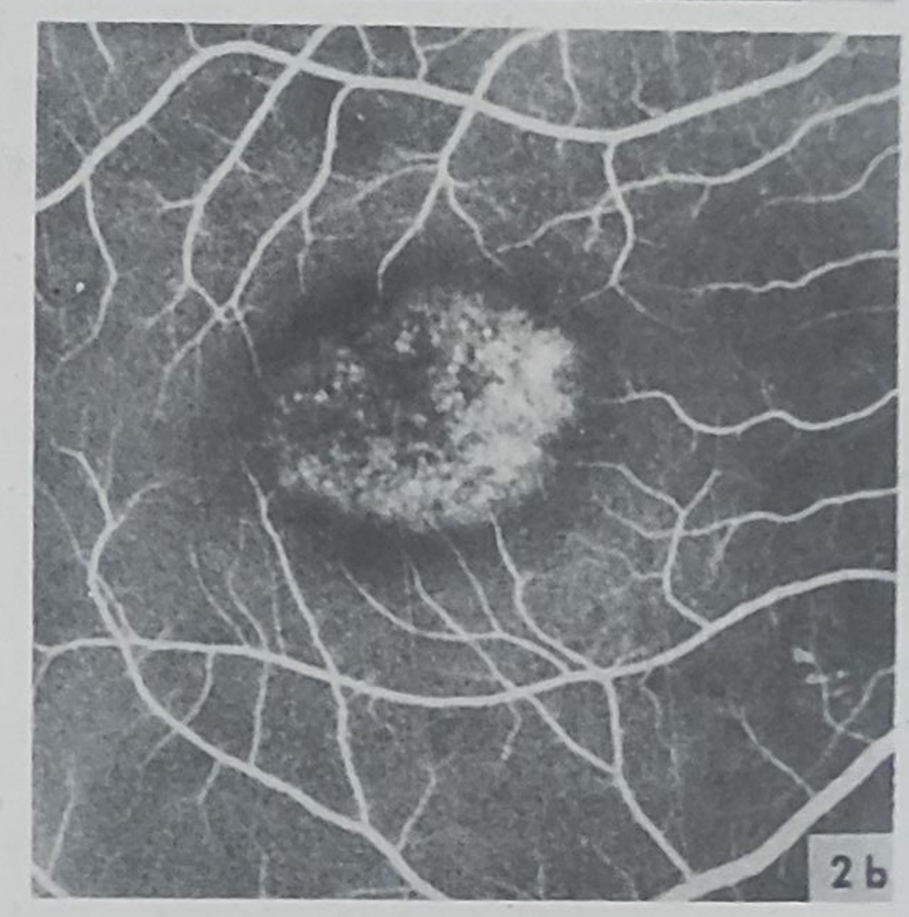

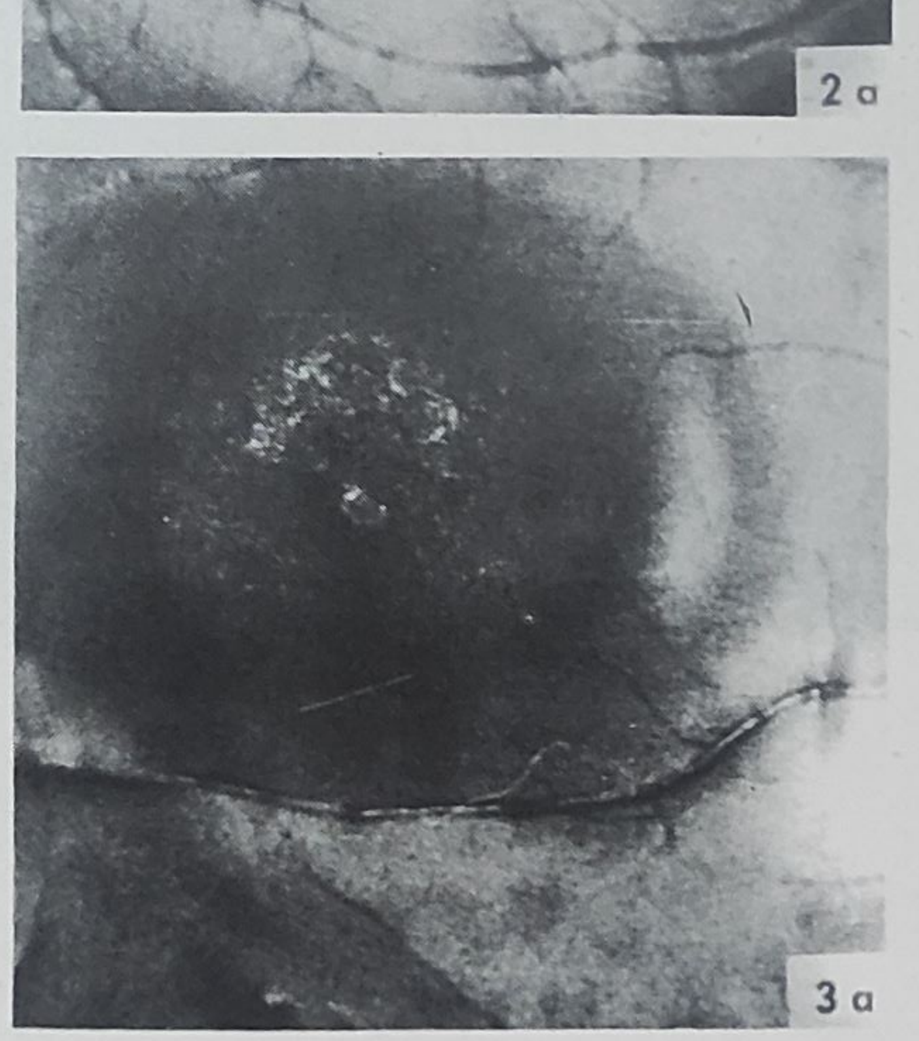

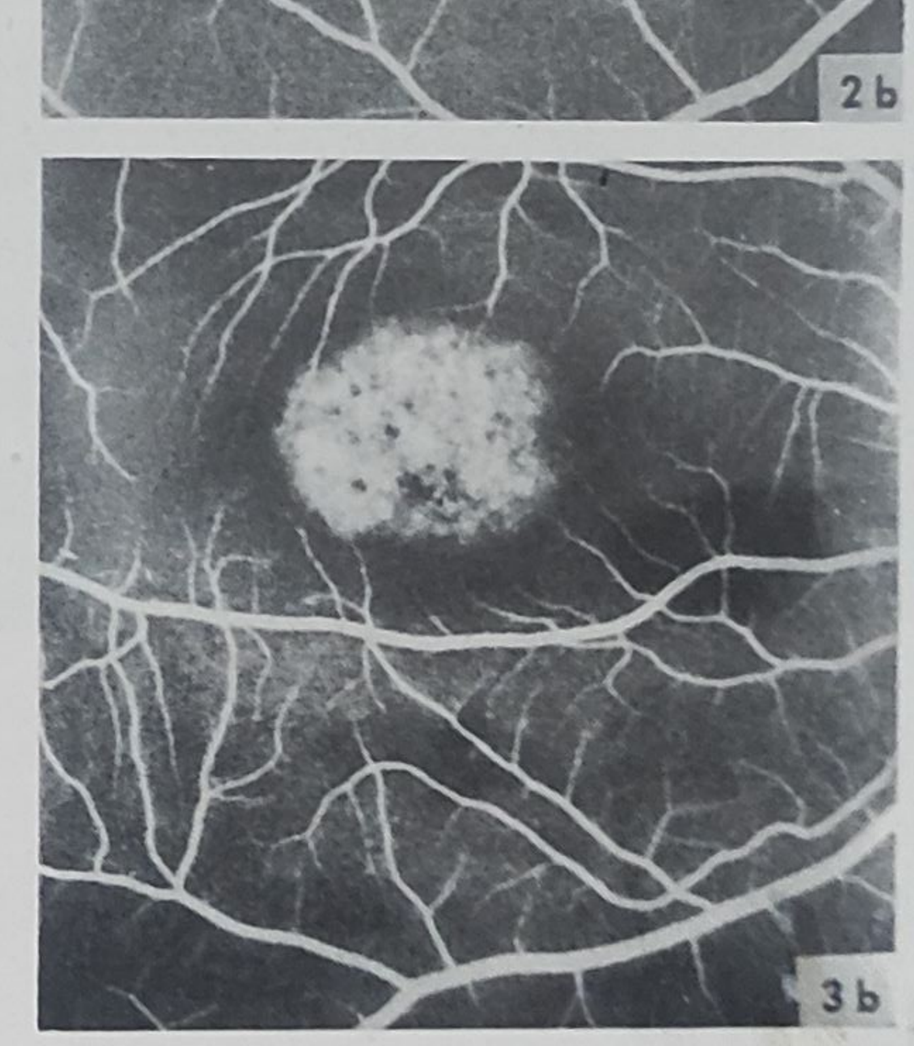

Stargardt flavimaculatus. Perioadă de debut (variante clinice).

Fig. 1 şi 2. Imagine angiofluorografică în formă de „ochi".

Stargardt flavimaculatus.

Planşa VI

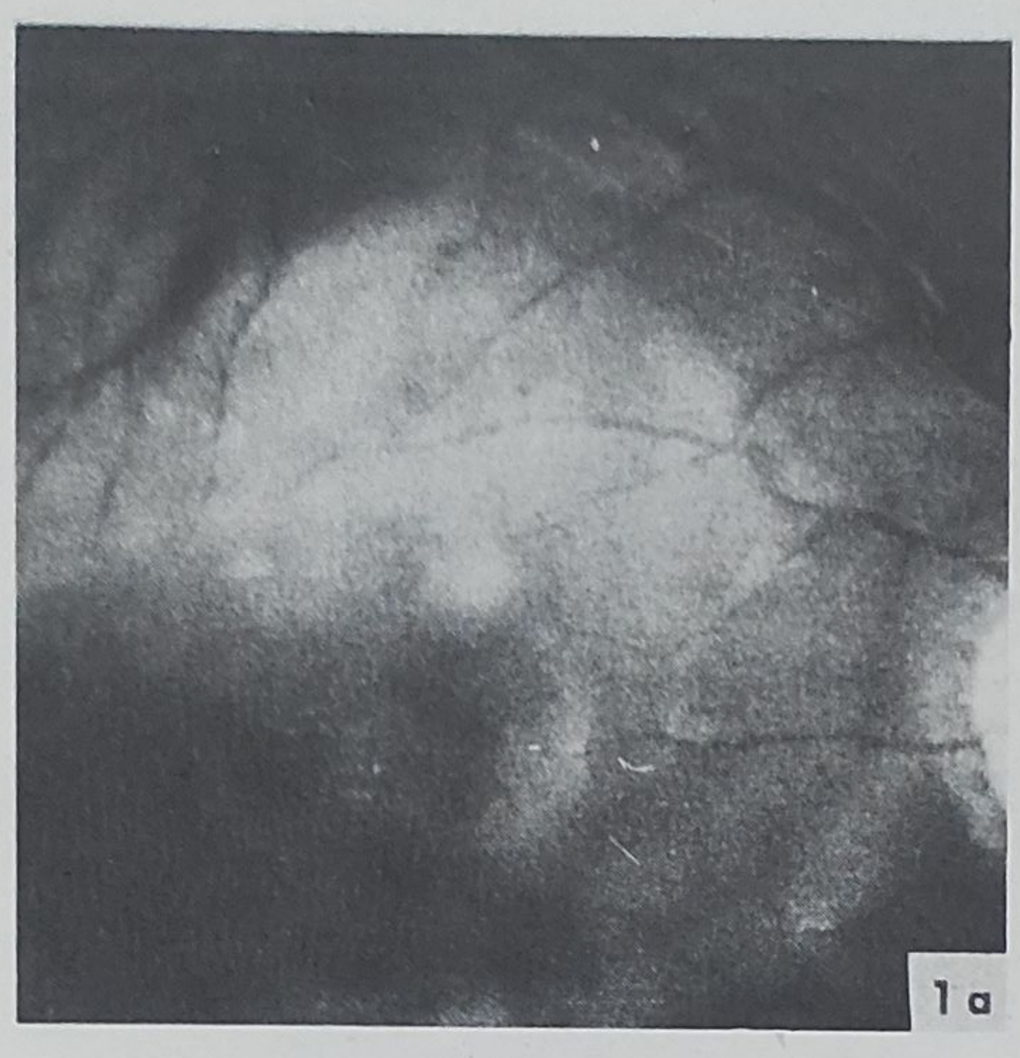

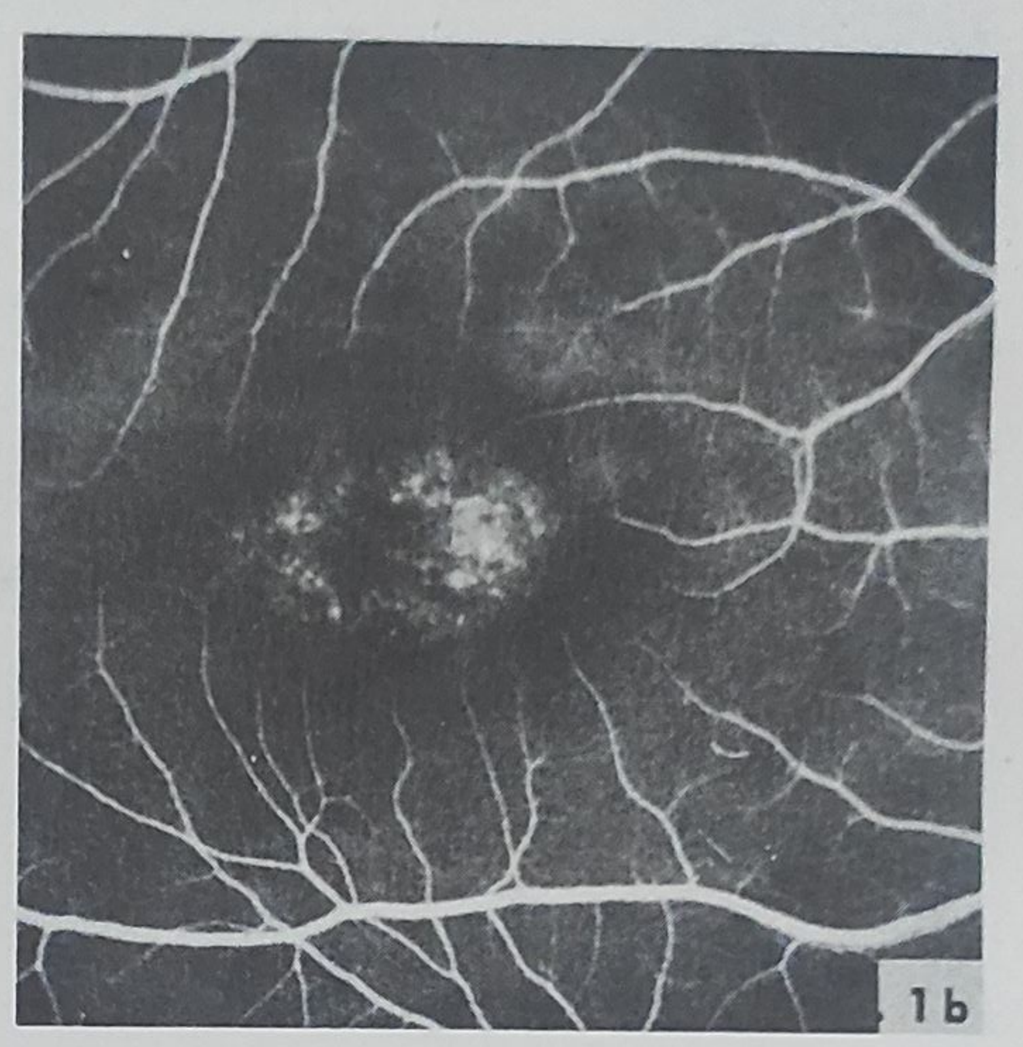

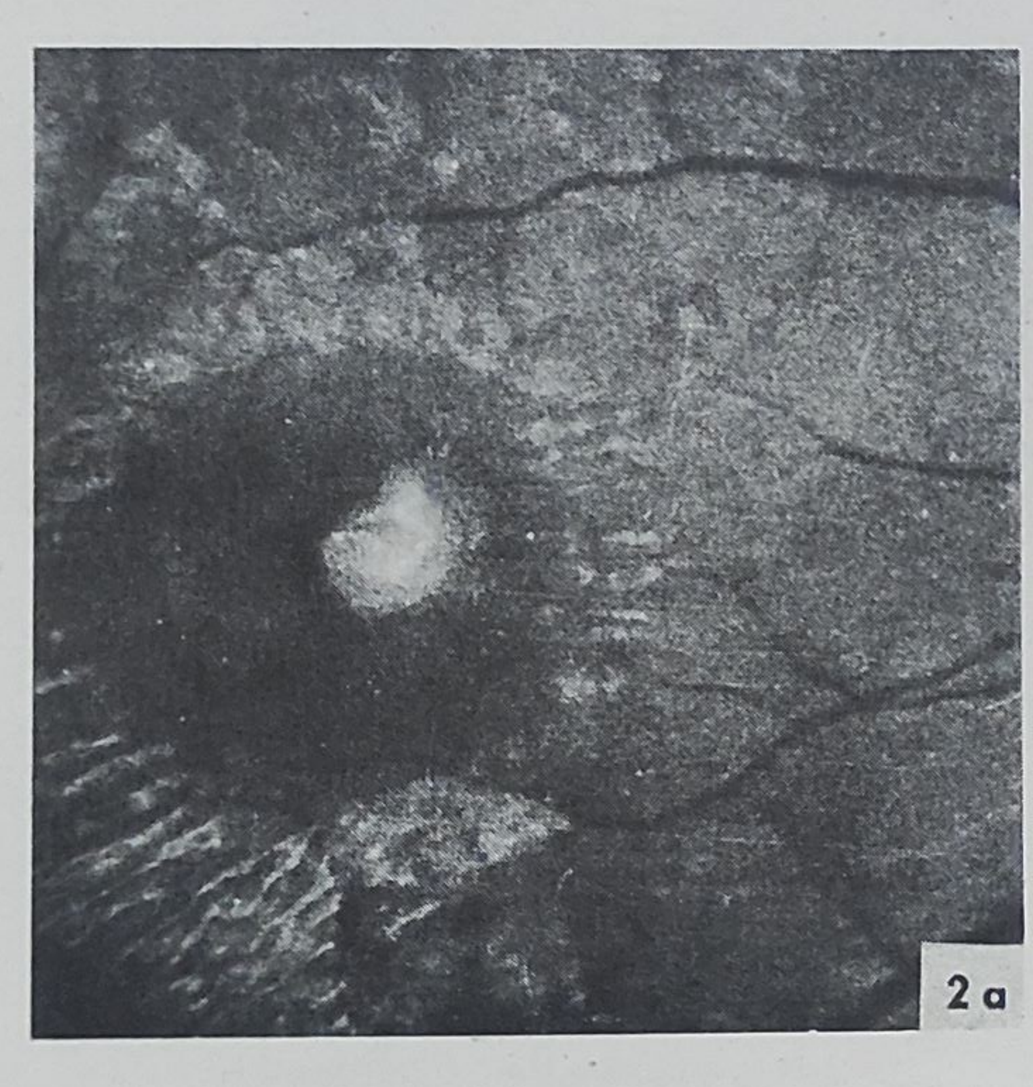

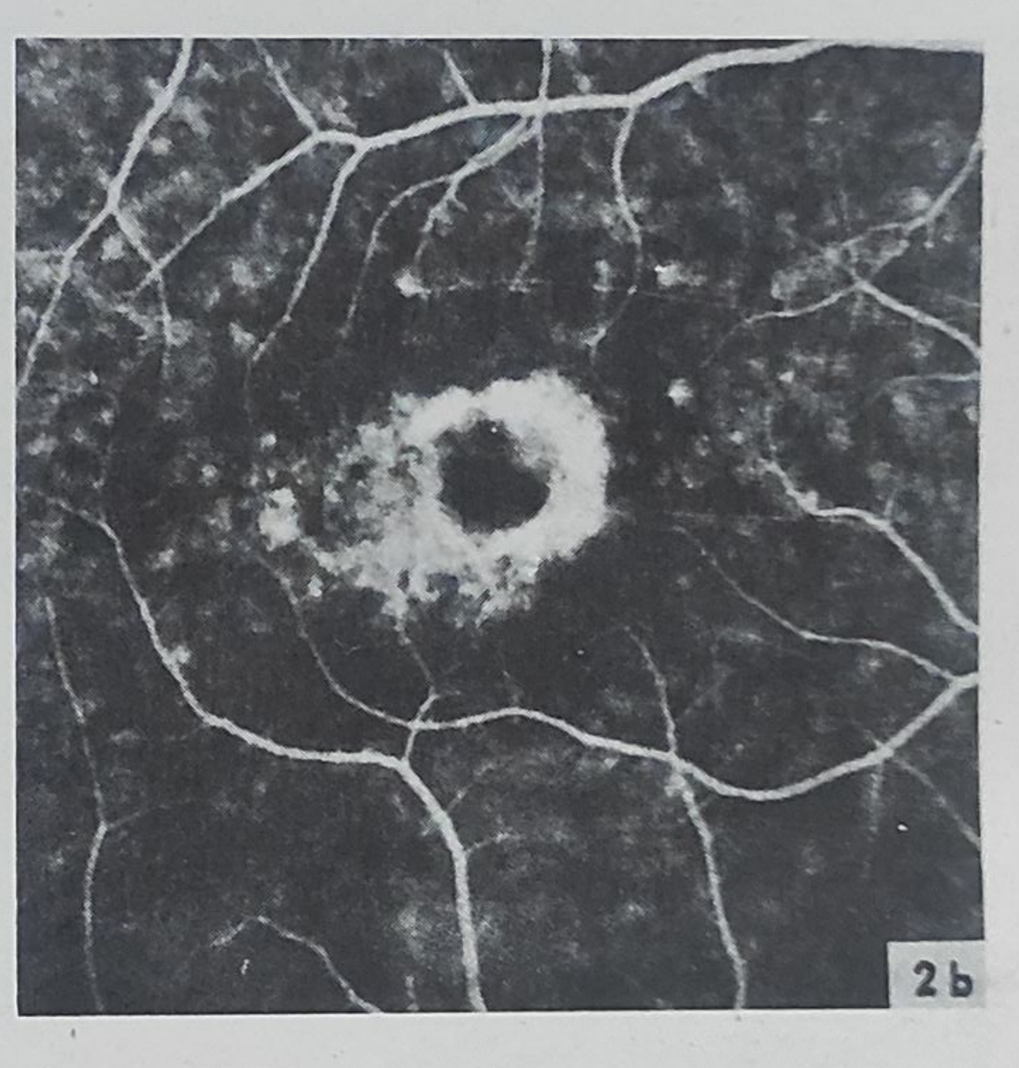

Perioadă de stare. Variante clinice angiofluorografice : în „ochi din pană de coadă de păun" (Fig. 1) ; în „ochi de bou" (Fig. 2).

Stargardt flavimaculatus.

Planşa VII

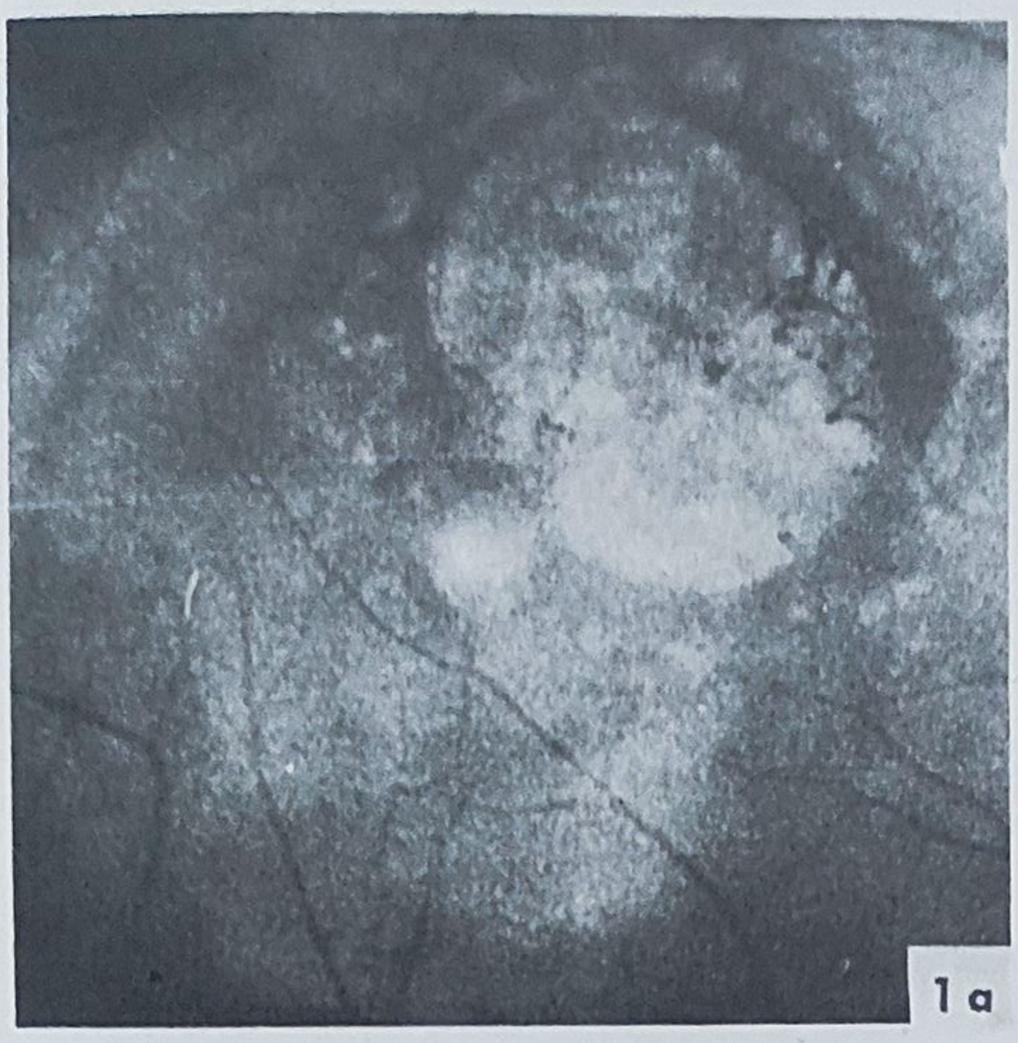

1a

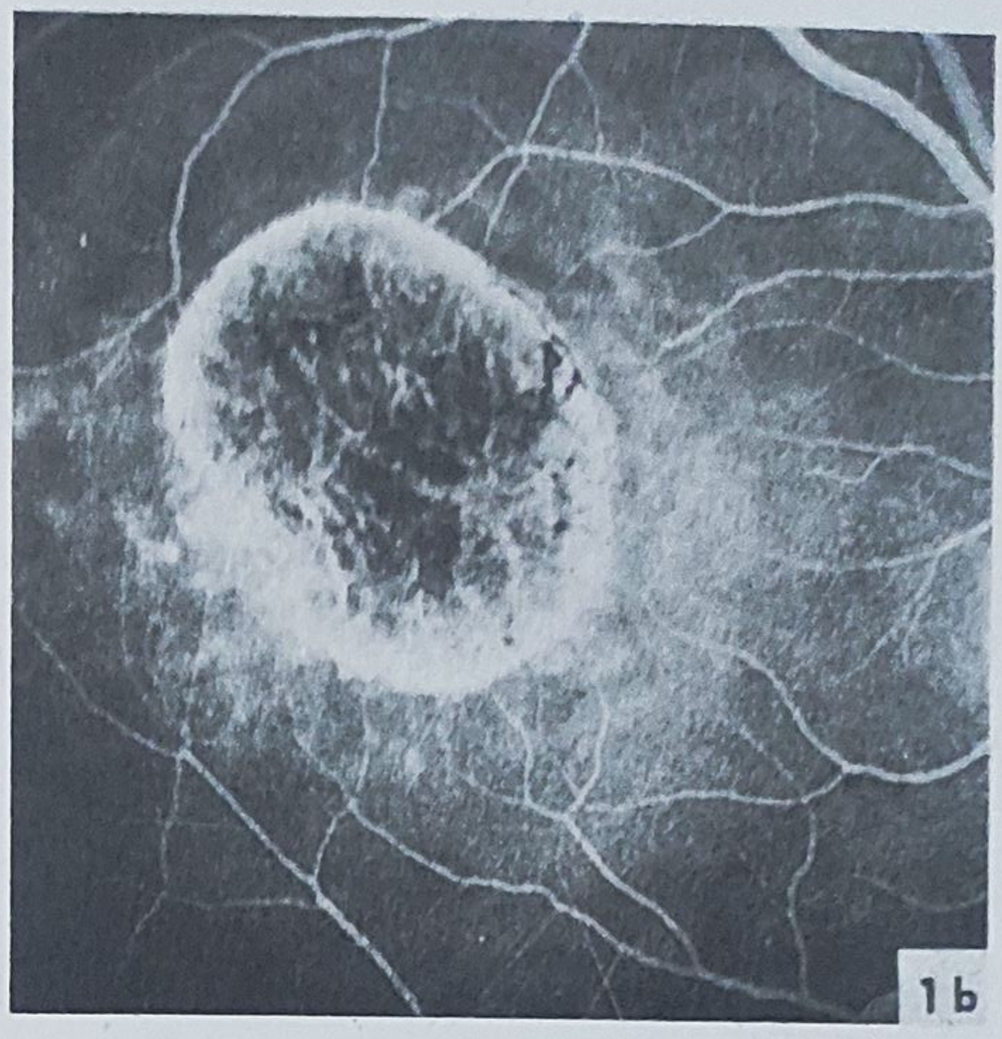

1b

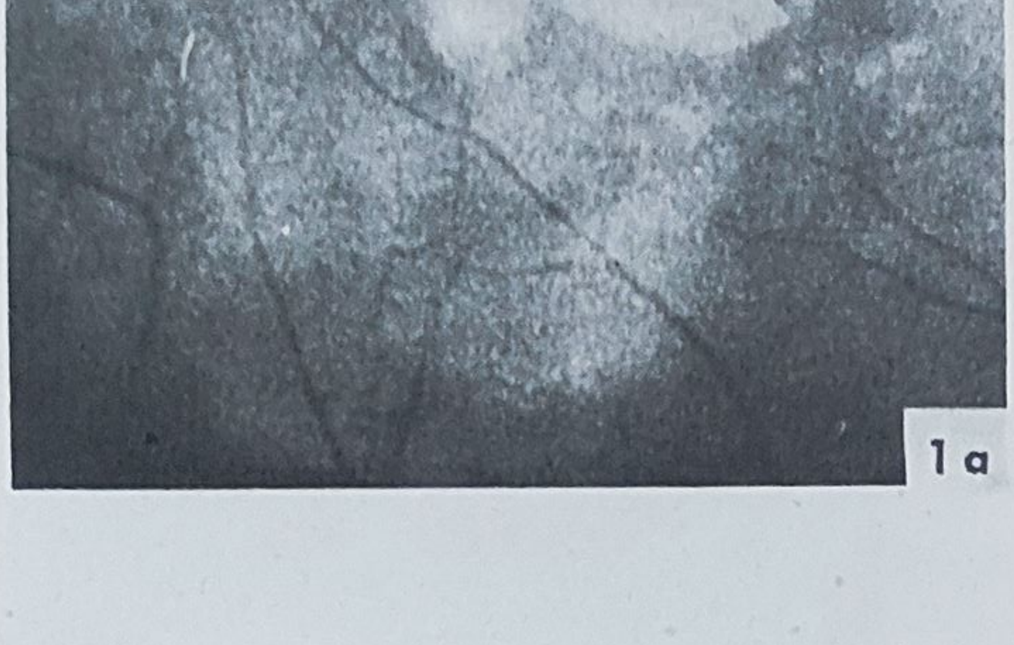

2a

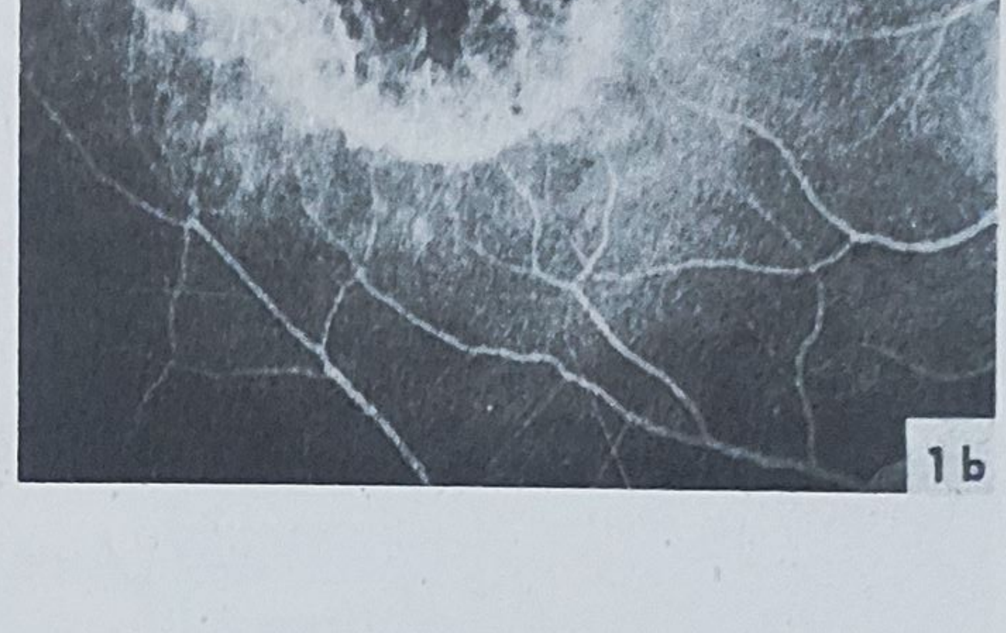

2b

Perioadă tardivă (variante clinice).

Fig. 1. **Leziuni flavimaculate perimaculare.**
Fig. 2. **Leziuni flavimaculate extramaculare.**
Fig. 3. **Variantă clinică.**

Planșa VIII

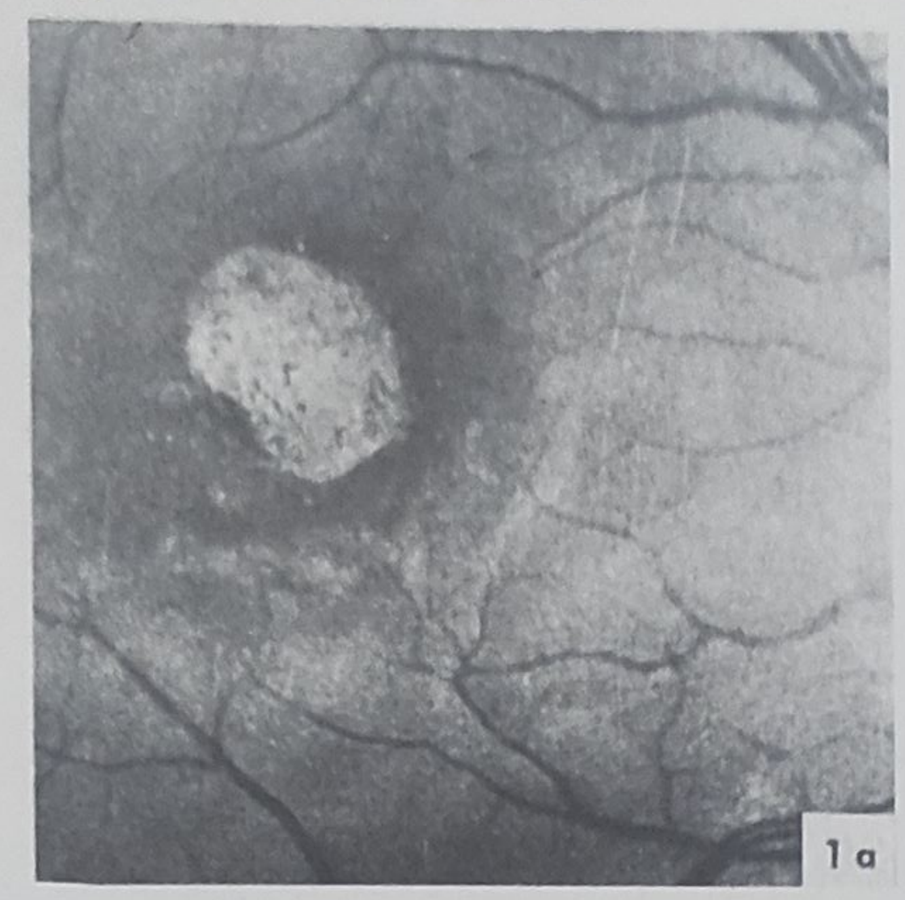
1 a

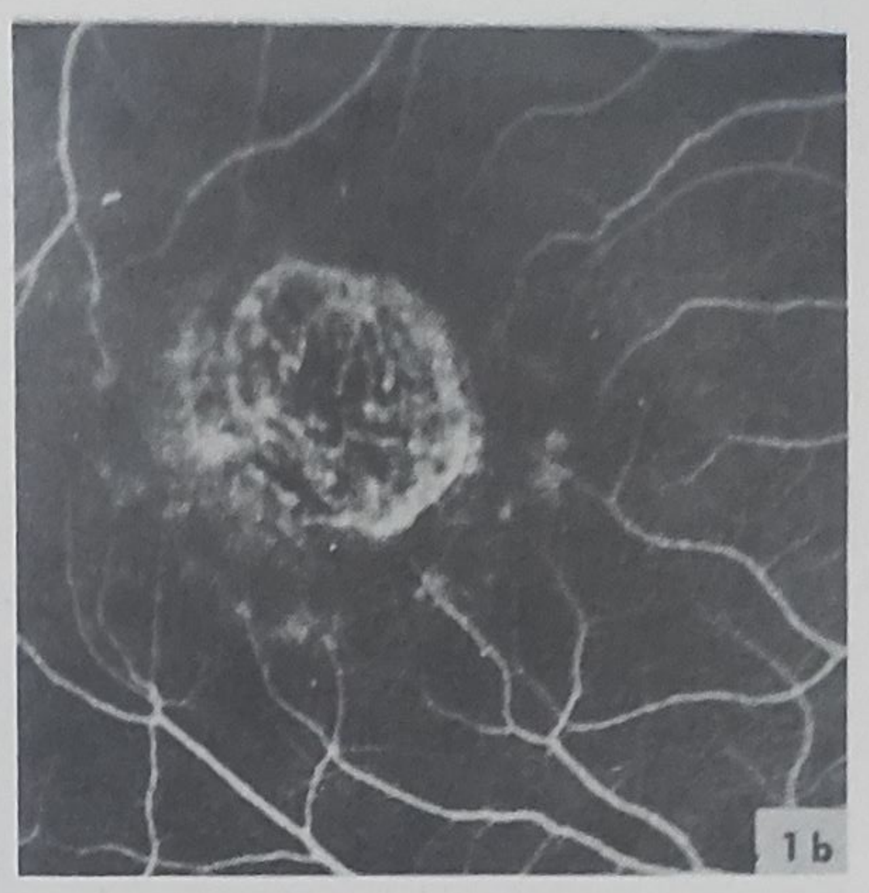
1 b

2 a

2 b

3 a

3 b

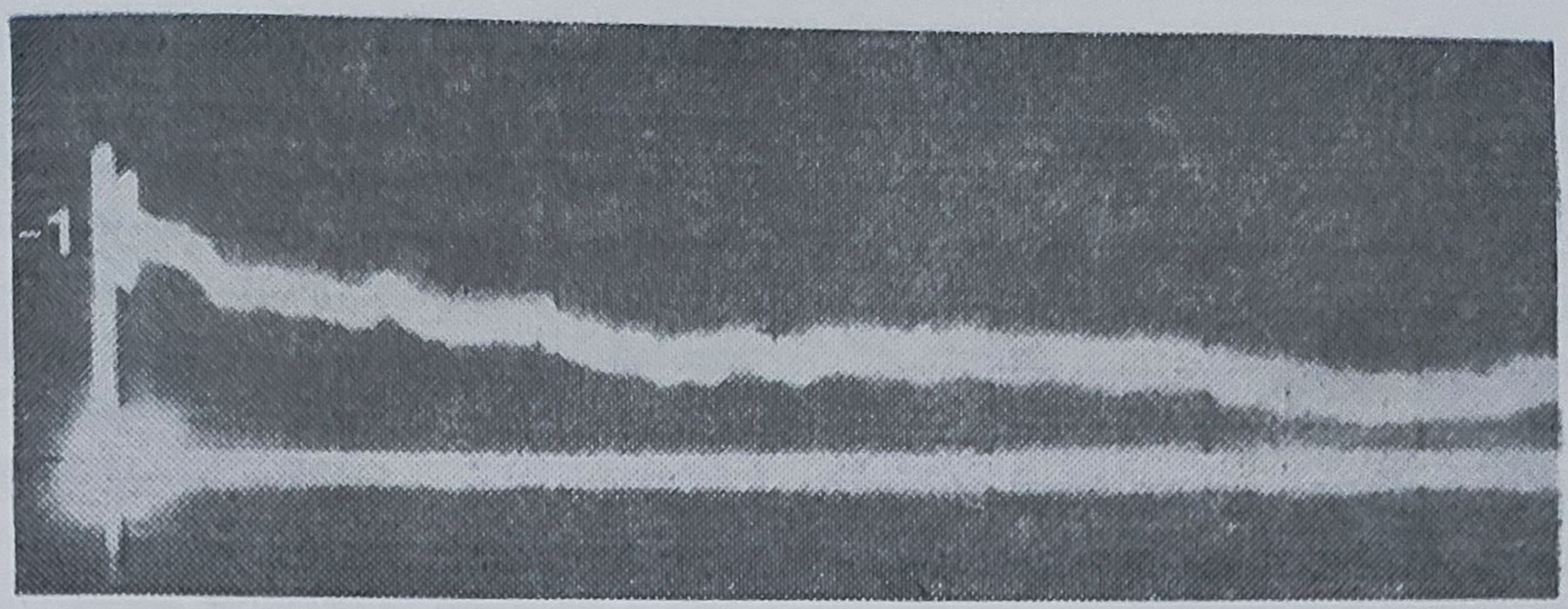

Fig. 3.2. *Fluorometrie vitreeană.* Valori normale ale concentrației fluoresceinei vitreene. (Fishman și col., 1982).

ganitare a barierei sînge-retină, în boala Stargardt flavimaculatus aceasta nu prezintă modificări (fig. 3.2).

Fishman și col. (1982) efectuează determinări fluorometrice la un număr de 8 cazuri cu boală Stargardt flavimaculatus și nu constată modificări la nivelul barierei sînge-retină. Valori normale ale fluorometriei vitreene au fost constatate și în alte forme de distrofie retiniană : distrofie viteliformă (Brooks, 1982), hemeralopia congenitală legată de sex și fundus albipunctatus (Miyake și col., 1983).

Rezultatele diferite obținute prin fluorometria vitreeană în unele distrofii ale polului posterior constituie o dovadă a diferențierii lor patogenice și un argument în defavoarea teoriei „unificării" lor.

Acuitatea vizuală. Scăderea acuității vizuale reprezintă un important element de diagnostic, aceasta obligînd bolnavul să solicite un prim consult de specialitate. În unele cazuri se adaugă fotofobie și nistagmus.

Refractometric se constată un procent crescut de astigmatism miopic. Doka și col. (1982) întîlnesc un procent de 42% de cazuri cu astigmatism miopic în 59 de cazuri cu fundus flavimaculatus și leziuni maculare atrofice. Fiore și col. (1983), pe 37 de cazuri cu boală Stargardt și fundus flavimaculatus consemnează 22 cazuri cu miopie (<3 D), 13 emetropi și 2 hipermetropi. Rabim (1981) explică frecvența crescută a viciilor de refracție, comparativ cu o populație statistic normală, ca fiind o consecință a scăderii vederii la o vîrstă timpurie, cu instalarea unei miopii induse (de „privare").

Vîrsta de debut a scăderii acuității vizuale corespunde primului și celui de al doilea deceniu de viață cu o ușoară prevalență pentru primul deceniu de viață. Aaberg (1978) stabilește vîrsta medie a debutului la 15 ani, cu limite extreme între 3 și 71 ani. Noble și Carr (1979) constată în 67 de cazuri următoarea frecvență : prima decadă, 18 cazuri ; a doua decadă, 17 cazuri ; a treia decadă, 11 cazuri ; a patra decadă, 6 cazuri ; a cincea decadă, 3 cazuri.

Unii autori consideră vîrsta medie a debutului mai mică pentru fundus flavimaculatus, comparativ cu boala Stargardt. Maloney și col. (1983) sînt

de părere că vîrsta medie a debutului în fundus flavimaculatus este mai mică ca în boala Stargardt, aceasta influenţînd evoluţia ulterioară a bolii : cu cît debutul este mai precoce, cu atît evoluţia bolii este mai severă.

Scăderea acuităţii vizuale este progresivă, deşi unii autori semnalează un debut brutal. După Noble şi Carr (1979), vederea iniţială în ochiul cel mai bun a fost de cel puţin 6/12 la o treime din cazurile studiate, ulterior aceasta scăzînd pînă la 6/30–6/60. Haden şi Gass (1976), examinînd 42 de bolnavi, nu constată la nici unul din ei scăderea vederii la o valoare de numără degetele ; iar Moloney şi col. (1983) semnalează o acuitate vizuală medie de 20/120.

Scăderea acuităţii vizuale este progresivă, putîndu-se semnala uneori o stabilizare a vederii în unele forme de Stargardt tardiv. În formele de Stargardt juvenil, ca şi în formele flavimaculate, scăderea acuităţii vizuale este mai rapidă şi mai gravă. Cu toate acestea, bolnavii nu devin în totalitate orbi, nici în fazele tardive. Ei păstrează o acuitate vizuală în jurul unei valori de 1/20, cu o vedere de aproape utilizabilă mult timp.

Cîmpul vizual. Limitele periferice ale cîmpului vizual sînt normale. În cazurile avansate, asociate cu leziuni retiniene periferice, se constată o uşoară strîmtorare a izopterelor la acest nivel. Central, în stadiile iniţiaie, se întîlneşte o diminuare a sensibilităţii retiniene sau un scotom relativ, mai sensibil pentru lumina roşie. Scotomul corespunde mărimii placardului atrofic macular, depăşindu-l în unele cazuri cu 20°. In stadiile de evoluţie ulterioară se instalează un scotom absolut, cu o suprafaţă de peste 15°, de fiecare parte a punctului de fixaţie.

In unele cazuri a fost evidenţiat un scotom inelar cu persistenţa unei insule centrale de 1–2°. Passmore şi Robertson (1975) constată un scotom inelar în 6 din 11 cazuri cu fundus flavimaculatus. Prezenţa acestui scotom constituie un semn de prognostic nefavorabil, întrucît la trei cazuri s-a produs, după o perioadă de 1,5–4 ani, o importantă scădere a acultăţii vizuale.

Vederea culorilor. În majoritatea cazurilor, vederea culorilor este afectată începînd din fazele iniţiale ale bolii, bolnavii acuzînd o sensibilitate scăzută pentru culoarea roşie. Unii autori corelează modificările vederii cromatice cu valoarea acuităţii vizuale : modificări precoce, înaintea scăderii acuităţii vizuale (François şi Bonnet, 1976) ; modificări corelate cu acuitatea vizuală (Deutman, 1971).

După o scurtă evoluţie a bolii se instalează o discromatopsie în ax roşu-verde tip I, care în stadiile ulterioare se transformă în acromatopsie. In cazul unor leziuni extinse (zona centro-periferică) se constată o discromatopsie în ax albastru-galben. La 74 cazuri studiate, Fiore şi col. (1983) consemnează : vedere colorată normală în 14 ochi (acuitate vizuală 4/10) ; discromatopsie fără ax determinat în 19 ochi ; discromatopsie în ax roşu-verde în 17 ochi şi acromatopsie în 24 ochi.

Adaptometria. În cazurile cu leziuni limitate la nivelul maculei, adap-

tabilitatea simțului luminos la întuneric este normală.

În cazul extinderii leziunilor sau în formele centroperiferice, se constată o ușoară întîrziere a adaptabilității luminoase atît în sectorul fotopic, cît și în cel scotopic, dar fără a depăși valoarea de 1,5 U. log.

Formele cu pete flavimaculate extinse prezintă o alterare de diferite intensități a componentei scotopice. Fiore și col. (1983) determină modificările adaptometrice în 12 cazuri cu boală Stargardt (7 cu localizări strict maculare, 5 cu localizări perimaculare) și 5 cazuri cu fundus flavimaculatus. Autorii semnalează un prag mai ridicat al curbei fotopice la 4 din 12 cazuri cu boală Stargardt și o ușoară modificare a ambelor curbe (scotopică și fotopică), cu o întîrziere a punctului alfa, în 3 din 15 cazuri cu fundus flavimaculatus.

Electroretinograma. Modificările ERG sînt în funcție de gradul de extindere a leziunilor retiniene și stadiul lor de evoluție clinică. Acestea interesează atît sistemul fotopic, cît și sistemul scotopic :

– sistemul fotopic : modificarea vîrfului și pantei undei *a* ; scăderea amplitudinei undei *b* fotopice și scotopice la intensități luminoase puternice ; reducerea potențialelor oscilatorii ; scăderea frecvenței critice de fuziune ;

– sistemul scotopic : modificarea undei *b* scotopice ; prelungirea timpului de adaptare pentru obținerea unor valori normale a undei *b* scotopice.

În cazul leziunilor localizate macular se întîlnesc valori normale ale ERG globale și mai rar valori subnormale, cu deosebire ale componentei fotopice. Acest lucru este explicabil, întrucît valorile ERG devin patologice doar în leziunile retiniene care depășesc 3 diametri papilari. Noble și Carr (1979) constată valori normale ale ERG în 42 de cazuri din 50 examinate. Fiore și col. (1983) consemnează valori modificate ale ERG fotopice în 16 din 50 de ochi cu boală Stargardt și 14 din 24 de ochi cu fundus flavimaculatus.

Efectuînd determinări ERG în funcție de gradul de evoluție al bolii, Aaberg (1978) întîlnește modificări corelate cu gradul de extindere și evoluție a afecțiunii. El consemnează valori normale ale ERG la 14 din cele 41 de cazuri examinate. În cazurile cu valori patologice, el stabilește următoarea distribuție, în funcție de gradul de evoluție clinică : 37%, stadiul I ; 58%, stadiul II ; 100% (7 bolnavi din 7) stadiul III și 2 bolnavi din 2, stadiul IV.

Electrooculograma. Valorile EOG sînt normale în cazul leziunilor localizate macular și subnormale sau patologice în cazul leziunilor extinse la nivelul polului posterior. Frecvența valorilor patologice crește o dată cu evoluția clinică a afecțiunii. Aaberg (1978) constată, în acest sens, valori normale ale EOG în 85% din cazurile aflate în stadiul de debut și doar 27% la cazurile din stadiile avansate.

Fishman și col. (1979) atrag atenția asupra faptului că rezultatele EOG sînt influențate și de natura tehnicii întrebuințate. Autorii obțin valori mai apropiate de normal în cazul folosirii

unei surse de iluminare sferică, comparativ cu una plană, diferență explicată prin capacitatea acestui sistem de iluminare (sferic), de a ebluisa o suprafață retiniană mai mare, incluzînd atît zonele normale, cît și cele afectate.

Raportul dintre valorile EOG și cele ale ERG în boala Stargardt flavimaculatus prezintă un interes clinic. Pentru majoritatea autorilor, EOG este afectată într-un procent mai ridicat, constituind un test mai sensibil comparativ cu ERG, în cazul leziunilor retiniene extinse. O EOG patologică poate fi constatată frecvent alături de o ERG normală, pe cînd o situație inversă se întîlnește mai rar.

Haden și Gass (1976) examinînd 36 bolnavi cu leziuni localizate macular (18 cazuri) și leziuni extinse (18 cazuri), consemnează următoarele : ERG și EOG normală, 22 de cazuri ; ERG normală și EOG patologică, 7 cazuri ; ERG patologică și EOG normală, 3 cazuri (nici unul din categoria leziunilor strict maculare) ; ERG și EOG patologică, 4 cazuri (unul din categoria leziunilor maculare).

FORME CLINICE

Delimitarea formelor clinice în boala Stargardt flavimaculatus depinde de două aspecte neelucidate pe deplin :

— boala Stargardt și fundus flavimaculatus, afecțiuni identice sau entități clinice separate ;

— unele distrofii ale polului posterior, entități clinice separate sau forme clinice ale bolii Stargardt flavimaculatus.

1. Boala Stargardt și fundus flavimaculatus, afecțiuni identice sau entități clinice separate

La 76 de ani de la descrierea degenerescenței maculare ereditare de către Stargardt (1909) și peste 20 de ani de la descrierea bolii fundus flavimaculatus de către Franceschetti (1963), cadrul clinic al celor două afecțiuni nu a fost delimitat.

Problema identității sau separării celor două afecțiuni pleacă de la faptul că unele cazuri de boală Stargardt prezintă pete flavimaculate, iar unele cazuri de fundus flavimaculatus prezintă modificări atrofice maculare specifice bolii Stargardt.

În ultimii ani par să se impună argumentele clinice care pledează în favoarea „comasării" celor două afecțiuni într-o singură formă clinică.

Expunem într-o ordine aproximativ cronologică opiniile *pro și contra* privind identitatea celor două afecțiuni.

1°. Opinii în favoarea identității celor două afecțiuni

— Stargardt (1909), în lucrarea sa *princeps*, descrie două familii în care 7 membri au prezentat, pe lîngă leziuni degenerative maculare, unele pete albe care înconjurau total sau parțial zona maculară (fig. 3.3). Examinînd după aproximativ 50 de ani, unul din cazurile descrise de Stargardt (1909), Rosehr (1954) descrie multiplicarea petelor albe la nivelul polului posterior.

— Franceschetti (1965), întîlnind într-o cazuistică de 36 cazuri cu fundus flavimaculatus, un număr de 18

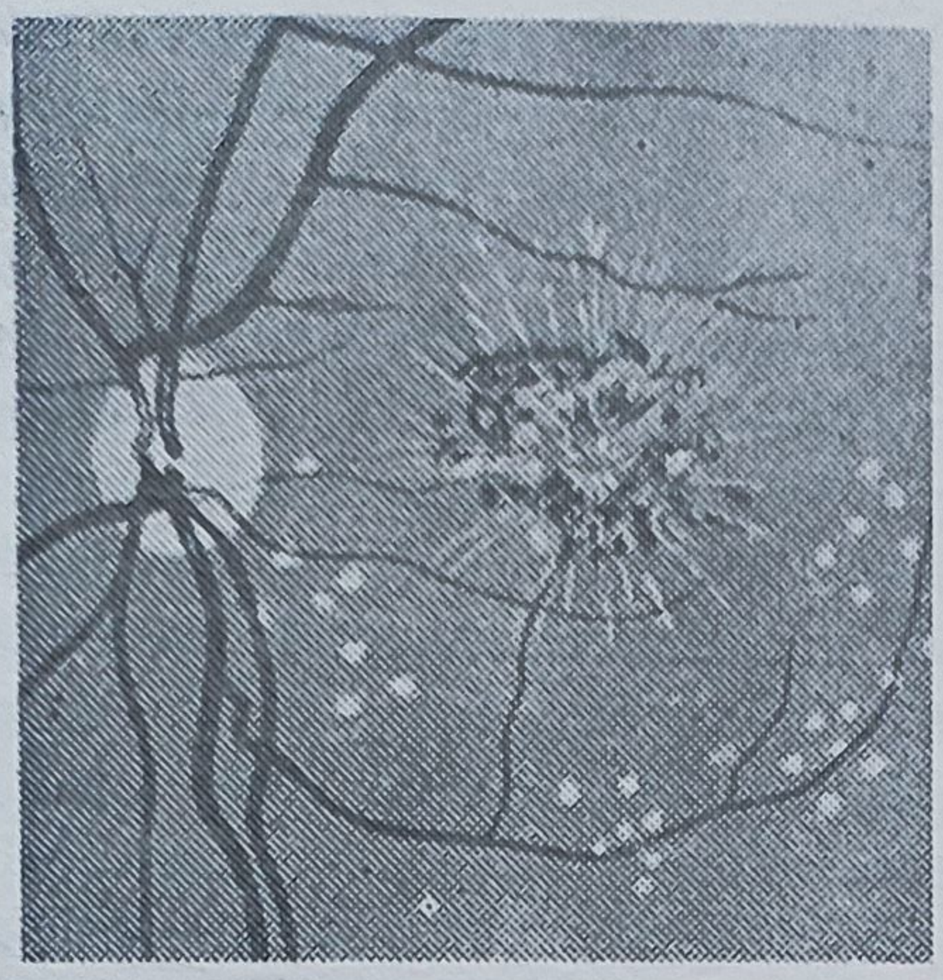

Fig. 3.3. *Boala Stargardt.* Aspectul clinic descris inițial. (Stargardt, 1909).

cazuri (50%) cu leziuni distrofice localizate macular, afirmă : „dacă petele sînt localizate la nivelul polului posterior și sînt însoțite de leziuni maculare, deosebirea lor de boala Stargardt poate fi dificilă sau chiar imposibilă".

– Klien și Krill (1967), pe un lot de 27 de cazuri, constată asocierea petelor flavimaculate cu leziuni distrofice maculare la 67% din cazuri. Autorii admit forma de fundus flavimaculatus fără leziuni maculare, denumind-o formă „pură".

– Krill (1968), bazîndu-se pe asocierea frecventă a celor două afecțiuni, consideră că ele sînt localizate, probabil, în același cromozom, dar în gene apropiate.

– Deutman (1971 ; 1974), deși admite existența formelor pure de fundus flavimaculatus (fără leziuni atrofice maculare), afirmă următoarele : „întrucît distrofia foveolară de tip Stargardt apare la 50% din cazurile cu fundus flavimaculatus „. . ." iar fundus flavimaculatus a fost constatat la cîțiva din pacienții lui Stargardt (1909), termenul de boală Stargardt este aplicabil la aceste cazuri, la fel ca și cel de fundus flavimaculatus. Sindromul ar putea fi descris ca „Stargardt flavimaculatus".

– Babel (1972), plecînd de la frecventa asociere a bolii Stargardt cu fundus flavimaculatus, consideră că „este foarte probabil că cele două boli sînt strîns corelate, fundus flavimaculatus reprezentînd forma difuză, boala Stargardt, *stricto sensu*, forma pur maculară, dar amîndouă pot fi asociate într-un număr mare de cazuri".

– François (1974) propune termenul de „distrofie centrală tapetoretiniană", precizînd natura distrofică a procesului patologic și localizarea sa la nivelul EPR și al retinei neurosenzitive. El face o distincție între fundus flavimaculatus fără leziuni maculare și boala Stargardt, la care distinge trei forme clinice : degenerescența centrală pură, degenerescența centrală cu fundus flavimaculatus și o formă cu participare periferică la care se constată o degenerescență mixtă a sistemului fotopic și scotopic.

– Puech (1975), bazîndu-se pe o cazuistică de 61 de cazuri, consideră boala Stargardt și fundus flavimaculatus ca două afecțiuni identice. Totodată, el subliniază faptul că între forma strict maculară și forma flavimaculată întinsă există o formă intermediară cu o coroană perimaculară.

– Haden și Gass (1976), în urma unui studiu efectuat pe 42 de cazuri cu fundus flavimaculatus și boală Stargardt, conchid următoarele : „nu

este corect să denumim cazurile cu pete centrale ca avînd boală Stargardt, iar cele cu pete mai numeroase ca avînd fundus flavimaculatus. Termenii sînt sinonimi".

– Fishman (1976) efectuează un studiu clinic pe 38 de cazuri cu fundus flavimaculatus și boală Stargardt și consideră că avem de a face cu o singură afecțiune. El afirmă : „faptul că o minoritate de bolnavi cu pete la nivelul fundului de ochi nu prezintă o leziune maculară cu aspect atrofic reflectă probabil consecința unei variabilități genetice intrafamiliale, și nu necesită o clasificare separată a bolii Stargardt de fundus flavimaculatus".

– P. François și Bonnet (1976), bazîndu-se pe observațiile că toate cazurile de fundus flavimaculatus prezintă modificări maculare, că în cadrul aceluiași arbore genealogic pot coexista forme clinice cu aspecte diferite și că forma de fundus flavimaculatus „pur" nu poate fi demonstrată în totalitate clinic, ajung la concluzia că boala Stargardt cu fundus flavimaculatus formează aceeași afecțiune, aspectul flavimaculat fiind consecința unei expresivități variabile a aceleiași afecțiuni.

– Notting și Pinckers (1978) și Aaberg (1978), analizînd studii privind debutul scăderii acuității vizuale, modificările evolutive ale acuității vizuale și aspectului oftalmoscopic, ereditate, electrofiziologie, starea ochiului congener și variațiile intra și interfamiliale, aduc argumente în favoarea „teoriei unificării bolii Stargardt cu fundus flavimaculatus".

– Noble și Carr (1979), pe o casuistică de 67 de cazuri, constată următoarele variante clinice : degenerescență maculară fără pete, 20% (Stargardt pur) ; degenerescență maculară cu pete perifoveolare, 40% (Stargardt) ; degenerescență maculară cu pete difuze, 40% (fundus flavimaculatus cu degenerescență maculară) ; pete difuze fără degenerescență maculară, 4% (fundus flavimaculatus pur).

Diferențierile dintre aceste grupuri nu au putut fi efectuate decît pe baza aspectului oftalmoscopic. Autorii subliniază faptul că „unii din bolnavii noștri au prezentat inițial maculopatie și ulterior pete perifoveale sau difuze, și invers, un bolnav cu pete difuze a prezentat ulterior modificări degenerative maculare". Ei ajung la concluzia că „nu există nici o deosebire rațională sau logică între cele două boli".

– Hammerstein și Leide (1981), pe baza unor studii angiofluorografice, consideră că aceste boli nu sînt identice.

– Fiore (1981) descrie o familie în care constată 7 cazuri cu diferite forme clinice de degenerescență tapetoretiniană, dispuse în două fratrii. Prima fratrie prezintă un caz de degenerescență a sistemului fotopic și scotopic și unul cu boală Stargardt. A doua fratrie prezintă o degenerescență fotopică și scotopică, un caz de fundus flavimaculatus, un caz de boală Stargardt și unul de retinopatie pigmentară inversă.

Autorul susține că dacă admitem toate aceste cazuri ca boli diferite, trebuie să admitem că în două căsă-

torii consanguine trei gene diferite se manifestă în același timp într-o stare homozigotă, fapt care pare improbabil. El susține că este vorba de o boală cu expresivitate clinică intrafamilială variabilă, în care boala Stargardt și fundus flavimaculatus constituie o afecțiune unică.

— Fiore și col. (1983) reiau un studiu pe 37 de cazuri cu boală Stargardt și fundus flavimaculatus și aduc noi argumente în favoarea identității celor două afecțiuni.

2°. Opinii în favoarea separării celor două afecțiuni ca forme clinice diferite

— Passmore și Robertson (1976) consideră că deși boala Stargardt se poate asocia cu pete galbene la nivelul polului posterior, acestea apar după producerea modificărilor atrofice la nivelul maculei, și invers, fundus flavimaculatus poate prezenta o formă relativ pură, fără atrofia maculei. Autorii afirmă : „din moment ce descrierea originală a lui Stargardt arată că modificările maculare au precedat apariția petelor neregulate, pare rezonabil să acceptăm sugestiile lui Deutman (1971) și să păstrăm termenul de fundus flavimaculatus pentru boala în care modificările maculare apar numai după formarea petelor galbene și, de asemenea, pentru starea mai pură, în care petele galbene sînt văzute fără atrofie macu-lară".

— Merin și col. (1978) clasifică boala Stargardt în două forme clinice : una cu debut precoce și alta cu debut tardiv, independent de prezența sau absența leziunilor flavimaculate.

— Moloney și col. (1983) sînt adepții unei diferențieri a celor două afecțiuni. Examinînd 24 de cazuri, ei constată 10 cazuri cu boală Stargardt și 14 cazuri cu fundus flavimaculatus.

Spre deosebire de alți autori, ei consideră că nu au existat asocieri a celor două boli în același arbore genealogic. Totodată, deși în medie evoluția ambelor boli a fost identică, boala Stargardt nu se transformă în fundus flavimaculatus. Autorii sînt de părere că vîrsta debutului și durata bolii au influențat semnificativ severitatea în fundus flavimaculatus, dar nu au influențat boala Stargardt. Cu cît debutul a fost mai precoce, cu atît mai severe au fost modificările electrofiziologice și psihofizice, durata bolii accentuînd aceste modificări în fundus flavimaculatus. Boala Stargardt evoluează, de la început, cu scăderea accentuată a acuității vizuale, care ulterior rămîne staționară.

Bazîndu-se pe aceste particularități, autorii sugerează că cele două boli sînt independente.

În ceea ce ne privește, noi (Munteanu, 1978 ; 1981) am luat în considerare, pe baza unor argumente clinice, posibilitatea existenței formelor de boală Stargardt pură și fundus flavimaculatus pur, înscriindu-ne astfel în rîndul celor care separă cele două afecțiuni. Ulterior, ținînd seama de noi elemente clinice, cît și de unele date din literatură, am considerat puțin probabilă existența formei de fundus flavimaculatus pur, admițînd ast-

fel, indirect, existența unei singure forme de distrofie maculară.

Revizuind în acest sens materialul nostru clinic, care totaliza 21 de cazuri cu fundus flavimaculatus pur, am constatat următoarea distribuție :

— 12 cazuri cu leziuni maculare, formate prin localizarea petelor flavimaculate la acest nivel (Planșa IX, fig. 1) ;

— 9 cazuri fără modificări oftalmoscopice maculare, dar cu existența unei „liniști coroidiene" angiofluorografice (Planșa IX, fig. 2).

Ambele grupe de bolnavi au prezentat o valoare medie a acuității vizuale mai bună decît cazurile cu modificări atrofice maculare (boală Stargardt).

Ținînd cont de unele date noi din literatură (Eagles și col., 1980 ; Fisch și col., 1981), considerăm că o parte din cazuistică, fără modificări maculare oftalmoscopice, dar cu modificări angiofluorografice de tipul „liniște coroidiană", prezintă totuși un substrat histopatologic. Fenomenul trebuie explicat prin modificările structurale de la nivelul EPR, consecința depozitului de lipofuscină întîlnit atît în cazurile cu boală Stargardt, fundus flavimaculatus, cît și în alte forme de distrofie maculară.

Dacă majoritatea autorilor admit azi existența bolii Stargardt cu formă pură (fără pete flavimaculate), tot atît de adevărat este faptul că ei nu admit posibilitatea unei forme de fundus flavimaculatus pur (fără leziuni atrofice maculare). *De altfel, dilema existenței sau neexistenței formei de fundus flavimaculatus pur constituie elementul de bază al controversei privind identitatea sau diferențierea celor două afecțiuni.*

Majoritatea autorilor neagă existența formelor pure de fundus flavimaculatus, considerînd că pentru a fi puse în evidență, acestea nu trebuie să prezinte modificări funcționale, oftalmoscopice și angiofluorografice.

În prezent, argumentele care susțin necesitatea „comasării" celor două afecțiuni într-o singură entitate clinică par a fi determinante : similitudinea sindromului funcțional, asocierea frecventă a celor două afecțiuni, considerente genetice care pun în evidență existența în același arbore genealogic a diferitelor forme clinice.

Majoritatea autorilor admit că boala Stargardt și fundus flavimaculatus reprezintă de fapt forme clinice evolutive ale unei singure afecțiuni.

În ultimă instanță, cînd cele „două" afecțiuni prezintă același sindrom clinic, același aspect genetic și prognostic vizual, întrebarea dacă ele sînt identice sau nu are doar o importanță teoretică. Întrucît diagnosticul clinic este bine codificat, importantă este doar orientarea psihosocială a bolnavilor, care mai devreme sau mai tîrziu vor deveni practic nevăzători, indiferent dacă suferă de o afecțiune „comună sau separată".

Am adoptat termenul de „Stargardt flavimaculatus" în ideea unei exprimări adecvate a considerentelor clinice expuse mai sus. Termenul a fost propus de Deutman (1971) și Aaberg (1981) din aceleași motive. O primă clasificare a formelor clinice ale bolii

Stargardt flavimaculatus are următorul aspect :

- Stargardt flavimaculatus formă completă.
- Stargardt flavimaculatus formă incompletă :
  - maculară (Stargardt pur),
  - periferică (fundus flavimaculatus pur ?).

2. Unele distrofii ale polului posterior, entităţi clinice separate sau forme clinice ale bolii Stargardt flavimaculatus

Dezvoltarea mijloacelor de investigaţie clinică, cu deosebire electrofiziologice, a făcut posibilă individualizarea unui grup de distrofii ale polului posterior, greu de delimitat din punct de vedere nosologic. Acest fapt este vizibil în special la distrofiile sistemului fotopic, în rîndul cărora se încadrează şi boala Stargardt flavimaculatus.

În acest context, diferenţierea unui grup de distrofii ale polului posterior apare dificilă şi controversată, cu atît mai mult cu cît leziunile sistemului fotopic se asociază, în unele cazuri, cu cele ale sistemului scotopic, iar stadiile de evoluţie tardivă sînt aproximativ identice. Din aceste motive, afecţiunile enumerate mai jos, al căror număr ar putea fi şi mai mare, sînt considerate fie entităţi clinice separate, fie forme clinice ale bolii Stargardt flavimaculatus :

- distrofie maculară juvenilă dominantă,
- boala Stargardt centroperiferică,
- retinopatia pigmentară centrală şi pericentrală.
- distrofia conurilor şi bastonaşelor.

Redăm mai jos unele opinii privind încadrarea nosologică a acestor forme de distrofie retiniană.

1. **Distrofia maculară juvenilă dominantă.** Afecţiunea este considerată fie o entitate clinică separată, fie o variantă clinică a bolii Stargardt.

În favoarea unei forme clinice separate se aduc următoarele argumente : debut tardiv (uneori peste 40 de ani), evoluţie lentă, prognostic bun, transmitere ereditară prin gene diferite. Cibis şi col. (1980) descriu o familie numeroasă în care cazuri cu boală Stargardt (cu pete sau fără pete flavimaculate) sînt transmise în mod dominant. Autorii consideră că deşi există asemănări clinice între cazurile cu boală Stargardt recesive şi cele dominante, afecţiunile sînt totuşi rezultatul acţiunii unor gene separate, avînd şi un substrat chimic diferit. Ei invocă variabilitatea clinică din idioţia amaurotică familială care, deşi are un tablou clinic identic, este produsă de substanţe chimice diferite.

Pentru o formă clinică variantă a bolii Stargardt flavimaculatus aduc argumente François şi M. Bonnet (1976), Fiore şi col. (1983).

P. François şi M. Bonnet (1976), examinînd 14 cazuri familiale cu boală Stargardt cu ereditate autozomal dominantă, constată un sindrom clinic identic cu cel din forma clinică recesivă.

Fiore şi col. (1980) au evidenţiat la 2 cazuri cu boală Stargardt dominantă un debut precoce (în prima decadă de viaţă) şi o evoluţie a bolii ase-

mănătoare formei recesive. Intr-o lucrare ulterioară, Fiore şi col. (1983) ajung la concluzia că forma dominantă şi forma recesivă constituie o afecţiune comună a uneia şi aceleiaşi gene.

P. François şi Bonnet (1976) consideră că dacă ar trebui să admitem cele două forme clinice ca entităţi separate pe motivul că sînt transmise de două gene diferite, trebuie să admitem, indirect, şi existenţa a două forme de fundus flavimaculatus (recesivă şi dominantă). Aceasta ar presupune, deci, existenţa a patru afecţiuni apropiate : boala Stargardt recesivă şi dominantă şi fundus flavimaculatus recesiv şi dominant. Autorii conchid astfel că „cele două transmiteri diferite, constatate la două afecţiuni vecine sau identice, ne fac să ne îndoim de individualizarea distrofiei maculare juvenile dominante". Asupra acestui punct de vedere, noi subscriem în totalitate.

2. **Boala Stargardt centroperiferică.** Stargardt a descris, în afară de forma degenerativă maculară clasică, un număr de bolnavi care prezentau o scădere a acuităţii vizuale, precum şi unele modificări retiniene centrale şi periferice, asemănătoare retinopatiei pigmentare cu evoluţie inversă. Ulterior, afecţiunea a fost descrisă în literatură sub diferite denumiri, existînd în prezent o oarecare confuzie în delimitarea cadrului clinic. Dintre denumirile date acestei afecţiuni amintim : boală Stargardt cu participare periferică sau distrofie tapetoretiniană centroperiferică, degenerescenţă tapetoretiniană mixtă, retinită pigmentară centrală, retinopatie pigmentară inversă.

Denumirea de boală Stargardt centroperiferică este ambiguă, ea lăsînd să se înţeleagă că alături de forma maculară mai există o formă cu o extindere mai mare.

După P. François (1975) şi Deutman (1971), aspectul oftalmoscopic al bolii Stargardt în forma centroperiferică nu este tipic. Se pot constata zone atrofice ale EPR şi acumulări pigmentare osteoblastice. Fiore (1981) consideră că numeroasele cazuri publicate în literatură ca retinopatia pigmentară inversă sînt în realitate forme de boală Stargardt centroperiferică (Planşa X).

In cele mai multe situaţii, noi înţelegem prin boală Stargardt centroperiferică, o etapă evolutivă a bolii Stargardt, de cele mai multe ori finală, situaţie cînd într-adevăr este greu de a o departaja de retinopatia pigmentară centrală şi pericentrală sau de distrofia conurilor şi bastonaşelor.

3. **Retinopatia pigmentară centrală şi pericentrală.** Deşi greu de diferenţiat de boala Stargardt flavimaculatus, cu deosebire forma centroperiferică, afecţiunile constituie forme clinice atipice ale retinopatiei pigmentare (Vezi pag. 158).

4. **Distrofia conurilor şi bastonaşelor.** Din punct de vedere clinic, afecţiunea se caracterizează printr-o lezare simultană a conurilor şi bastonaşelor. Acuitatea vizuală scade de la început, fiind însoţită de o modificare a vederii culorilor. Curba de adaptare la întuneric este monofazică şi înaltă. Cîmpul vizual prezintă scotom central

și ușoară strîmtorare periferică. ERG prezintă lezarea accentuată a sistemului fotopic și mai puțin a sistemului scotopic, iar EOG este patologică.

În absența unor delimitări ferme, particularitățile sindromului clinic nu permit o încadrare nosologică precisă a afecțiunii.

Goodman (1963) consideră afecțiunea o formă particulară a degenerescenței conurilor.

Fiore (1981) demonstrează existența în cadrul aceleiași familii, în două fratrii, a unui grup de afecțiuni asemănătoare din punct de vedere clinic : degenerescența difuză a sistemului scotopic și fotopic, boala Stargardt flavimaculatus fără leziuni maculare, retinopatia pigmentară inversă. Autorul consideră că boala Stargardt și fundus flavimaculatus sînt afecțiuni identice, iar retinopatia pigmentară inversă, degenerescența conurilor și bastonașelor sînt probabil expresii clinice diferite ale aceleiași afecțiuni, pentru care pare mai potrivită denumirea de „degenerescență a polului posterior".

Deutman (1971), P. François și Bonnet (1976) apreciază că afecțiunea este asemănătoare cu degenerescența maculară juvenilă centroperiferică, considerînd-o, ca și noi, o formă de boală Stargardt flavimaculatus centroperiferică evoluată.

Rezumînd particularitățile formelor clinice ale bolii Stargardt flavimaculatus, conchidem următoarele :

– boala Stargardt și fundus flavimaculatus constituie o afecțiune clinică unică ;

– în funcție de prezența sau absența leziunilor maculare (placard atrofic, pete flavimaculate), boala poate avea o formă clinică completă sau o formă clinică incompletă, care la rîndul ei are două variante : maculară (Stargardt pur), periferică (flavimaculatus pur) ;

– distrofia maculară juvenilă dominantă, boala Stargardt centroperiferică și distrofia conurilor și bastonașelor constituie forme clinice topografice și evolutive ale bolii Stargardt flavimaculatus (tabelul 3.3) :

Tabelul 3.3

Formele clinice ale bolii Stargardt flavimaculatus

1. Stargardt flavimaculatus formă completă.
2. Stargardt flavimaculatus formă incompletă :
   - maculară (Stargardt pur),
   - periferică (fundus flavimaculatus pur ?).
3. Distrofia maculară juvenilă dominantă.
4. Stargardt flavimaculatus centroperiferic.

EVOLUȚIE

Boala Stargardt flavimaculatus are o evoluție lentă și progresivă, ducînd în final la o importantă scădere a acuității vizuale.

Modificările evolutive interesează atît aspectul oftalmoscopic, cît și sindromul funcțional.

– *Modificările oftalmoscopice*, atît cele maculare, cît și cele perimaculare

își schimbă particularitățile morfologice. Astfel, o formă de boală Stargardt pură se poate transforma, după o perioadă de timp, într-o formă de Stargardt flavimaculatus „completă", iar într-o fază tardivă într-o „degenerescență tapetoretiniană centroperiferică".

— *Sindromul funcțional* suferă o agravare a componentelor sale. Scăderea acuității vizuale, instalată brutal sau insidios, se accentuează cu trecerea timpului, ea putîndu-se stabiliza într-o anumită perioadă evolutivă.

Valorile ERG și EOG, precum și cele ale adaptometriei se modifică o dată cu evotuția clinică. Aaberg (1978) constată la 58% din cazuri o reducere a undei *b* fotopice, iar în fazele tardive o reducere a amplitudinii undelor fotopice și scotopice.

Electrooculograma este normală în stadiile de debut ale afecțiunii, devenind subnormală în perioada tardivă.

Notting (1978) consideră că o stadializare clinică efectuată pe baza modificărilor oftalmoscopice și ale sindromului funcțional nu este justificată în totalitate, întrucît unele modificări nu reprezintă neapărat un anumit stadiu evolutiv.

Fishman (1976) elaborează o clasificare evolutivă, bazată pe corelația modificărilor oftalmoscopice, ERG, EOG și adaptabilitatea simțului luminos la întuneric :

— stadiul 1 : remanieri pigmentare ; pete flavimaculate paracentral ; ERG și EOG normale ;

— stadiul 2 : pete flavimaculate la nivelul polului posterior și periferic ; ERG și EOG în general normale ;

— stadiul 3 : resorbția petelor flavimaculate ; atrofia EPR ; ERG și EOG subnormale ;

— stadiul 4 : atrofia coriocapilarei : aglomerări pigmentare retiniene ; vase retiniene îngustate ; cîmp vizual strîmtorat periferic ; ERG și EOG patologice.

În unele cazuri nu se constată o evoluție clinică lineară, putînd lipsi unele etape evolutive sau unele corelații dintre elementele de mai sus.

Oricum, stadializarea aspectului clinic este utilă, atît în scopul stabilirii și codificării diagnosticului clinic, cît și în cel al elaborării prognosticului funcțional.

AFECȚIUNI ASOCIATE

Boala Stargardt flavimaculatus reprezintă o afecțiune strict retiniană, iar diferitele forme patologice asociate nu au corelații patogenice cu aceasta.

Întrucît în literatură, multiplele asocieri patologice sînt descrise separat, ca aparținînd bolii Stargardt sau bolii flavimaculate, menținem în cele ce urmează aceeași formă de prezentare.

A. **Boala Stargardt.** În cazuri rare au fost descrise asocieri cu diferite afecțiuni oculare, generale sau alte afecțiuni.

1. **Afecțiuni oculare :**

a) *Retinopatia pigmentară.* De la început subliniem diferența clinică dintre cele două afecțiuni. Pot exista

unele tangenţe şi dificultăţi diagnostice între forma de boală Stargardt centroperiferică şi retinopatia pigmentară centrală şi pericentrală.

Retinopatia pigmentară a fost semnalată în asociere cu boala Stargardt flavimaculatus la aceleaşi cazuri, sau în cazuri diferite, dar numai în aceeaşi structură genealogică (Fiore, 1981).

Noi (Munteanu, 1978) am examinat un număr de 10 cazuri de retinopatie pigmentară asociată cu boala Stargardt flavimaculatus. Din aceste cazuri, două au fost izolate, iar opt au fost cuprinse în două familii :

– Familia „P", formată din 11 membri, eşalonaţi pe trei generaţii, a cuprins 3 cazuri de boală Stargardt flavimaculatus asociată cu retinopatie pigmentară, formă atipică (fig. 3.4).

– Familia „B", formată din 6 membri, eşalonaţi pe trei generaţii, a cuprins 5 cazuri de boală Stargardt flavimaculatus asociată cu retinopatie pigmentară.

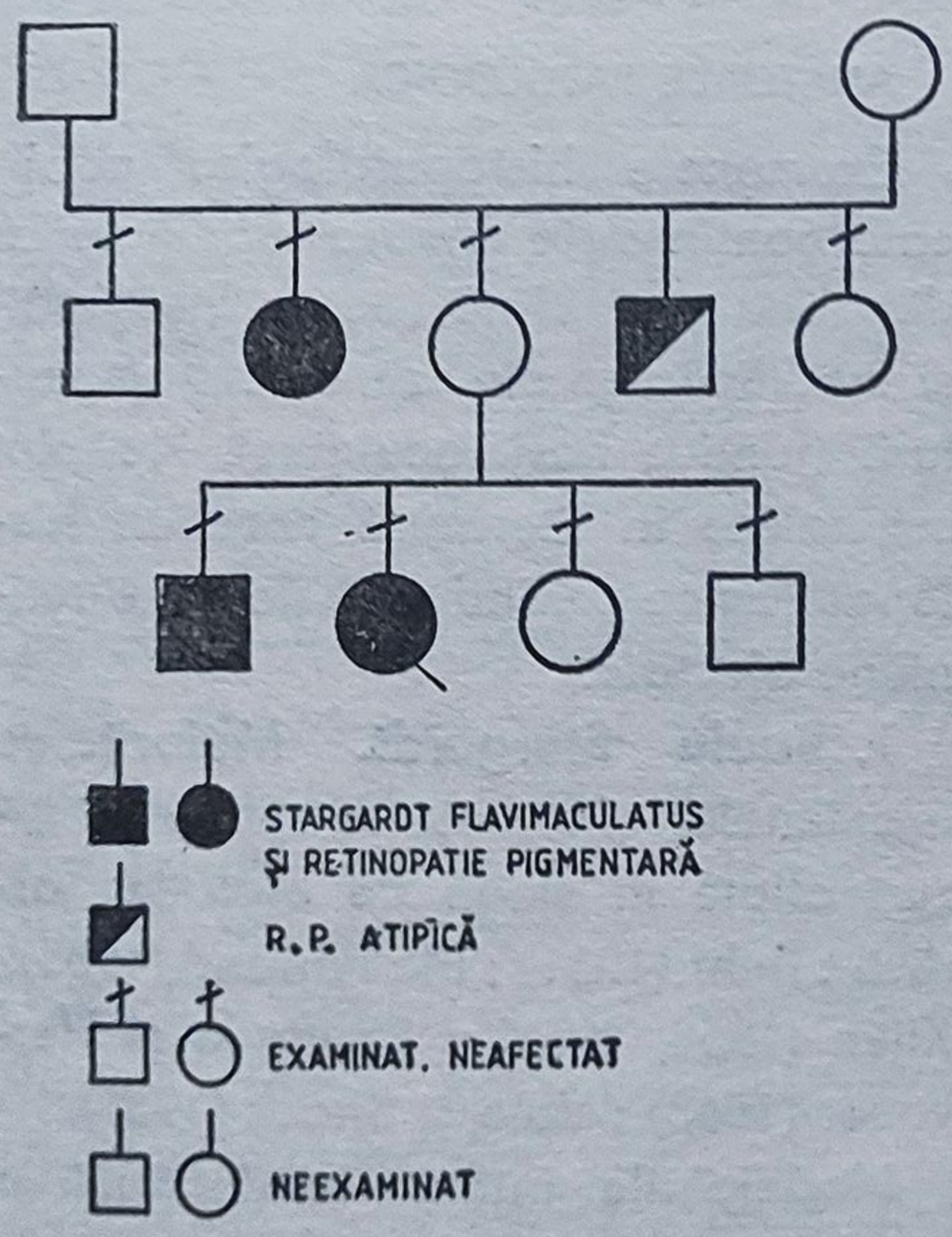

Fig. 3.4. *Stargardt flavimaculatus asociat cu retinopatie pigmentară.*

În cazurile examinate am constatat o diferenţă oftalmoscopică şi angiofluorografică în aspectul petelor flavimaculate comparativ cu cel din cazurile cu Stargardt flavimaculatus neasociate. Petele flavimaculate sînt mai mici, rotunde şi cu contur relativ bine delimitat (Planşa XI, fig. 1).

b) *Alte afecţiuni oculare :* obliterare de venă centrală (Bonnet şi Hugonier, 1947) ; periflebită retiniană (Barut, 1955) ; microftalmie (La Rosa, 1925) ; distrofie corneeană (Kornzweig, 1964) ; heterocromie Fuchs (François şi col., 1962) ; miopie (Munteanu, 1985), (Vezi pag. 268).

2. Afecţiuni generale :

a) *Afecţiuni neurologice.* Dintre acestea amintim ataxia Friederich, paraplegia, tremurăturile statochinetice, sindromul cerebelospasmodic.

b) *Afecţiuni endocrine :* hipotiroidoza, sindromul Laurence Moon-Biedel-Bardet, distrofia miotonică.

3. Alte afecţiuni :

a) *Tulburări auditive.* Morelli (1928) întîlneşte într-o familie unele tulburări auditive cu debut concomitent cu cel al modificărilor oculare. Cogan (1945, 1948) şi Ran (1947) au descris pierderea progresivă a auzului asociată cu boala Stargardt. Noi am constatat la un caz cu boală Stargardt tulburări auditive şi diabet.

b) *Afecţiuni dermatologice :* tulburări în creşterea părului, lanugo, hipotrichoză, vitiligo. Noi am consem-

nat la o fetiță în vîrstă de 12 ani cu boală Stargardt flavimaculatus, un proces de degenerare și tulburare în creșterea părului.

B. **Fundus flavimaculatus.** Exceptînd asocierile enumerate, care pot fi considerate valabile și pentru fundus flavimaculatus, semnalăm în cele ce urmează noi forme de asociere patologică.

1. *Colobomul macular* în asociere cu fundus flavimaculatus a fost semnalat de Amalric (1978).

2. *Modificări maculare chistoide.* Morse și col. (1981) constată la un copil de 13 ani cu fundus flavimaculatus elemente maculare de tip chistoid, asociate cu modificarea efectului Stiel-Crawford. Autorii explică fenomenul prin dezorientarea fotoreceptorilor retinieni și foveolari.

3. *Neovascularizația subretiniană.* Klein și col. (1978) descriu două cazuri cu fundus flavimaculatus asociate cu degenerescență disciformă maculară. In absența unor date privind substratul morfologic al leziunilor constatate oftalmoscopic, autorii nu pot transa o diferențiere netă între o corelație patogenică directă sau întîmplătoare.

4. *Neovascularizația preretiniană.* Coscas și col. (1980) prezintă un caz de fundus flavimaculatus aflat într-un stadiu de evoluție tardivă, avînd vase de neoformație preretiniene. Neovasele au fost localizate într-o zonă de remanieri ale EPR, situată între zona centrală atrofică și zona periferică, relativ indemnă, dar cu „liniște coroidiană".

Autorii își pun întrebarea dacă neovasele preretiniene sînt consecința unui mecanism general de geneză a neovascularizației retiniene (ischemia straturilor retiniene interne) sau a unor tulburări vasculare și retiniene locale. Este cunoscut faptul că în distrofiile retiniene și în particular în fundus flavimaculatus nu se constată fenomene de ischemie retiniană.

În cazul prezentat ar putea exista totuși, în zona retiniană corespunzătoare vaselor de neoformație preretiniană, un fenomen de dezechilibru între tulburările metabotismului retinian și troficitatea vaselor retiniene. Este posibil ca involuția vaselor retiniene, ca un răspuns la atrofia maculară, să fie excesivă și ca neovascularizația preretiniană să apară ca o reacție de revascularizare excesivă.

5. *Corioretinita cicatricială atrofică* a fost constatată de noi la un caz cu boală fundus flavimaculatus (Planșa XI, fig. 2).

ANATOMIE PATOLOGICĂ

Examenele histopatologice publicate conțin date asupra modificărilor din zona maculară (boala Stargardt) și modificărilor din zona extramaculară (fundus flavimaculatus). Nu sînt semnalate în literatură descrieri histopatologice privind ambele zone retiniene afectate.

1. **Boala Stargardt.** Majoritatea examenelor efectuate se referă la cazuri aflate în stadii de evoluție tardivă : Behr (1931) ; Mc Farland (1955) ; Klien (1958, 1967) ; Paufique și Hervouet (1963) ; Vaie și Shock (1965).

Modificările întîlnite evidențiază la nivelul maculei leziuni accentuate ale retinei neurosenzitive. Atît conurile

maculare, cît şi conurile şi bastonaşele retinei perimaculare sînt dispărute. EPR este dispersat la acest nivel, constatîndu-se doar cîţiva nuclei degeneraţi între membrana Bruch şi limitanta internă. Coriocapilara nu prezintă modificări decît în stadiile de evoluţie avansată.

Aspectul histopatologic este asemănător cu cel din retinopatia pigmentară cu localizarea periferică. După Franceschetti şi col. (1963), aceasta constituie o dovadă a unicităţii degenerescenţelor tapetoretiniene.

2. **Fundus flavimaculatus.** Pînă în prezent se cunosc trei lucrări privind aspectul histopatologic : Klien şi Krill (1967), Eagle şi col. (1980), Maumenee I. şi Maumenee A. (1978).

Klien şi Krill (1967) publică aspecte histopatologice într-un caz cu fundus flavimaculatus, la un tînăr de 29 ani a cărui ochi a fost enucleat în urma unor complicaţii posttraumatice. Din păcate, regiunea maculară nu a putut fi examinată. Autorii constată modificări numai la nivelul EPR, restul retinei subiacente, membrana Bruch şi coriocapilara au fost integre.

Newell şi col. (1971) au studiat acest ochi în microscopie electronică. Ei au constatat că depozitele de acid hialuronic, situate spre vîrful celulei EPR, aveau o structură omogenă, în fagure de miere, iar conturul lor intern forma multiple identaţii, înconjurînd articolele externe ale fotoreceptorilor fără a produce modificări la nivelul acestor fotoreceptori.

Eagle şi col. (1980) efectuează studii histopatologice în microscopia electronică la un caz cu fundus flavimaculatus. Autorii constată următoarele : variabilitatea dimensiunilor celulelor EPR, cu deosebire la nivelul polului posterior, prezenţa unor celule hipomelanice, de dimensiuni mari, dispuse în grămezi neregulate, prezenţa în interiorul celulelor EPR a unei substanţe PAS-pozitive.

Autorii nu sînt de acord cu Klien şi Krill (1967), care consideră substanţa PAS-pozitivă de la nivelul celulelor EPR drept un acid mucopolizaharidic, probabil acid hialuronic. Bazîndu-se pe examene histochimice şi autofluoresceinice, ei sînt de părere că materialul PAS-pozitiv e o substanţă de tipul *lipofuscinei*. Existenţa acestei substanţe poate explica absenţa fluorescenţei de la nivelul petelor flavimaculate, precum şi „liniştea coroidiană" din aceste cazuri clinice.

PATOGENIE

Ca şi în majoritatea heredodistrofiilor retinocoroidiene, mecanismul intim al abiotrofiei celulare din boala Stargardt flavimaculatus nu este cunoscut. Datele histopatologice obţinute în cazurile cu boală Stargardt nu arată aspecte ale modificărilor petrecute în stadiile incipiente ale afecţiunii, nepermiţînd astfel precizarea situaţiei localizării iniţiale a procesului distrofic.

Se poate considera că procesul degenerativ este dependent de o anomalie enzimatică, care produce o tulburare metabolică la nivelul EPR. Aceasta este incapabilă de a digera segmentele externe ale fotoreceptori-

lor, ceea ce duce la o acumulare de pigment autofluorescent de tipul lipofuscinei. La animalele de experienţă s-a evidenţiat, prin intermediul unor substanţe antioxidante (în deficit), o creştere a lipofuscinei la nivelul inimii, rinichiului, intestinului şi în special al EPR. Totodată, o scădere a cantităţii de melanină la nivelul celulelor EPR a putut fi pusă în relaţie cu o creştere a cantităţii de lipofuscină. Ţinînd cont de aceste elemente, se poate presupune existenţa unor tulburări metabolice antioxidante în patogenia acestei afecţiuni. Punctul de plecare al acestor modificări nu este însă precizat (Vezi pag. 149).

DIAGNOSTICUL DIFERENŢIAL

Prin particularităţile sindromului său clinic, boala Stargardt flavimaculatus poate fi diferenţiată relativ uşor de distrofiile polului posterior. Considerăm utilă prezentarea problemelor de diagnostic diferenţial în funcţie de *modificările maculare* şi *extramaculare* ale afecţiunii.

A. **Modificările maculare.** Modificările distrofice localizate macular, reprezentînd forma clinică cunoscută sub denumirea de boală Stargardt, pot fi confundate cu diferite procese distrofice sau cîştigate.

1. *Distrofia progresivă a conurilor.* În concepţia unor autori, boala Stargardt este o formă localizată de distrofie a sistemului fotopic. Sindromul clinic al afecţiunii este interpretat ca un „instantaneu" din dinamica unui proces evolutiv care, debutînd localizat, se poate extinde în fazele tardive pe întreaga suprafaţă retiniană, incluzînd atît componenta fotopică, cît şi cea scotopică. De altfel, probleme dificile de diagnostic diferenţial nu apar decît în perioadele tardive ale celor două afecţiuni.

Sindromul clinic al distrofiei progresive al conurilor poate fi diferenţiat prin : ereditate autozomal dominantă, fotofobie, nistagmus, absenţa petelor flavimaculate, particularitatea curbei de adaptare la întuneric (componenta fotopică modificată) şi în special a ERG (abolirea componentei fotopice).

2. *Retinopatia pigmentară centrală şi pericentrală*

a) Retinopatia pigmentară centrală poate fi confundată cu boala Stargardt, forma centroperiferică. Boala poate fi departajată prin : maculă normală în stadiile de debut, înconjurată uneori de pigment osteoblastic ; scăderea acuităţii vizuale, mai redusă în perioada de debut ; discromatopsia în ax albastru-galben ; ERG şi EOG normale la început, afectate în stadiile tardive ; modificări angiofluorografice caracterizate prin remanieri difuze ale EPR pe întreaga suprafaţă a polului posterior.

b) Retinopatia pigmentară pericentrală aminteşte mai mult de forma clinică tipică a retinopatiei pigmentare. Sindromul clinic o departajează de boala Stargardt.

3. *Maculopatiile retinopatiei pigmentare.* Retinopatia pigmentară poate avea în anumite stadii evolutive modificări maculare (atrofice, chistice), care pot aminti de sindromul distrofic al bolii Stargardt. Totodată, trebuie amintit faptul că boala Stargardt

Fundus flavimaculatus „pur".

Planșa IX

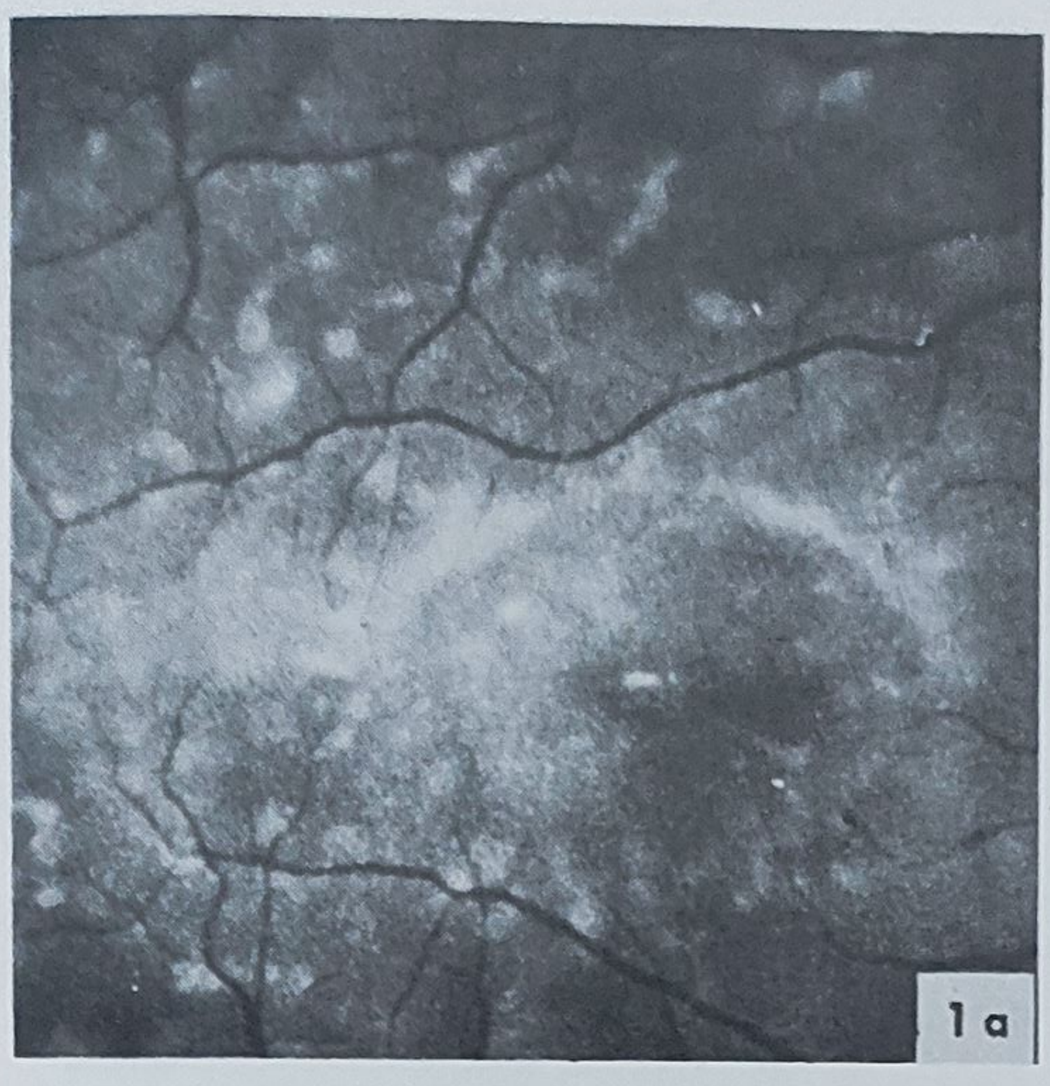

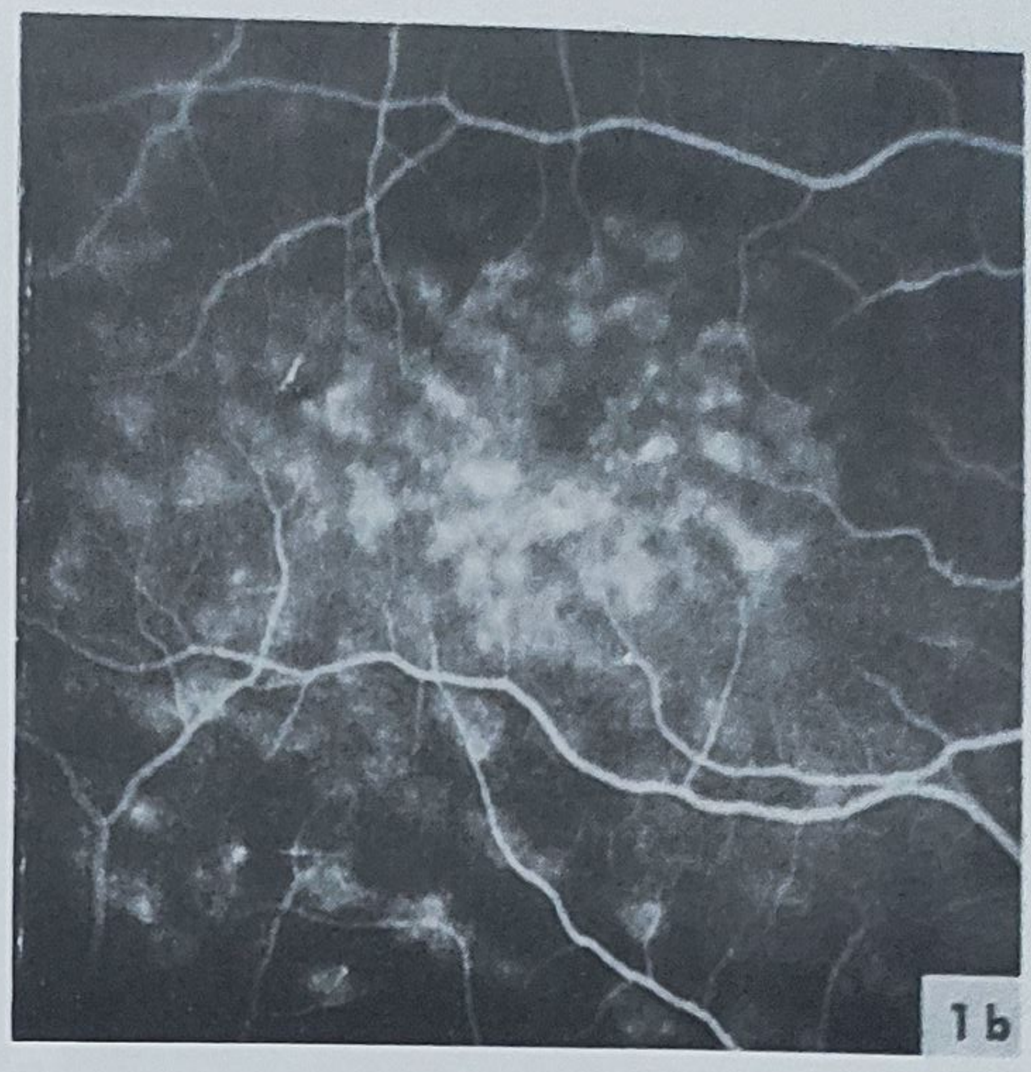

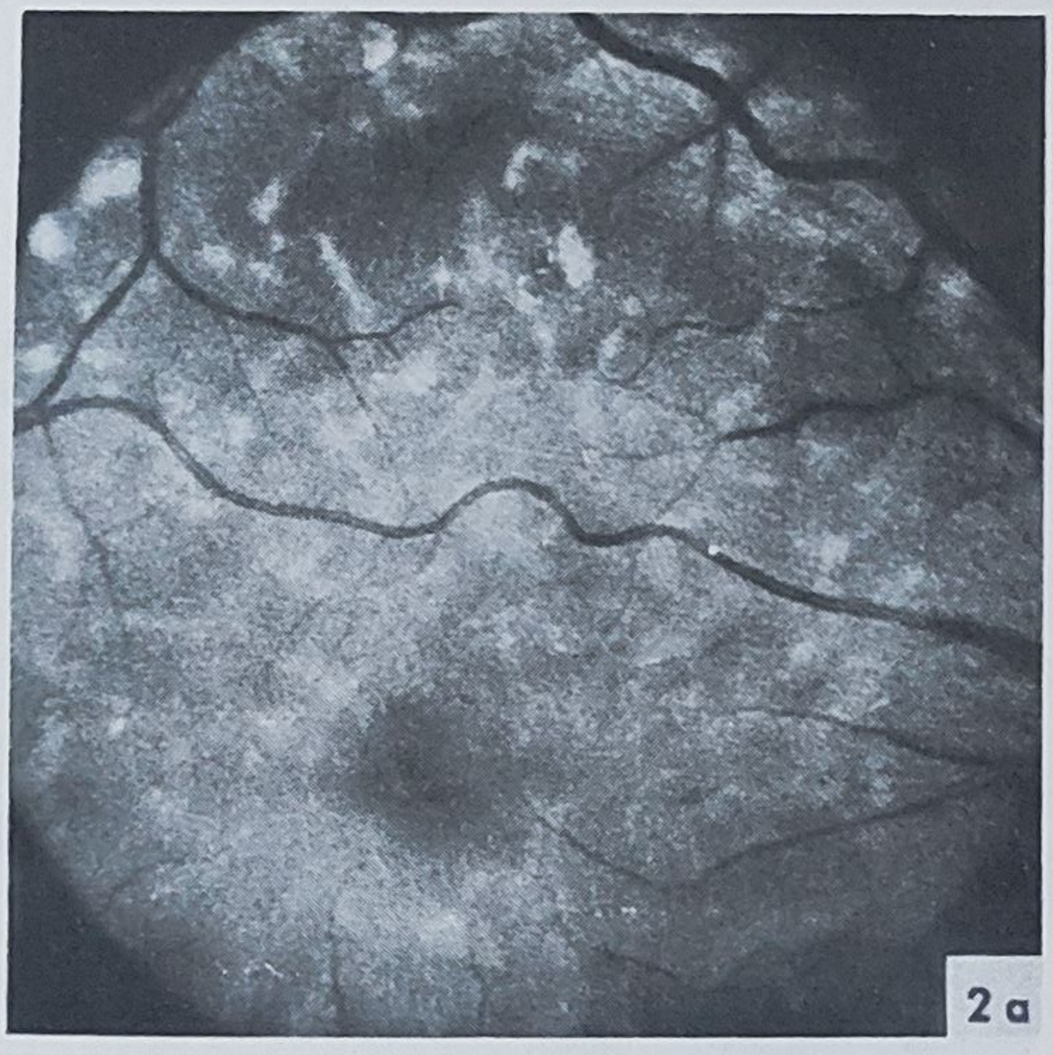

Fig. 1. Leziuni flavimaculate localizate macular.

Fig. 2. Zonă maculară fără leziuni flavimaculate.

Stargardt flavimaculatus centroperiferic.

Planșa X

1a

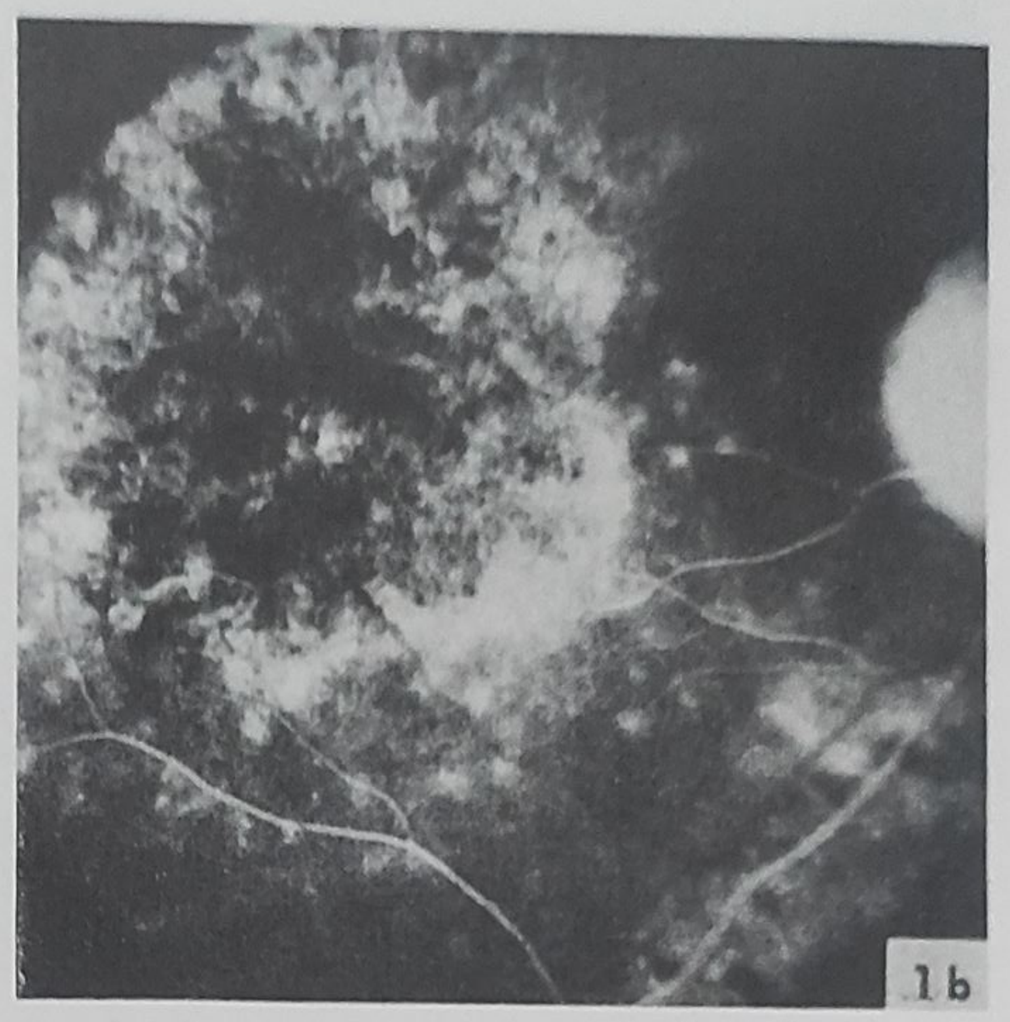

1b

2a

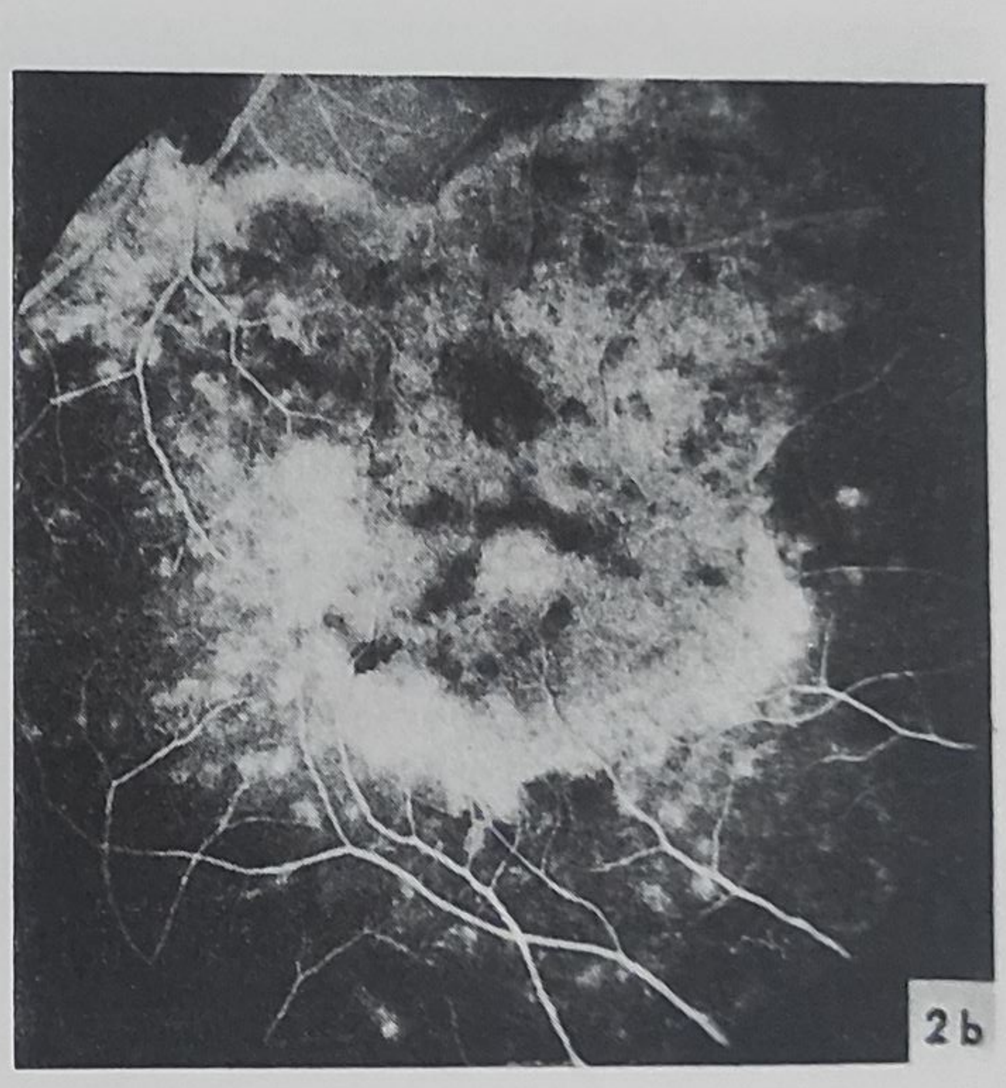

2b

Variante clinice.

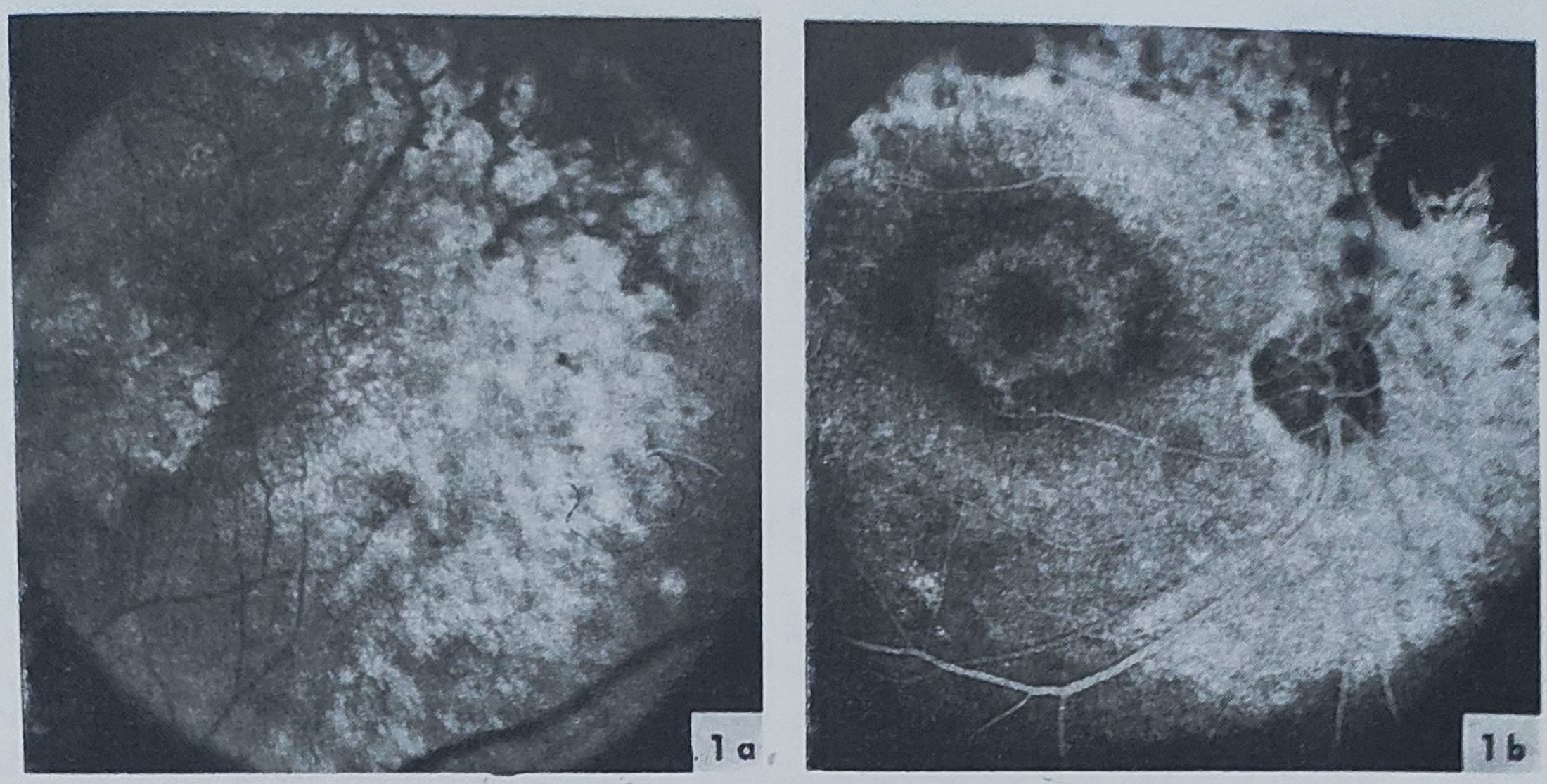

Fig. 1. **Stargardt flavimaculatus asociat cu retinopatie pigmentară.**

Fig. 2. **Stargardt flavimaculatus asociat cu corioretinită cicatriceală.**

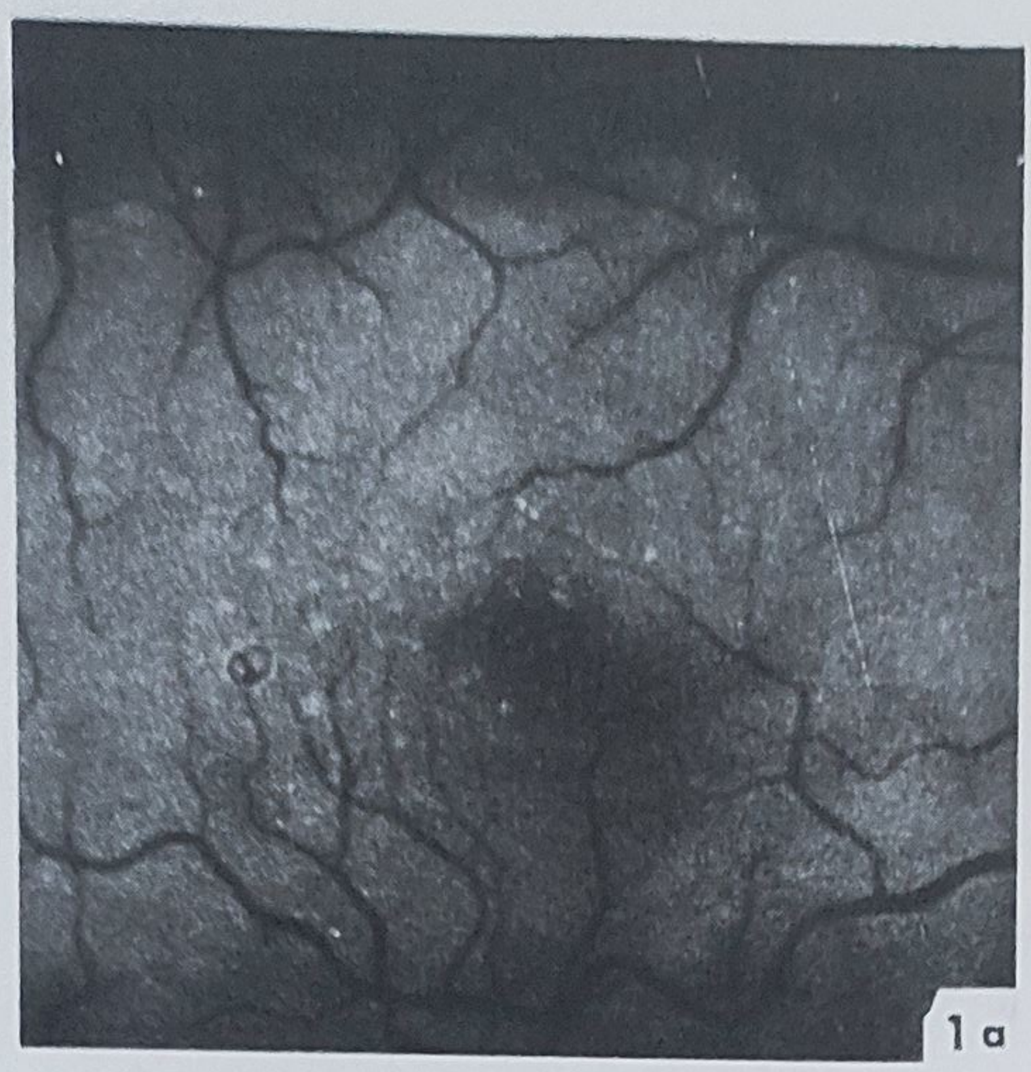
1a

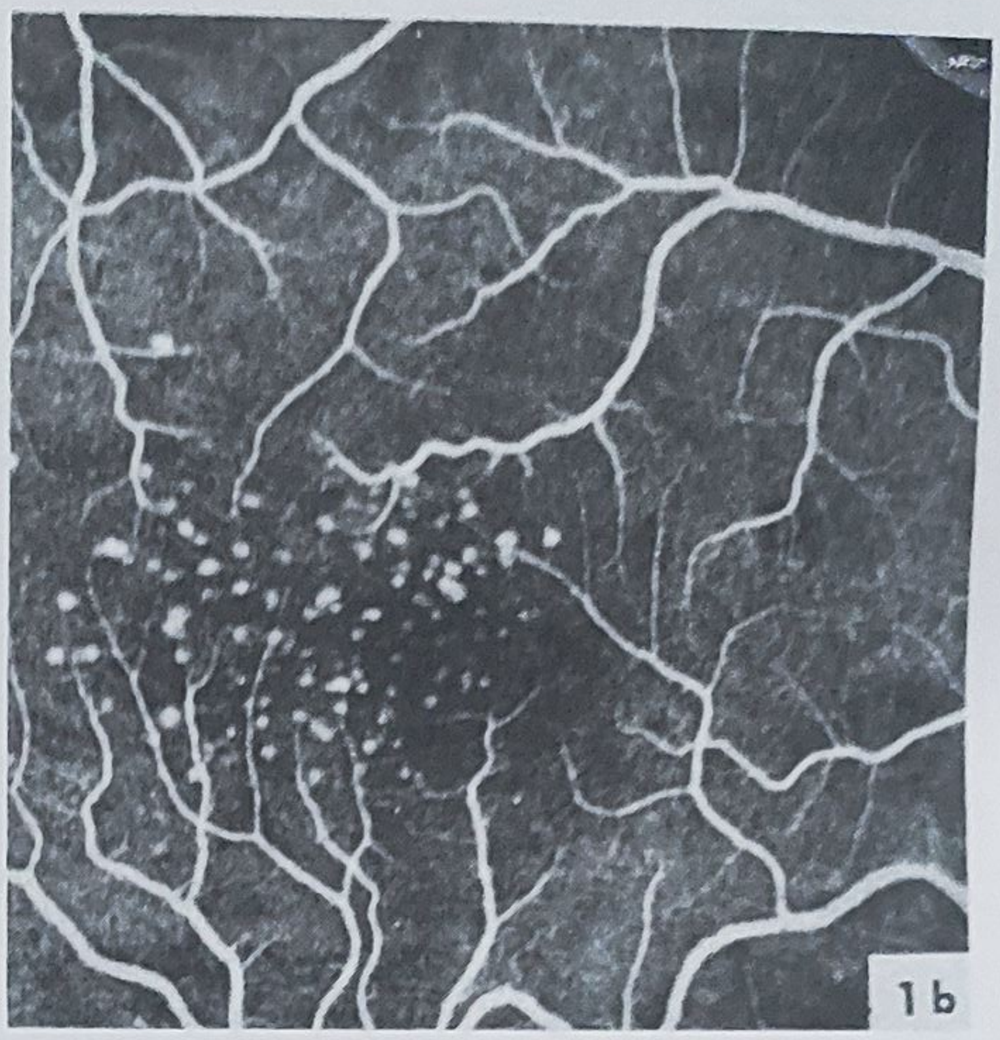
1b

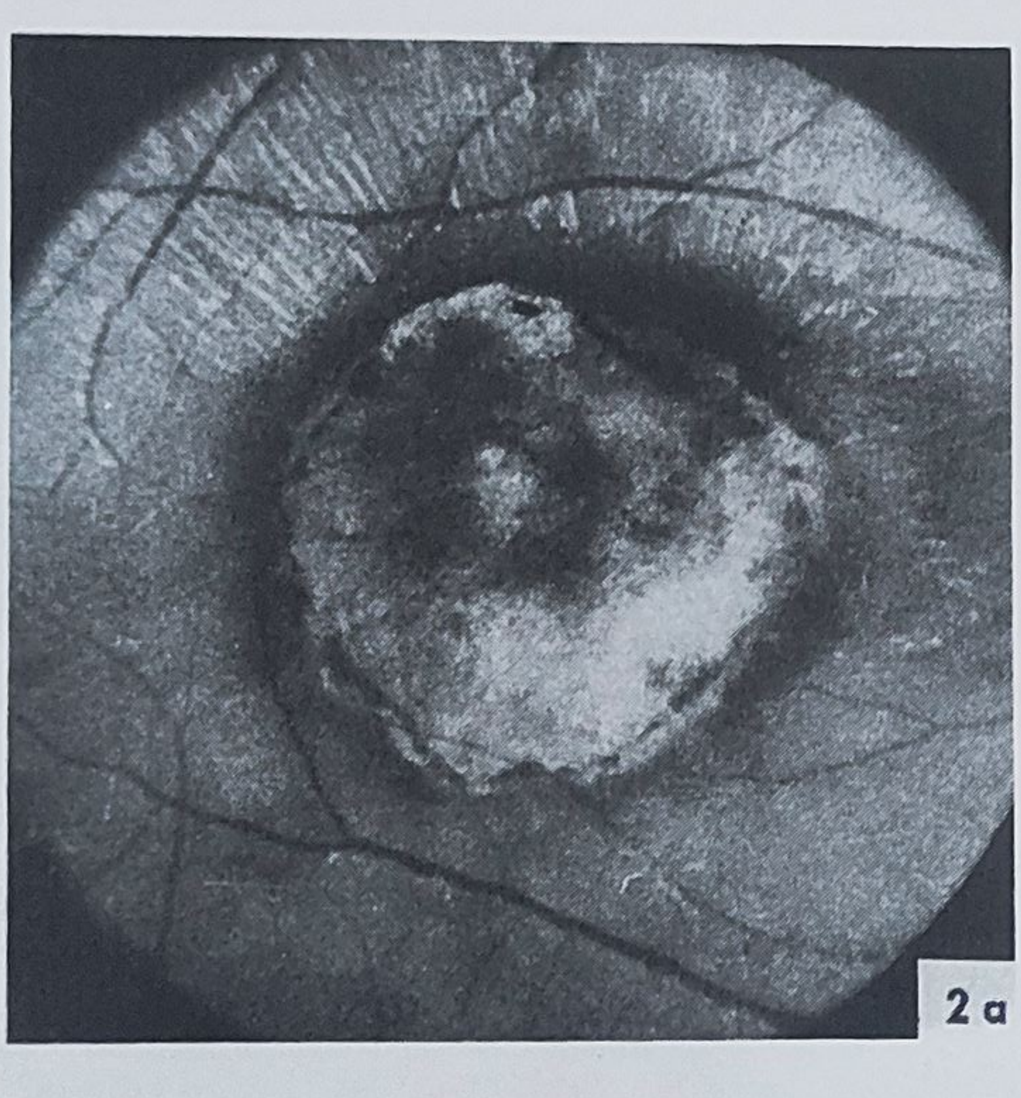
2a

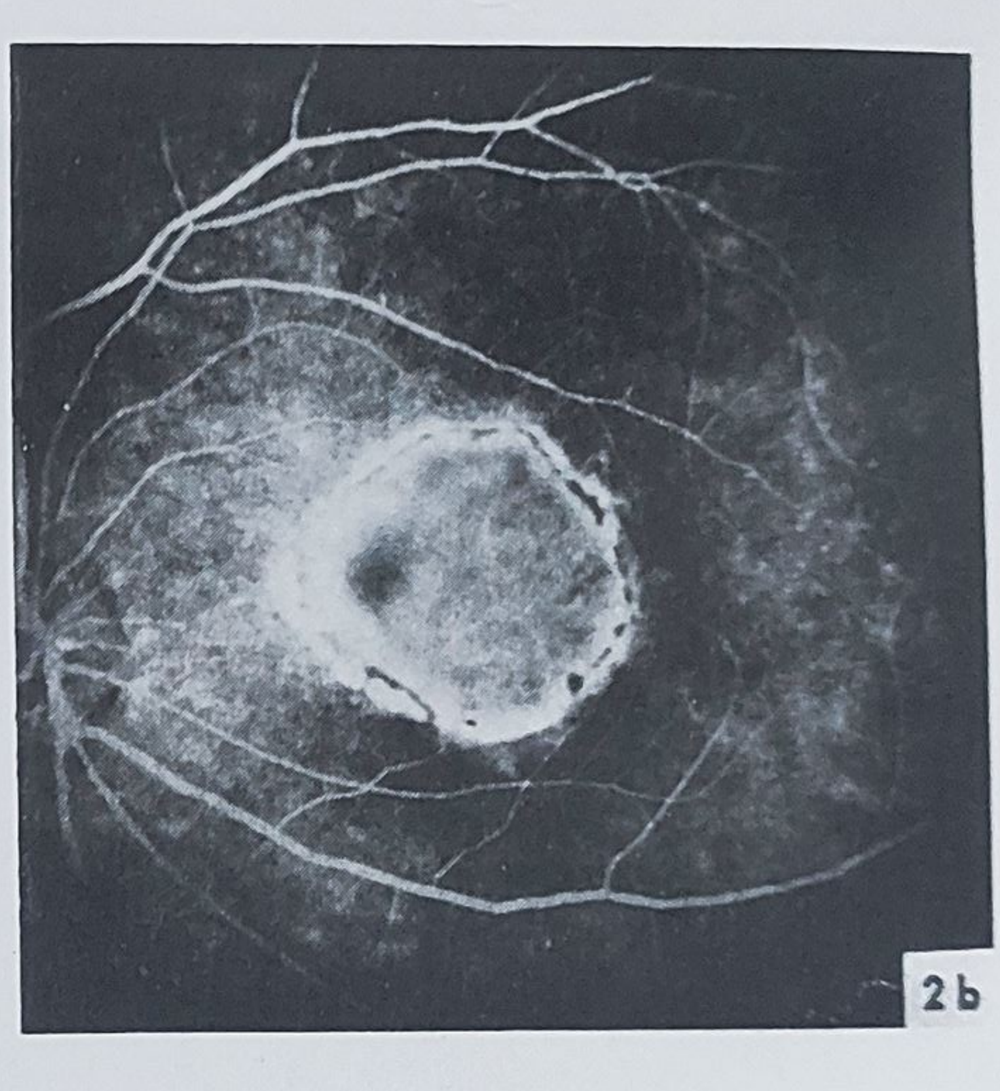
2b

Fig. 1. **Distrofie viteliformă.** Stadiu eruptiv sau relicve ale substanţei viteline.

Fig. 2. **Corioretinită maculară.**

flavimaculatus poate fi asociată cu retinopatia pigmentară.

4. *Distrofia viteliformă.* Sindromul clinic al afecțiunii permite o departajare de boala Stargardt flavimaculatus. Probleme dificile de diagnostic pot fi întîlnite în următoarele situații : distrofia viteliformă în stadiul de evoluție tardivă ; distrofia viteliformă în stadiul de evoluție eruptivă (prin diseminările substanței viteline care pot sugera petele flavimaculate) ; formele de distrofie viteliformă multiple (Planșa XII, fig. 1).

5. *Retinoschizisul juvenil legat de sex.* Boala se caracterizează prin transmitere ereditară legată de cromozomul X, modificări oftalmoscopice particulare (leziuni vitreene și maculare : degenerescență chistică maculară ; pliuri retiniene), ERG cu valori subnormale (Vezi pag. 49).

6. *Distrofiile în rețea,* caracterizate prin remanieri pigmentare maculare, scăderea acuității vizuale, pot prezenta unele dificultăți diagnostice. Modul de transmitere ereditar autozomal dominant și valorile patologice ale EOG tranșează diagnosticul.

7. *Distrofia areolară centrală coroidiană* poate fi diferențiată cu greu de formele de boală Stargardt flavimaculatus aflate în stadii de evoluție tardivă, prin aspectul atrofic caracteristic.

8. *Boala Spielmeyer-Vogt.* Probleme de diagnostic diferențial apar atunci cînd afecțiunea este asociată cu modificări maculare, lipsind însă simptomele neurologice. In boala Spielmeyer-Vogt se constată adesea modificări retiniene periferice, strîmtorări de calibru vascular, decolorarea nervului optic, precum și o ERG și EOG cu valori patologice din studiile de debut ale afecțiunii.

9. *Maculopatiile prin antipaludice de sinteză.* Retinopatia instalată în urma tratamentului prelungit cu clorochină prezintă asemănări cu boala Stargardt în ceea ce privește aspectul angiofluorografic (imagine în „ochi de bou"). Istoricul terapiei medicamentoase, valorile crescute ale clorochinei în sînge și urină și valorile patologice ale ERG și EOG precizează diagnosticul.

10. *Corioretinita maculară cicatricială* secundară unor procese inflamatorii sau infecțioase (Planșa XII, fig. 2).

B. **Modificările extramaculare.** Diagnosticul diferențial al modificărilor extramaculare se referă în primul rînd la leziunile flavimaculate. Acestea trebuie diferențiate de toate cazurile clinice însoțite de „pete galbene" retiniene: procese patologice distrofice sau cîștigate.

1. *Procesele distrofice retiniene* însoțite de pete galbene diseminate la nivelul polului posterior au fost grupate sub denumirea de „sindromul retinei pătate" (Krill și Klien, 1965). Din cadrul acestui sindrom au făcut parte următoarele afecțiuni : drusenul dominant, fundus flavimaculatus, fundus albipunctatus, retinita punctată albescens și boala Kandori. Gruparea acestor afecțiuni într-un sindrom clinic unic nu este justificată, întrucît afecțiunile se deosebesc din punct de vedere clinic. Dacă ne referim numai

la aspectul petelor flavimaculate, constatăm că ele nu sînt rotunde ca în drusen, punctiforme ca în fundus albipunctatus sau mari şi neregulate ca în boala Kandori (Vezi pag. 172).

2. *Procesele retinocoroidiene cîştigate*, care pot fi însoţite de pete galbene diseminate la nivelul polului posterior, sînt reprezentate de mai multe afecţiuni : oxaloza sistemică, cistinoza, deficienţele în vitamina A şi abetalipoproteinemie, pancreatita, nefropatiile ereditare, şi obliterările vasculare coroidiene (Vezi pag. 178).

TRATAMENT

Boala Stargardt flavimaculatus, afecţiune ereditară cu un suport morfofuncţional necunoscut, nu beneficiază în acest moment de un tratament specific. Ca şi în retinopatia pigmentară, au fost elaborate diferite procedee terapeutice (medicamentoase sau chirurgicale), rezultatele lor fiind descurajante (Vezi pag. 152).

În stadiul cunoştinţelor actuale, singurele posibilităţi „terapeutice" sînt reprezentate de următoarele elemente:

– necesitatea unui diagnostic clinic corect, în scopul evitării unei terapii colaterale ineficiente şi costisitoare ;

– prescrierea de aparatură optică adecvată, în scopul remedierii parţiale a tulburărilor sindromului funcţional macular, grav afectat ;

– stabilirea unui prognostic vizual corect, în vederea orientării socioprofesionale ;

– sfaturi genetice corespunzătoare, avînd în vedere particularităţile ereditare diferite : recesive, dominante.

2. DISTROFIA MACULARĂ INELARĂ CONCENTRICĂ BENIGNĂ

Deutman (1974) descrie un nou tip de distrofie maculară în 4 cazuri corelate genetic şi eşalonate pe trei generaţii (fig. 3.5).

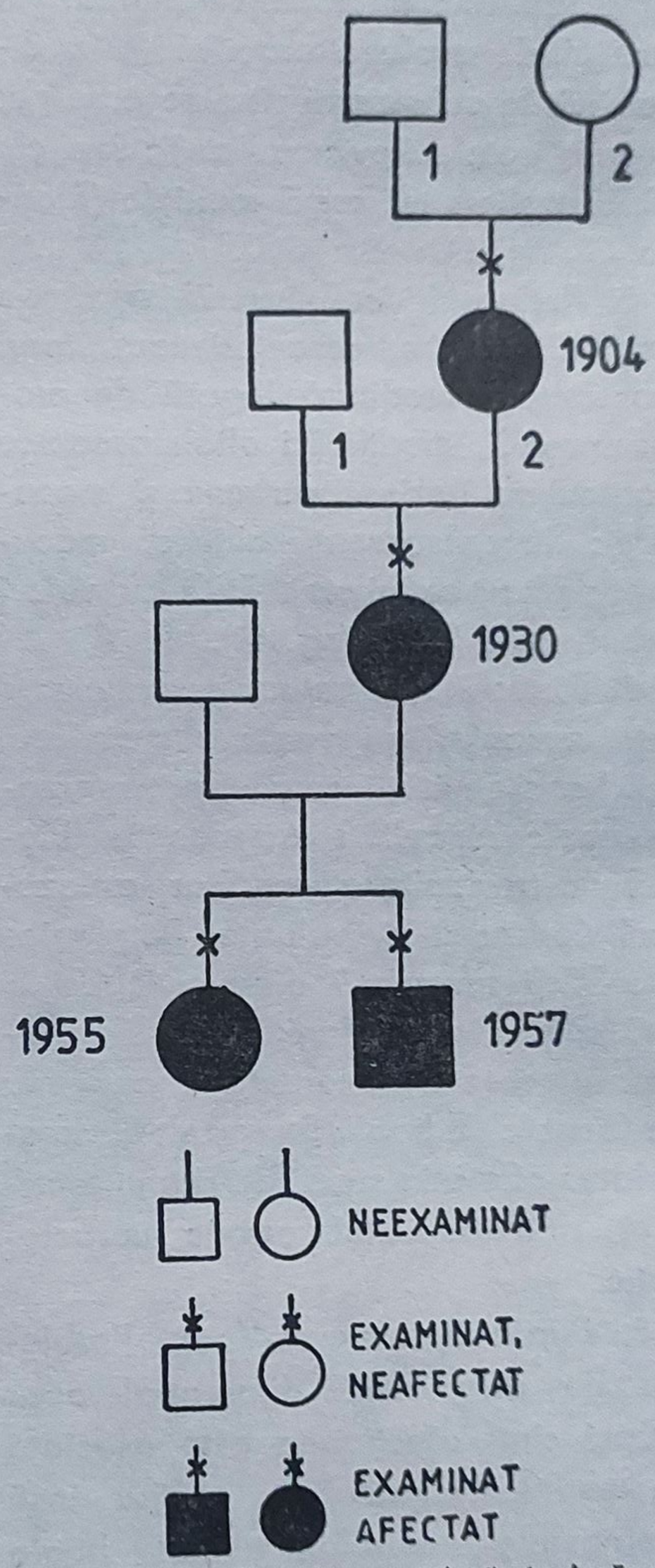

Fig. 3.5. *Distrofie maculară inelară concentrică benignă.* (Deutman, 1974).

Afecţiunea se caracterizează prin unele modificări maculare oftalmoscopice şi angiofluorografice, care sugerează imaginea în „ochi de bou" şi funcţii vizuale normale sau aproximativ normale.

Oftalmoscopie. Toate cele 4 cazuri examinate au prezentat leziuni atrofice pigmentare, inelare, dispuse în jurul maculei. La două din cazuri, vasele retiniene au avut o uşoară strîmtorare de calibru, iar periferic s-au constatat unele remanieri pigmentare.

Angiofluorografic s-au evidenţiat imagini în „ochi de bou". Unele cazuri au prezentat hiperfluorescenţă marmorată, în zona periferică.

Acuitatea vizuală a fost normală la toate cazurile, nesemnalîndu-se nici un fel de acuze subiective.

Cîmpul vizual a fost în concordanţă cu modificările maculare, constatîndu-se o zonă de sensibilitate pericentrală scăzută.

Vederea culorilor a fost normală sau cu uşoare modificări în ax roşu-verde sau albastru-galben.

Adaptometria a fost uşor afectată la 3 cazuri, interesînd ambele componente ale curbei de adaptabilitate la întuneric.

Electroretinograma a prezentat valori variabile : normală, 1 caz ; uşor modificată în sistemul fotopic (reducerea undei *b* fotopice), 1 caz ; valori subnormale la nivelul ambelor sisteme, predominant în cel scotopic, 2 cazuri.

Electrooculograma a fost normală la un caz ; la limita normalului în 2 cazuri ; patologică la un caz (cu severe modificări ERG).

Diagnosticul diferenţial ar trebui efectuat în raport cu toate afecţiunile care prezintă modificări maculare caracterizate oftalmoscopic şi în special angiofluorografic prin aspectul în „ochi de bou" : retinopatia clorochinică, distrofia progresivă a sistemului fotopic, boala Stargardt flavimaculatus, degenerescenţa maculară chistoidă dominantă şi boala Spielmeyer-Vogt.

Deşi Deutman considera afecţiunea o nouă entitate clinică, sindromul clinic prezintă, totuşi, suficiente argumente pentru a o încadra ca formă clinică de distrofie a sistemului fotopic : imagine maculară „in ochi de bou", discromatopsie în ax roşu-verde, afectarea parţială a componentei fotopice a ERG.

3. DISTROFIA MACULARĂ FENESTRATĂ

O'Donnell şi Welch (1979) descriu într-o familie un număr de 5 cazuri eşalonate pe trei generaţii succesive, caracterizate printr-o modificare maculară particulară (reflex macular strălucitor, pătat cu puncte roşii) şi funcţii vizuale uşor afectate în stadiile de evoluţie tardivă. Datorită aspectului oftalmoscopic, autorii au denumit afecţiunea „distrofie maculară fenestrată strălucitoare" (fenestrated sheen macular dystrophy).

Ulterior, Slagsvold (1981) descrie trei cazuri noi (tatăl şi două fiice), iar Daily şi col. (1984) cinci cazuri familiale eşalonate pe două generaţii.

Ereditatea este autozomal dominantă (fig. 3.6).

Oftalmoscopie. În perioada inițială se constată o zonă strălucitoare localizată macular, cu reflex verde-galben

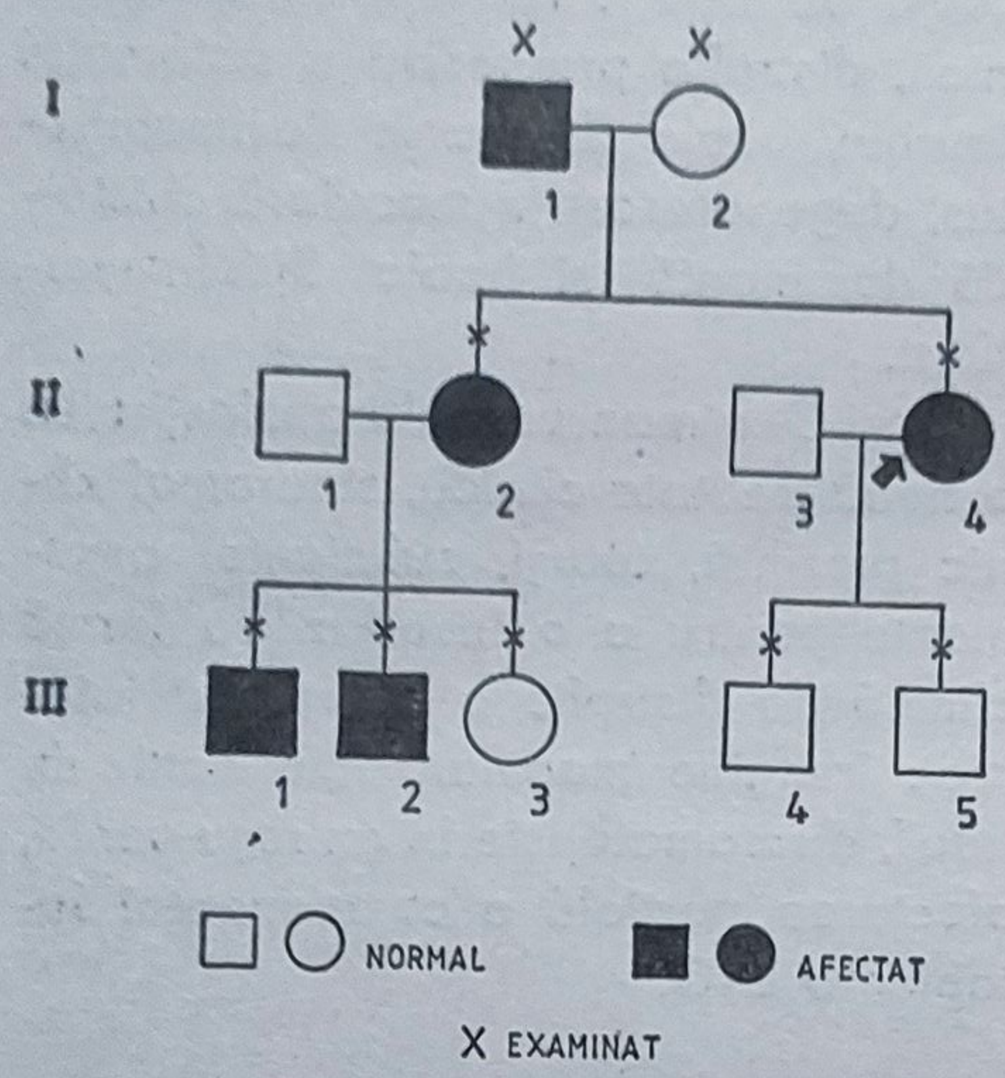

Fig. 3.6. *Distrofie maculară fenestrată.* (O'Donnel și Welch, 1979).

pe o suprafață de 1 DP. La suprafața acestei zone se observă unele puncte neregulate roșii, mai accentuate în aneritru, și care biomicroscopic sugerează aspectul unor găuri (Planșa XIII a, fig. 1).

În stadiile de evoluție ulterioară are loc o remaniere pigmentară, care duce în final la un placard de atrofie retiniană, amintind de imaginea în „ochi de bou". Totodată, în această perioadă, punctele fenestrate dispar.

Angiofluorografie. În faza de debut nu se constată modificări angiofluorografice. În stadiul intermediar se observă efecte de fereastră punctiforme, un placard de atrof'e a EPR care permite vizibilitatea desenului vascular coroidian (Planșa XIII a, fig. 1).

Sindromul funcțional se modifică în funcție de vîrstă. Acuitatea vizuală normală. Cîmpul vizual modificat în stadiile tardive. Simțul cromatic : discromatopsie ușoară în ax roșu-verde (în perioada inițială), discromatopsie în ax verde-roșu, de intensitate moderată (în stadiile tardive). ERG și EOG normale în stadiul de debut, și ușoară reducere a amplitudinii fotopice a ERG în stadiile tardive.

Suportul morfologic al acestor modificări nu este precizat. O'Donnell și Welch (1979) fixează locul probabil al leziunilor la nivelul stratului plexiform extern sau în profunzimea lui. Modificările par a fi dependente de pigmentul luteinic de la nivelul maculei normale. În stadiile tardive se pare că sînt afectate retina neurosenzitivă și EPR.

Diagnosticul diferențial include unele forme clinice de distrofie a sistemului fotopic sau de distrofie corioretiniană : boala Stargardt flavimaculatus, distrofia generalizată a sistemului fotopic, distrofia maculară inelară concentrică benignă, distrofia coroidiană areolară centrală. O'Donnell și Welch (1979) consideră că nu este exclus ca formele clinice să constituie împreună cu distrofia maculară fenestrată expresii variabile ale aceleiași gene patologice. Pe de altă parte, acestea ar putea fi allele în același locus genetic.

Noi am inclus, pe baza modificărilor sindromului funcțional (afectarea fotopică a ERG și discromatopsie în ax roșu-verde), distrofia maculară fenestrată în categoria distrofiilor progresive și centrale ale sistemului fo-

topic. După ce vor fi publicate cazuri noi și vor fi efectuate studii histopatologice și histochimice, vom putea ști exact cauza și încadrarea nosologică a afecțiunii.

4. DISTROFIA GENERALIZATĂ A SISTEMULUI FOTOPIC

Goodmann și col. (1963) adoptă termenul de „degenerescență progresivă a conurilor" pentru o afecțiune caracterizată prin scăderea acuității vizuale, discromatopsie și lezarea fotopică a ERG.

Afecțiunea a fost descrisă în literatură sub denumiri diferite, existînd, la un moment dat, o oarecare confuzie terminologică : distrofia progresivă a conurilor (Deutman, 1971), degenerescența progresivă a sistemului fotopic (Babel și Stangos, 1973), disfuncția progresivă generalizată a conurilor (François și col., 1974), distrofia conurilor cu ereditate dominantă (Pearlman și col., 1974). Probabil că denumirile corespund aceleiași afecțiuni clinice, pentru care noi am adoptat denumirea de „distrofie generalizată a sistemului fotopic".

Frecvența afecțiunii este rară, numărul cazurilor publicate fiind greu de apreciat. Dintre lucrările publicate mai recent, amintim următoarele : Fishman, 1976 ; Jaeger și col., 1979 ; Pinckers și Timmerman, 1981 ; Pinckers și col., 1982 ; Gouras și col., 1983.

ETIOLOGIE

Vîrstă. Debutul afecțiunii corespunde decadei a doua de viață, cu limite extreme cuprinse între 6 și 50 de ani.

Sex. Nu au fost observate diferențe de îmbolnăvire între cele două sexe.

Ereditate. Afecțiunea se transmite în mod autozomal dominant. In cazuri rare se constată o transmitere ereditară recesivă și una legată de cromozomul X. Pinckers și Timmerman (1981) descriu o familie cu distrofie progresivă a conurilor, cu o distribuție particulară de îmbolnăvire a sexelor (fig. 3.7). La un număr de 6 frați, din 12 examinați, autorii constată miopie severă și scăderea acuității vizuale. Două surori nu au prezentat modificări fotopice ale ERG sau modificări ale vederii colorate. În schimb, patru frați au avut simptome specifice disfuncții sistemului fotopic. Autorii nu exclud o transmitere ereditară legată de cromozomul X.

Într-o lucrare ulterioară, Pinckers și col. (1981) comunică o familie în care modul de transmitere legat de cromozomul X este evident.

SEMIOLOGIE CLINICĂ

Dacă în primele lucrări, particularitățile clinice ale cazurilor erau bine conturate, delimitînd net un sindrom al distrofiei conurilor, ulterior, datorită sofisticării metodelor de investigație clinică, aspectul sindromului clinic s-a diversificat. În prezent, sindromul clinic al afecțiunii este considerat ca un „instantaneu" dintr-un proces evolutiv. Astfel, este subliniat faptul că afecțiunea poate debuta sub forma unei distrofii localizate macular sau periferic care ulterior poate evolua spre o distrofie generalizată a conuri-

Fig. 3.7. *Distrofia conurilor într-o familie cu ereditate legată de sex.* (Pinckers și col., 1981).

lor, cuprinzînd în final şi o parte din componenta scotopică.

Oftalmoscopie. Perioada de debut a afecţiunii şi unele cazuri clinice nu au modificări oftalmoscopice. Perioada de stare prezintă următoarele modificări :

a. Leziuni în „ochi de bou", aspect caracteristic şi altor forme de distrofie retiniană.

b. Remanieri pigmentare difuze, localizate în regiunea maculară, precum şi de-a lungul braţelor venoase retiniene principale. În unele cazuri se constată zone de atrofie a EPR şi a vaselor coroidiene, similare celor din atrofia girată.

c. Decolorarea papilei nervului optic, strîmtorări de calibru vascular şi remanieri pigmentare periferice (în unele cazuri).

Angiofluorografie. Metoda evidenţiază în mod pregnant leziunea maculară în „ochi de bou" cît şi remanierile pigmentare de la nivelul stratului EPR (Planşa XIII a, fig. 2).

Acuitatea vizuală. Scăderea acuităţii vizuale se instalează precoce ajungînd la valori reduse la persoane relativ tinere. În unele cazuri cu debut periferic şi cu mod de transmitere legat de cromozomul X, evoluţia este benignă.

Majoritatea bolnavilor acuză frecvent fotofobie, purtînd ochelari de soare. Nistagmusul constituie, de asemenea, o asociere frecventă.

Cîmpul vizual este normal periferic, iar central prezintă un scotom parţial cu localizări diferite.

Vederea culorilor. În majoritatea cazurilor se constată o discromatopsie roşu-verde (tip I), fără ax precizat. În stadiile incipiente pot fi întîlnite o tritanomalie sau o discromatopsie roşu-verde. În stadiile finale, procesul evoluează prin scotopizare spre acromatopsie totală. Unii autori corelează apariţia modificărilor vederii culorilor în funcţie de scăderea acuităţii vizuale.

Adaptometria. Curba conurilor poate avea un platou ridicat, mai scurt decît normal, sau chiar absent, cu scăderea rapidă a pragului final.

Curba bastonaşelor este în general normală sau uşor modificată, chiar în stadiile avansate cu modificări accentuate ale ERG.

Electroretinograma prezintă afectarea componentei fotopice şi integritatea celei scotopice. Componenta fotopică prezintă următoarele modificări : creşterea perioadei de latenţă, absenţa potenţialelor oscilatorii, răspuns abolit sau diminuat în stimuli roşii, scăderea frecvenţei critice de fuziune. Traseul ERG este asemănător cu cel din acromatopsie — care în absenţa componentei fotopice este congenitală. În distrofia conurilor, dimpotrivă, există o evoluţie în dinamica modificărilor : uşor răspuns fotopic în perioada de debut, abolirea răspunsului în fazele ulterioare. ERG nu este identică la cei doi ochi.

Componenta scotopică este în general nemodificată. În stadiile de evoluţie tardivă ea poate fi modificată datorită implicării bastonaşelor în procesul patologic.

Gouras şi col. (1983) publică două cazuri cu distrofie a sistemului fotopic şi nictalopie, la care consemnează

electroretinografic, alături de leziunile sistemului fotopic, răspunsuri supranormale ale bastonaşelor (> 10 000 μV) la stimuli luminoşi supraliminali. Autorii presupun că este vorba de un defect genetic care lezează în mod diferit integritatea celor două sisteme fotoreceptoare, sisteme care ar putea avea mecanisme moleculare diferite. Aceşti autori consideră că în procesul patologic intervine o deficienţă enzimatică retiniană legată de fosfodiesteraza nucleotidică ciclică.

Electrooculograma. Valoarea raportului Arden este normală în perioada de debut şi subnormală sau patologică în fazele finale. Explicaţia privind valorile patologice ale EOG este controversată : leziuni la nivelul conurilor şi bastonaşelor, modificări la nivelul EPR.

Afecţiuni asociate. Miopia a fost semnalată în asociere cu distrofia progresivă a sistemului fotopic, în unele cazuri familiale, cu mod de transmitere legat de cromozomul X (Pinckers şi col., 1981). Uneori a fost semnalată o asociere cu ataxia cerebeloasă tip Pierre-Marie.

ANATOMIE PATOLOGICĂ

Nu sînt comunicate date histopatologice privind cazuri de distrofie progresivă a sistemului fotopic aflate în fazele de debut.

PATOGENIE

Nu este elucidată. Rolul unor tulburări enzimatice la nivelul conurilor nu este exclus. Un interes deosebit prezintă lucrarea lui Gouras şi col. (1983), care acordă un rol deosebit GMP ciclice. S-a constatat experimental că o creştere a GMP ciclice la nivelul fotoreceptorilor (prin inhibiţia fosfodiesterazei) produce o degenerescenţă retiniană in vitro. Pe de altă parte, în anumite boli genetice s-a evidenţiat o creştere a GMP ciclice. Autorii consideră că în cazurile publicate nu este exclusă creşterea GMP ciclice datorită unei insuficienţe a fosfodiesterazei. Modul diferit de afectare a celor două sisteme fotoreceptoare ar putea fi explicat prin unele reacţii nucleare separate la conuri şi bastonaşe.

DIAGNOSTICUL DIFERENŢIAL

1. *Acromatopsia congenitală.* Afecţiunea pune problema de diagnostic diferenţial, întrucît disfuncţia sistemului fotopic este similară cu cea din distrofia progresivă a conurilor aflată într-o fază de evoluţie avansată. În acromatopsia congenitală, modificările datează de la naştere şi au un caracter staţionar. Fundul de ochi este normal.

2. *Boala Stargardt flavimaculatus.* În concepţia unor autori, distrofia progresivă a sistemului fotopic reprezintă o formă clinică a bolii Stargardt (François şi M. Bonnet, 1976). Noi considerăm că sindromul clinic al distrofiei progresive a sistemului fotopic nu poate fi suprapus bolii Stargardt, chiar dacă în fazele finale de evoluţie ambele afecţiuni pot avea un sindrom clinic aproximativ identic (Vezi pag. 110).

3. *Retinopatia pigmentară centrală,* care după François şi Bonnet (1976) aminteşte de boala Stargardt centroperiferică, poate fi diferenţiată prin sindromul clinic diferit (Vezi pag. 158).

4. *Retinopatia medicamentoasă.* Retinopatia secundară derivatelor de clorochină şi fenotiazină poate creea unele confuzii diagnostice, cu deosebire prin aspectul caracteristic în „ochi de bou". Afecţiunea se diferenţiază prin modificarea ERG (lezarea sistemului fotopic şi scotopic), EOG patologică şi adaptometrie normală.

5. DISTROFIILE PERIFERICE ALE SISTEMULUI FOTOPIC

Afecţiunile se caracterizează prin lezarea componentei fotopice a ERG şi valorile normale ale vederii culorilor. Aspectul clinic constituie rezultatul integrităţii retinei centrale şi existenţei unor leziuni la nivelul conurilor periferice.

După Pinckers (1979), boala conurilor periferice reprezintă o etapă clinică de durată relativ scurtă, întrucît afecţiunea se manifestă după o perioadă de timp fie ca o boală generalizată a conurilor, fie ca o distrofie a conurilor şi bastonaşelor. Autorul menţionează în acest sens două forme clinice : „olicocone trichromacy" (Lith, 1973) şi boala conurilor periferice (Pinckers şi Deutman, 1977).

Am avut ocazia să studiem o familie cu distrofia conurilor periferice, caracterizată prin lezarea fotopică a ERG şi discriminarea cromatică normală. Urmărind evoluţia clinică a acestei afecţiuni pe lungi perioade de timp, nu am constatat vreo „generalizare" a procesului patologic. Afecţiunea a fost denumită „distrofia benignă a sistemului fotopic".

DISTROFIA BENINGĂ A SISTEMULUI FOTOPIC

Examinînd o familie formată din 13 membri, dispuşi în patru generaţii, am constatat la un număr de 7 cazuri o disfuncţie a sistemului fotopic caracterizată prin modificarea fotopică a ERG şi un sindrom funcţional macular normal (Munteanu, 1979).

Modul de transmitere al afecţiunii este autozomal dominant, boala întîlnindu-se la toate generaţiile examinate şi cu implicarea ambelor sexe (5 bărbaţi şi 2 femei), (fig. 3.8).

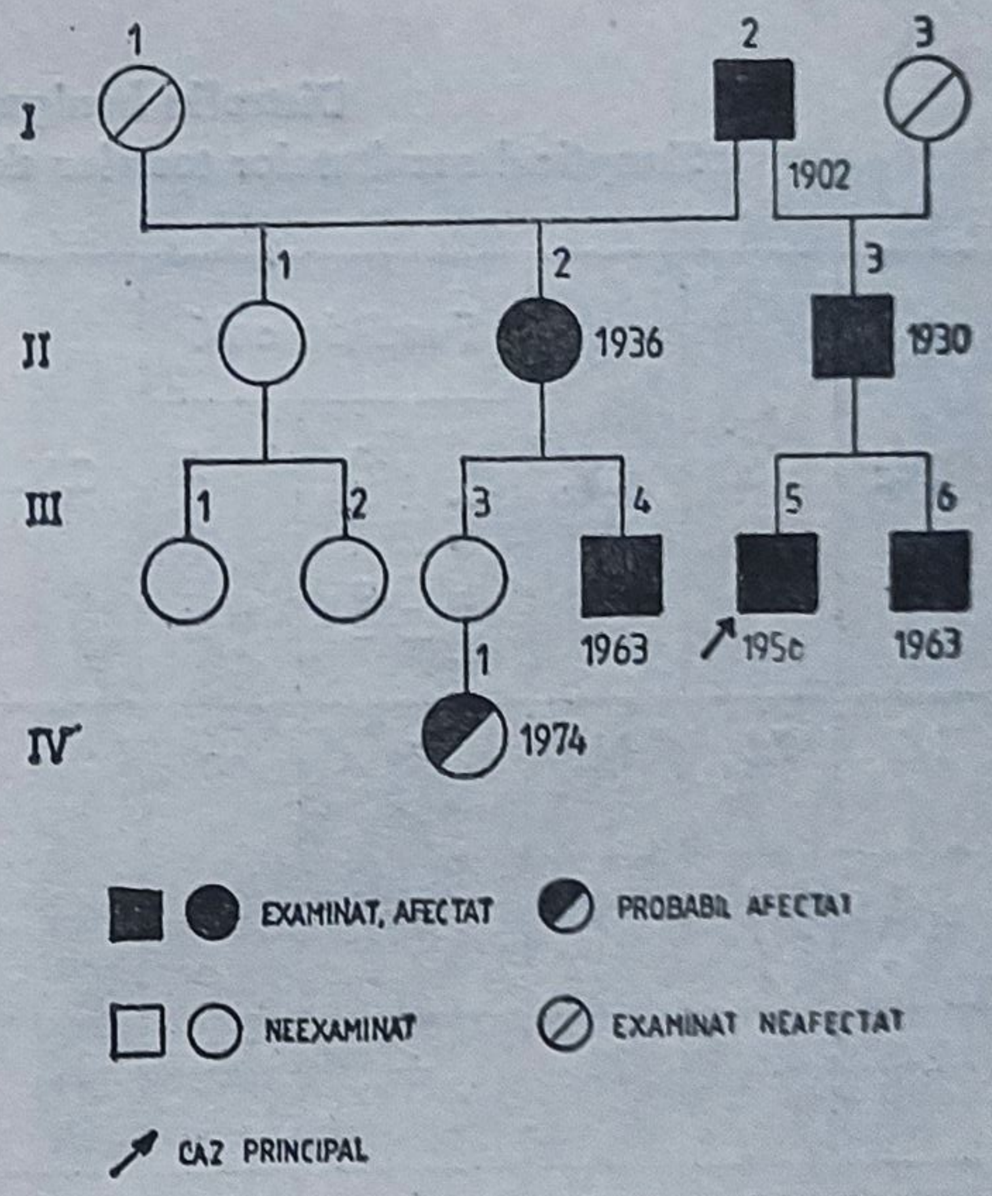

Fig. 3.8. *Distrofia benignă a sistemului fotopic.* (Munteanu, 1979).

Sindromul clinic. Oftalmoscopic s-a consemnat la toate cazurile (cu o uşoară accentuare la cazurile mai în vîrstă) diminuarea reflexului foveolar, uşoară dispersie pigmentară maculară, traiect ne-

regulat al vaselor retiniene în zona maculară și paramaculară.

– **Angiofluorografia** evidențiază rarefierea EPR caracterizate printr-un aspect de fluorescență marmorat și mai vizibilă în faza arteriovenoasă și în sectorul retinian mijlociu (Planșa XIII b).

– **Acuitatea vizuală** a fost normală la toate cazurile. Un sinoptic al rezultatelor testelor de investigație este dat în tabelul 3.4.

– **Cîmpul vizual** central și periferic și *vederea culorilor* nu au fost modificate.

– **Adaptabilitatea** simțului luminos la întuneric a evidențiat, în toate cazurile, afectarea componentei fotopice și un aspect normal al componentei scotopice și al pragului terminal scotopic. Cazul II-3 a prezentat o ușoară coborîre a platoului scotopic terminal (adaptometru ADM).

– **Electroretinograma** a avut în toate cazurile modificări caracteristice unui deficit de sistem fotopic. Cazurile III-4 și III-5 au prezentat reducerea funcției fotopice cu 40%. Unda a se caracterizează prin prelungirea perioadei de latență și modificarea pan-

Tabelul 3.4.

Distrofia benignă a sistemului fotopic
Sinopticul rezultatelor testelor de investigație clinică (Munteanu, 1979)

Caz	Vîrstă ani	A.V.	Fund de ochi		C.V.	S.C.	Adaptometrie		E.R.G.		EOG 100 %	Angiofluorografie
			Pigment în reg. maculară	Vase tortuoase			Fotopică	Scotopică	Fotopică	Scotopică		Hiperfluorescență
I-2	74	N	+	+	N	N	P	N	P	N	174 170	–
II-2	40	N	+	+	N	N	P	N	P	N	180 175	+
II-3	46	N	+	+	N	N	P	N	P	N	155 165	+
III-4	13	N	+	+	N	N	P	N	P	N	175 175	+
III-5	20	N	+	+	N	N	P	N	P	N	185 180	+
III-6	13	N	+	+	N	N	P	N	+	N	211 190	–
IV-1	2	–	+	+	–	–	–	–	–	–	–	–

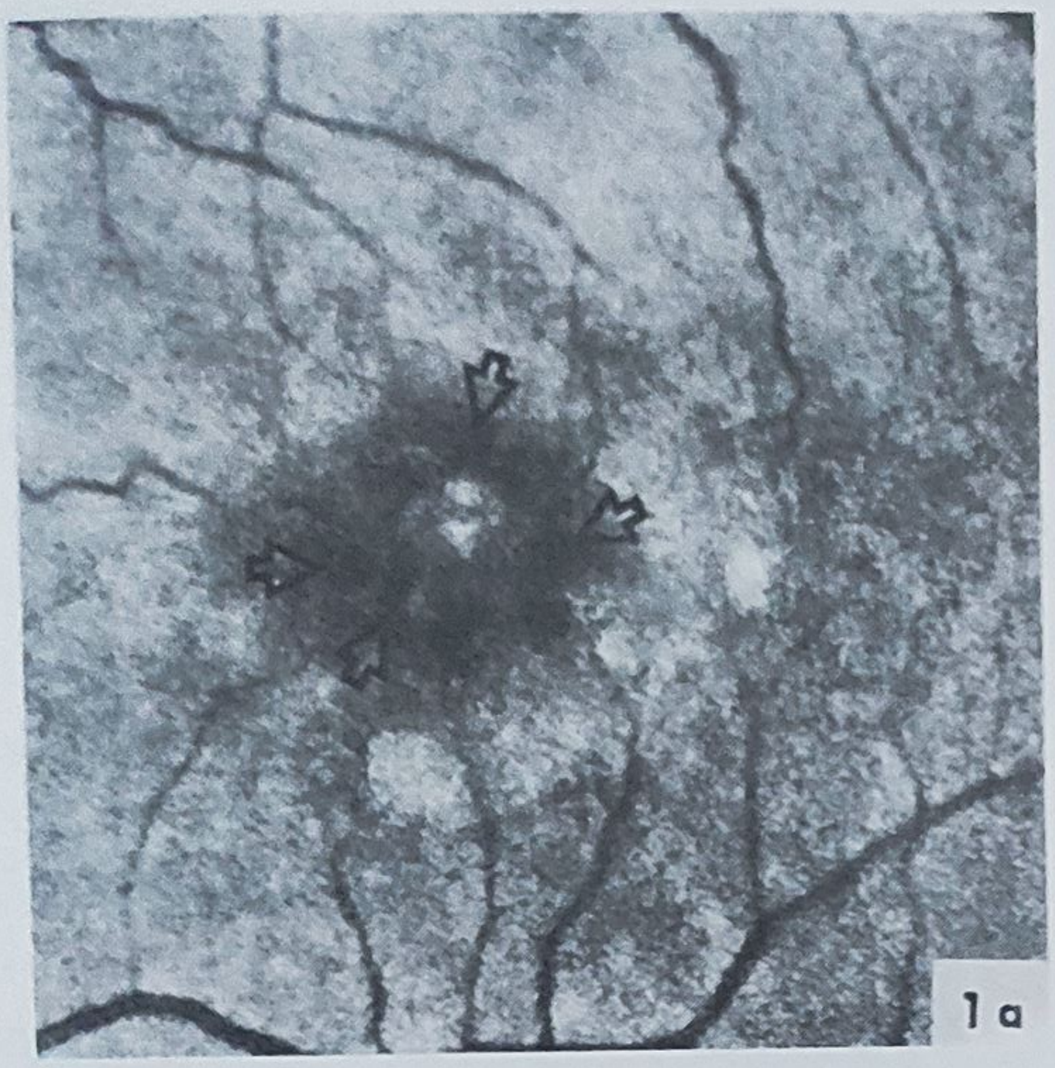
1a

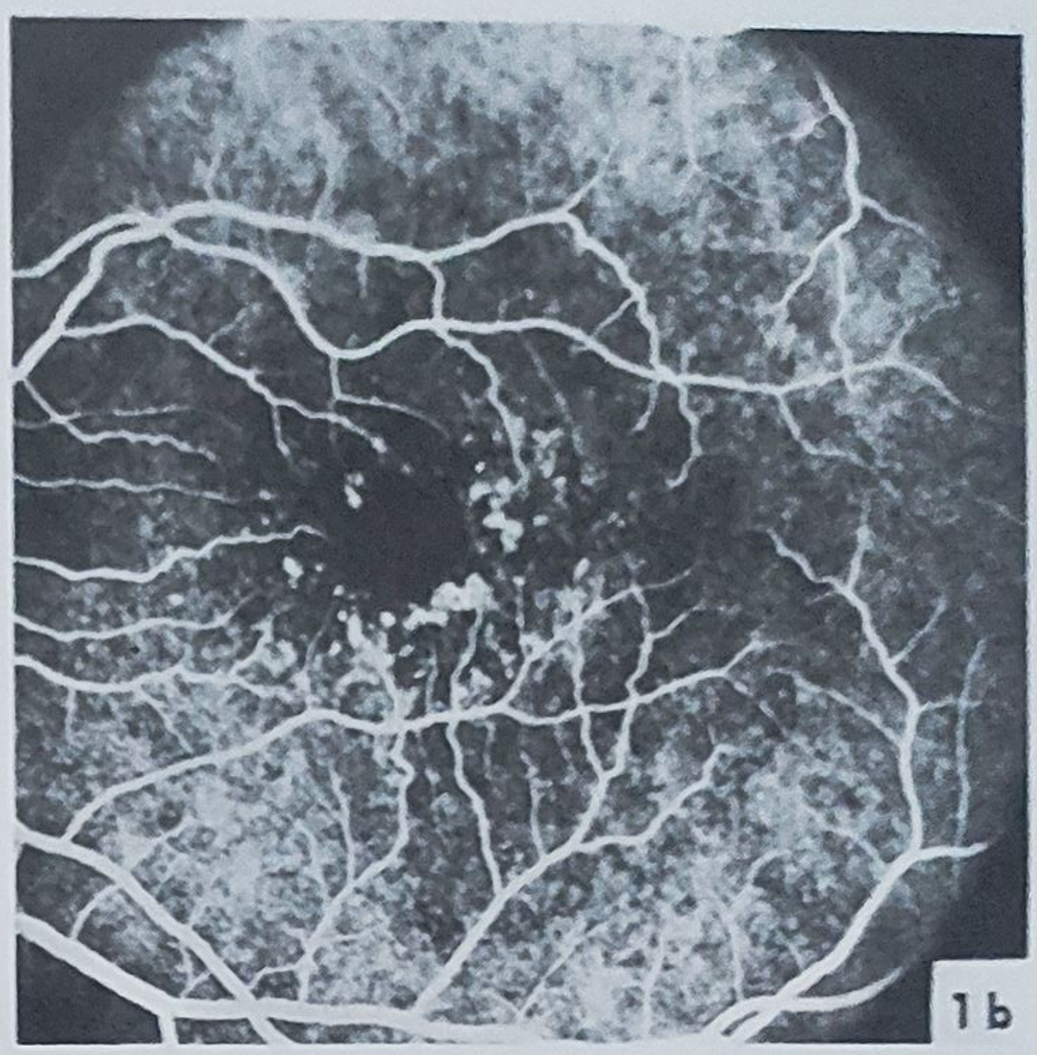
1b

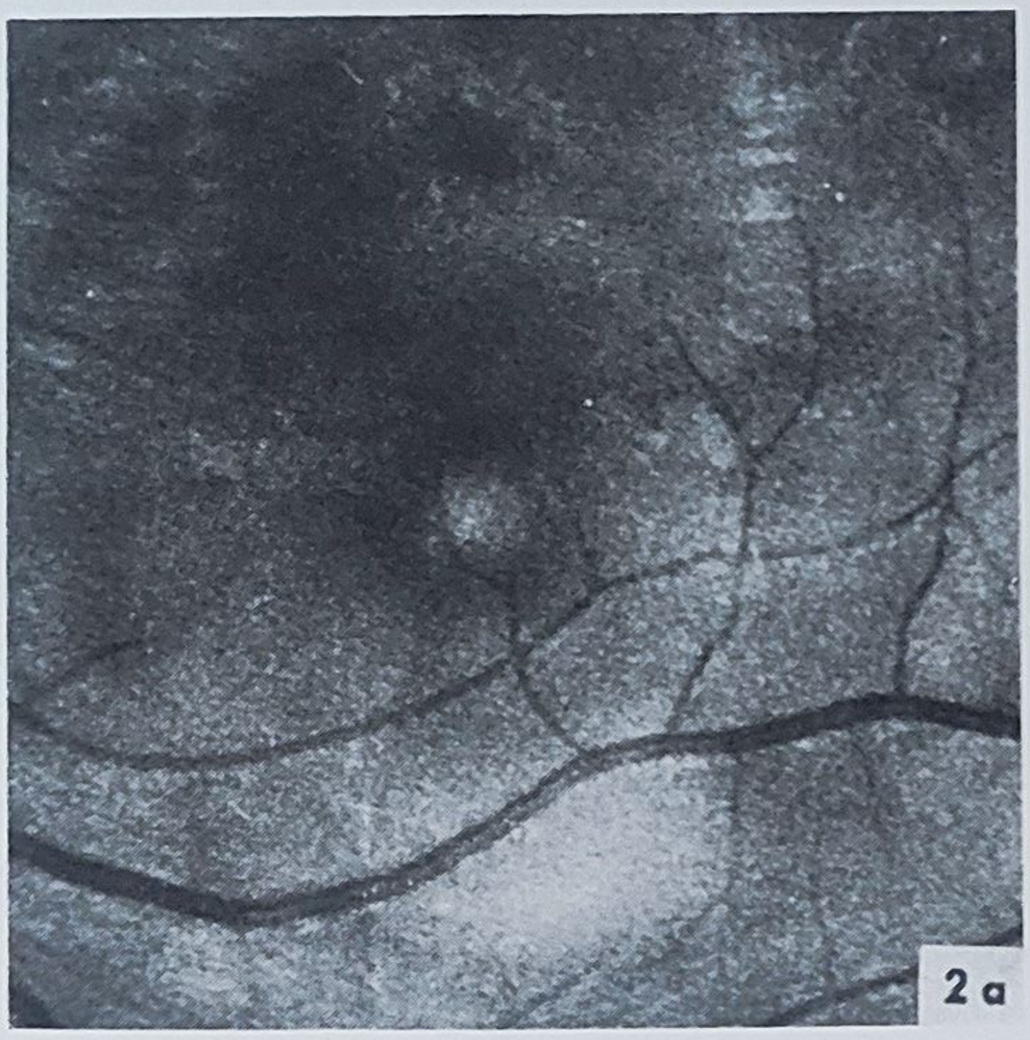
2a

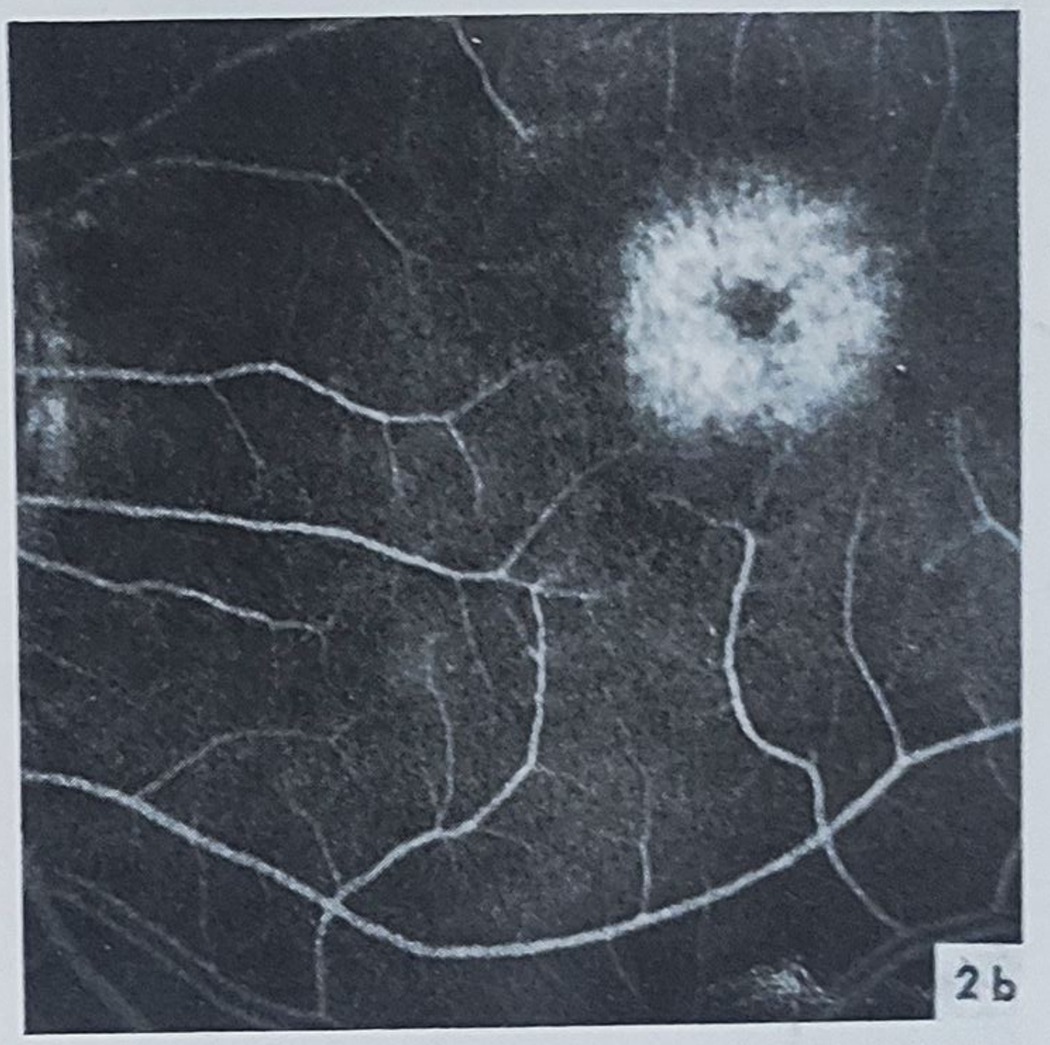
2b

Fig. 1. **Distrofie maculară fenestrată.** (O'Donnel și Welch, 1979).

Fig. 2. **Distrofie generalizată a sistemului fotopic.** Imagine „în ochi de bou".

Distrofia benignă a sistemului fotopic.

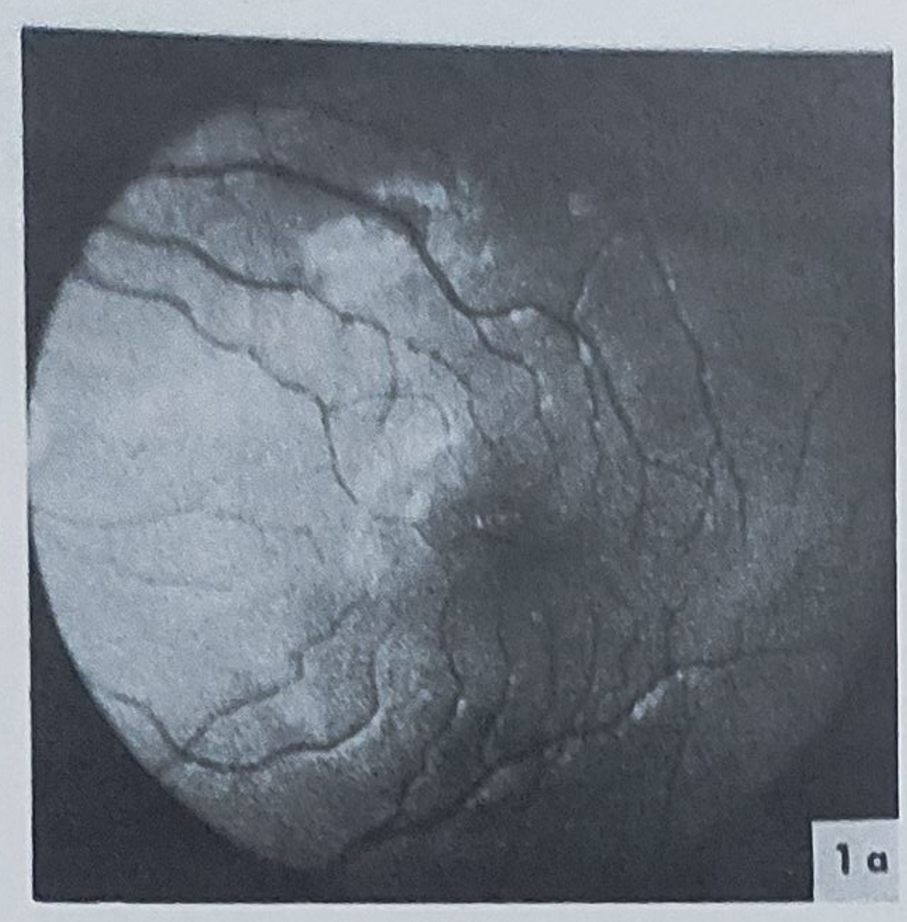
1a

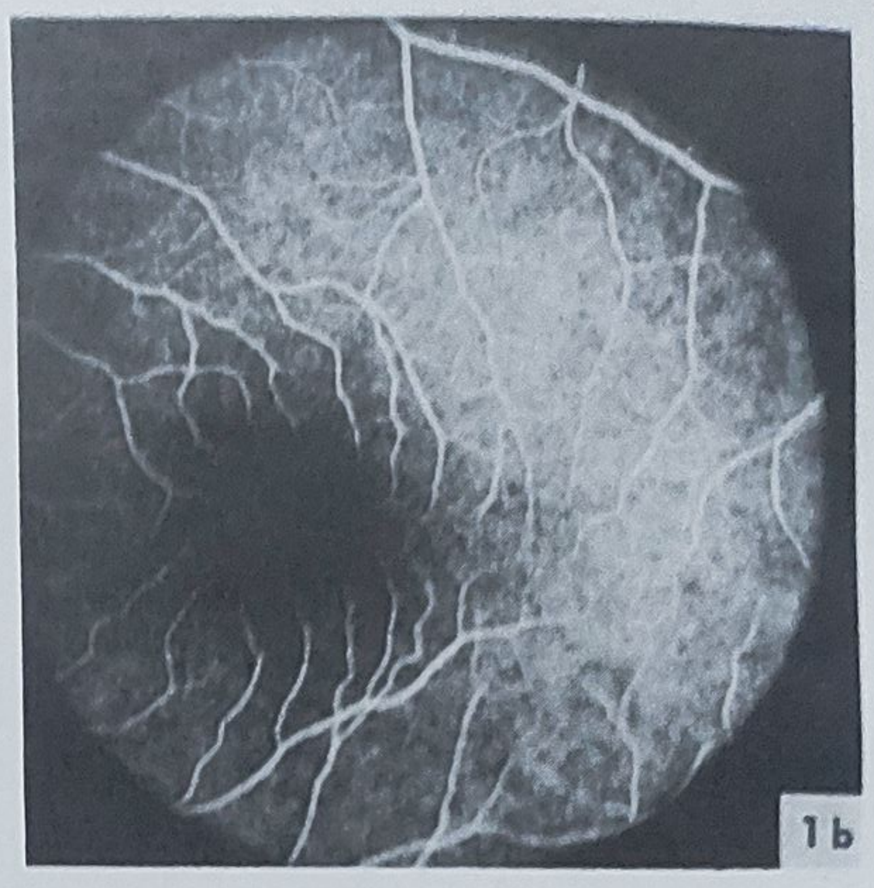
1b

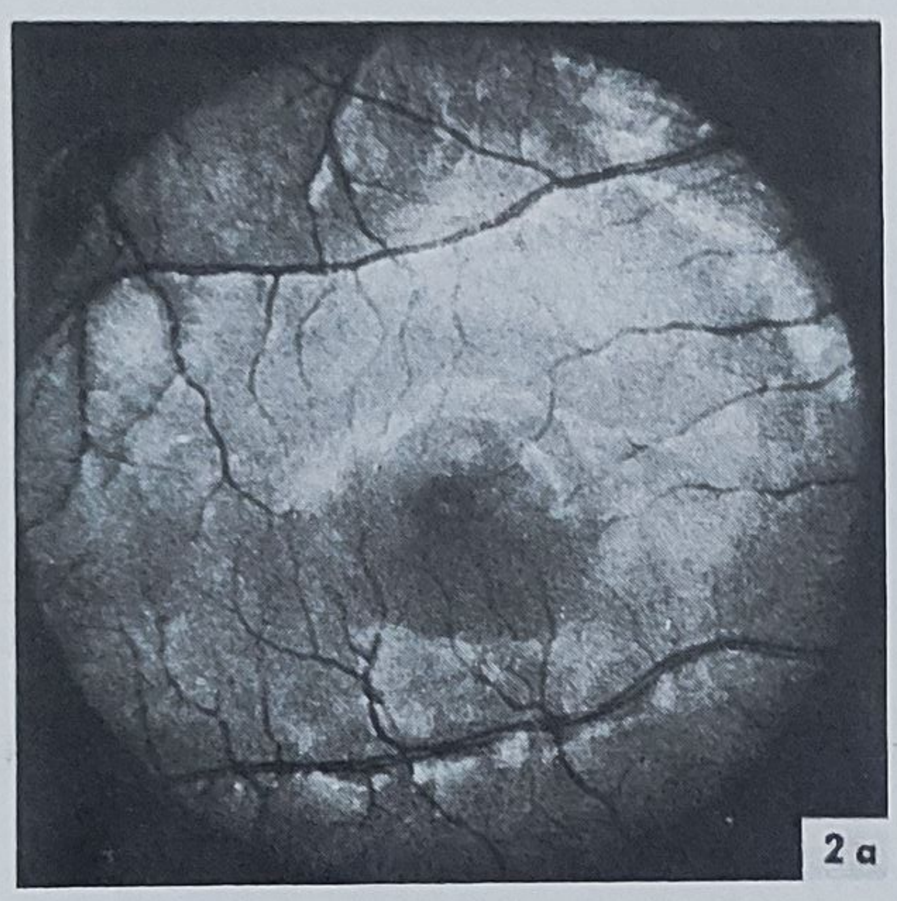
2a

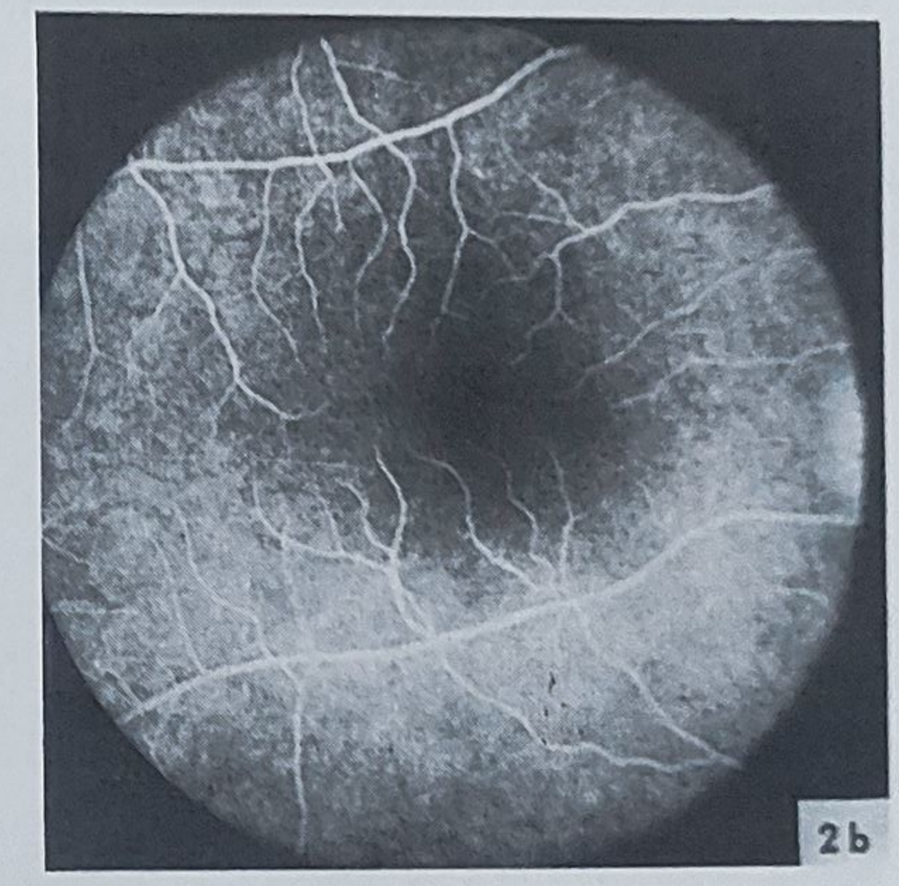
2b

3

Fig. 1. Cazul III-5 (OS).

Fig. 2. Cazul III-6 (OD).

Fig. 3. Cazul II-3 (OD).

tei de înclinație. Unda *b* a fost mult diminuată ca amplitudine și complet dispărută în tehnica de înregistrare selectivă, precum și în stimuli roșii. Unda *b* scotopică a fost prezentă în toate cazurile, dar cu o discretă diminuare în cazul II-3. Frecvența critică de fuziune a fost scăzută în toate cazurile.

– **Electrooculograma** a prezentat valori normale. În determinări monocromatice (lumină roșie) s-au constatat valori mai scăzute comparativ cu cele efectuate în lumină albastră.

Sindromul clinic descris mai sus nu poate fi încadrat în categoria afecțiunilor retiniene cu ereditate autozomal dominantă.

Prin modificarea componentei fotopice a ERG și integritatea sindromului funcțional macular, cu deosebire a vederii culorilor, afecțiunea poate fi încadrată în clasificarea lui Pinckers (1979) în grupa B-II sau, mai exact, în „boala conurilor periferice". Particularitatea cazuisticii noastre constă în faptul că afecțiunea a prezentat un caracter staționar, acuitatea vizuală menținîndu-se normală timp îndelungat. Din aceste motive, boala a fost denumită „distrofia benignă a sistemului fotopic".

B. DISTROFIILE STAȚIONARE ALE SISTEMULUI FOTOPIC

Distrofiile staționare ale sistemului fotopic sau, mai exact, „disfuncțiile sistemului fotopic" formează un grup de afecțiuni congenitale caracterizate prin procese clinice staționare, tulburări ale vederii culorilor, acuitate vizuală scăzută (ERG fotopic lezată) sau acuitate vizuală normală (ERG fotopic normală).

Clasificare

Clasificarea distrofiilor staționare ale sistemului fotopic se face în funcție de valoarea acuității vizuale (tabelul 3.5).

Tabelul 3.5.

Clasificarea distrofiilor staționare ale sistemului fotopic

1. Discromatopsii cu acuitate vizuală scăzută :
   - Acromatopsia congenitală
2. Discromatopsii cu acuitate vizuală normală :
   - Tricromatismul anormal.
   - Dicromatismul.
   - Monocromatismul conurilor.

1. DISCROMATOPSII CU ACUITATE VIZUALĂ SCĂZUTĂ

ACROMATOPSIA CONGENITALĂ. Afecțiunea se caracterizează prin absența totală a discriminării cromatice, scăderea acuității vizuale, ERG fotopică lezată, fotofobie, nistagmus și caracter clinic staționar.

Din punct de vedere clinic se departajează o formă completă (tipică) și o formă incompletă (atipică).

1. **Acromatopsia congenitală completă.** Frecvența afecțiunii este de 3/100 000.

Ereditatea este autozomal recesivă. François și col. (1955) constată implicații ereditare la 70% din 215 pacienți cu acromatopsie congenitală.

Sexele sînt lezate în mod egal.

SEMIOLOGIE CLINICĂ

Oftalmoscopie. În celt mai multe cazuri nu se întîlnesc modificări patologice. Unii autori semnalează ușoare modificări maculare : diminuarea reflexului foveolar, hipoplazie, remanieri pigmentare nespecifice, discretă decolorare papilară.

Acuitatea vizuală este scăzută, ambliopia fiind o caracteristică importantă a afecțiunii.

Nistagmusul și **fotofobia** însoțesc în mod frecvent afecțiunea. Boala este staționară, semnalîndu-se o îmbunătățire a simptomelor subiective o dată cu înaintarea în vîrstă. În deceniul doi de viață nistagmusul și fotofobia sînt mult diminuate.

Cîmpul vizual prezintă în unele cazuri un scotom central, acesta fiind însă greu de evidențiat datorită nistagmusului asociat.

Vederea culorilor este sever afectată. Bolnavii nu au nici un fel de diferențiere cromatică, indiferent de gradul de luminozitate ambiantă sau de zona retiniană explorată. Pentru bolnavi, toate culorile apar ca diverse nuanțe de gri.

Anomaloscopul prezintă valori patologice. Majoritatea cazurilor folosesc lumina roșie pentru luminozități scăzute și lumina verde pentru luminozități ridicate. Curbele luminozității nu prezintă deplasare Purkinje, iar curbele scotopice și fotopice ating toată valoarea maximă la 510 nm.

Adaptabilitatea la întuneric prezintă o curbă monofazică. Componenta fotopică este de obicei patologică sau chiar absentă.

Electroretinograma are un răspuns fotopic patologic cu scăderea frecvenței critice de fuziune și unda *a* și *b* scăzute sau absente. ERG scotopică este normală sau ușor anormală.

Electrooculograma este normală.

ANATOMIE PATOLOGICĂ

Datele histologice pun în evidență localizarea procesului patologic la nivelul conurilor retinei : absența conurilor, conuri anormale, conuri normale. Celulele cu bastonașe nu sînt afectate.

PATOGENIE

După Franceschetti și col. (1963), acromatopsia congenitală constituie o anomalie congenitală și staționară ale cărei tulburări funcționale sînt rezultatul unei importante disfuncții senzoriale retiniene. Substratul modificărilor funcționale trebuie interpretat prin prisma teoriilor cromatice cunoscute.

DIAGNOSTICUL DIFERENȚIAL

– *Ambliopia la copil.* Orice copil care prezintă acuitate vizuală scăzută și nistagmus trebuie suspectat de acromatopsie congenitală. ERG fotopică patologică și examenul oftalmoscopic normal stabilesc diagnosticul.

– *Distrofia progresivă a sistemului fotopic* poate sugera acromatopsia congenitală prin prezența nistagmu-

sului şi fotofobiei. Caracterul evolutiv al afecţiunii tranşează diagnosticul.

TRATAMENT

Se recomandă purtarea sticlelor fumurii (verzi), care au drept scop reducerea fotofobiei intense.

2. **Acromatopsia congenitală incompletă.** Acromatopsia congenitală incompletă (sau monocromatismul conurilor) se deosebeşte de forma clinică completă prin valori mai atenuate ale sindromului clinic. Acuitatea vizuală este mai bună, iar nistagmusul şi fotofobia sînt mai puţin severe. Monacromatismul conurilor albastre se deosebeşte de monocromatismul bastonaşelor printr-un aspect mai puţin sever al sindromului clinic.

2. DISCROMATOPSII CU ACUITATE VIZUALĂ NORMALĂ

Clasificarea discromatopsiilor cu acuitate vizuală normală se face pe baza teoriei tricromatice a simţului cromatic.

Cazurile cu deficienţă parţială de percepţie a unei singure culori se numesc *tricromaţi anormali :* roşu (protanomalie), verde (deuteranomalie), albastru (tritanomalie).

Cazurile cu absenţa totală a simţului unei culori sînt denumite *dicromate :* protanopie, deuteranopie şi tritanopie.

Absenţa totală a simţului cromatic, însoţită de acuitate vizuală bună este cunoscută sub denumirea de „monocromatismul conurilor".

Discromatopsiile cu acuitate vizuală bună au implicaţii ereditare, ereditatea recesivă legată de sex fiind întîlnită cel mai frecvent.

– **Tricromaţii anormali.** Frecvenţa lor este în funcţie de deficienţa instalată : deuteranomalie (5%), protanomalie (1%), tritanomalie (forma cea mai rară).

Diagnosticul se stabileşte pe baza tabelelor pseudoizocromatice, care depistează cazurile de protanomalie şi deuteranomalie. Testul Fransworth-100 nu diferenţiază tricromaţii anormali de dicromaţi. Anomaloscopul tranşează precis diferenţierile clinice.

– **Dicromatismul.** Cazurile afectate întrebuinţează două culori pentru a obţine spectrul culorilor. Atît protanopii, cît şi deuteranopii utilizează diverse nuanţe de galben şi albastru pentru a obţine culorile prin combinare, întrucît atît unii, cît şi ceilalţi confundă roşul şi verdele cu galbenul, iar diversele nuanţe de albastru cu culoarea gri. Deosebirea clinică a celor două feluri de dicromaţi se face cu anomaloscopul, care permite o clasificare bazată pe tipul de amestec roşu-verde şi pe luminozitatea necesară pentru obţinerea culorilor.

– **Monocromatismul conurilor** constituie o afecţiune extrem de rară (1/100 milioane) şi este caracterizată prin acuitate vizuală normală. ERG normală, absenţa nistagmusului şi a acromatopsiei.

II. DISTROFIILE SISTEMULUI SCOTOPIC

Distrofiile sistemului scotopic reprezintă un grup de afecţiuni ereditare în care localizarea primară a procesului patologic pare a fi determinantă la nivelul celulelor fotoreceptoare cu bastonaşe.

Datorită localizării procesului patologic la acest nivel, sindromul clinic se caracterizează, în principal, prin hemeralopie şi afectarea componentei scotopice a ERG.

Gradul de implicare al leziunilor diferă în funcţie de determinismul genetic, iar aspectul clinic prezintă un polimorfism accentuat.

Clasificare

Ţinînd cont de caracterul *evolutiv* sau *staţionar* al procesului patologic, am clasificat distrofiile sistemului scotopic în două categorii majore :

– Distrofii progresive ale sistemului scotopic.

– Distrofii staţionare ale sistemului scotopic.

Aceste forme clinice au fost împărţite, la rîndul lor, în funcţie de particularităţile sindromului clinic, în mai multe variante clinice. (tabelul 3.6) :

Tabelul 3.6.

Clasificarea distrofiilor sistemului scotopic

A. **Distrofii progresive**
   1. Retinopatia pigmentară.

B. **Distrofii staţionare**
   1. Hemeralopia congenitală esenţială.
   2. Boala Oguchi.
   3. Boala Kandori.
   4. Fundus albipunctatus.

A. DISTROFIILE PROGRESIVE ALE SISTEMULUI SCOTOPIC

RETINOPATIA PIGMENTARĂ

Retinopatia pigmentară constituie o distrofie importantă a sistemului scotopic, caracterizată prin localizarea procesului patologic la nivelul celulelor cu bastonaşe şi extinderea sa ulterioară la straturile interne ale retinei şi la nivelul coriocapilarei.

Istoricul afecţiunii datează cu mult înainte de descoperirea oftalmoscopului (Helmholtz, 1851), în literatură fiind relatate cazuri cu hemeralopie şi implicaţii familiale.

Donders (1855) creează denumirea de „retinită pigmentară", iar Von Graefe (1858) evidenţiază caracterul ereditar al afecţiunii, denumind-o „degenerescenţă pigmentară". În prezent denumirea de „retinopatie pigmentară" este menţinută datorită largei

sale uzanţe clinice, deşi termenul presupune un proces etiopatogenic inflamator, fără legătură cu natura distrofică a bolii.

Clasificare

Criteriile după care poate fi efectuată o clasificare a retinopatiei pigmentare sînt de ordin histopatologic, genetic şi clinic.

1. **Clasificarea histopatologică.** O clasificare bazată pe criterii histopatologice şi în special biochimice ar fi ideală pentru stabilirea cadrului nosologic şi o compartimentare a diferitelor forme clinice de retinopatie pigmentară. Absenţa unor cunoştinţe complete în acest domeniu nu permite realizarea acestui deziderat. Cu toate acestea, nivelul cunoştinţelor histopatologice actuale permite includerea retinopatiei pigmentare în cadrul distrofiilor retinei neurosenzitive, iar unele date clinice stabilesc localizarea procesului patologic la nivelul celulelor fotoreceptoare cu bastonaşe.

2. **Clasificarea genetică** întruneşte un număr mare de adepţi, cu atît mai mult cu cît în ultimul timp se constată o diferenţiere a sindromului clinic în funcţie de modul de transmitere ereditar.

Din punct de vedere genetic, retinopatia pigmentară prezintă trei forme clinice : recesivă, dominantă şi legată de cromozomul X. Fiecare din aceste forme are unele particularităţi clinice :

– forma autozomal recesivă, dependentă de două gene allele patologice şi cu manifestări clinice accentuate, atît la femei, cît şi la bărbaţi ;

– forma autozomal dominantă, dependentă de o genă patologică atenuată de o genă allelă normală şi cu manifestări clinice mai uşoare ;

– forma recesivă legată de cromozomul X, care prin specificul ei genetic, are un tablou clinic ce oscilează ca intensitate între forma recesivă şi forma autozomal dominantă.

3. **Clasificarea clinică.** Deşi nu beneficiază de argumente histopatologice sau genetice, aceasta are meritul de a putea cuprinde, sistematiza şi simplifica multiplele aspecte clinice ale retinopatiei pigmentare (tabelul 3.7).

Tabelul 3.7.

Clasificarea clinică a retinopatiei pigmentare

1. Retinopatie pigmentară tipică.

2. Retinopatia pigmentară atipică :
   - Retinopatia pigmentară unilaterală.
   - Retinopatia pigmentară în sector.
   - Retinopatia pigmentară centrală şi pericentrală.
   - Retinopatia pigmentară fără pigment.
   - Atrofia pigmentară corioretiniană paravenoasă.
   - Amauroza congenitală Leber.
   - Retinopatia punctată albescens.
   - Degenerescenţa maculară cistoidă dominantă.

1. RETINOPATIA PIGMENTARĂ TIPICĂ

Retinopatia pigmentară cu formă clinică tipică se caracterizează prin prezența unui sindrom clinic complet și ereditate autozomal recesivă.

Frecvență. Comparativ cu alte forme de distrofii retiniene, afecțiunea are o frecvență relativ crescută, apreciată la 0,5% (5/1 000) ca valoare maximă și 0,0014 (1/7 000) ca valoare minimă. Aprecierea frecvenței prezintă variații în funcție de distribuția geografică și rigurozitatea cercetărilor privind populația studiată.

ETIOLOGIE

Vîrsta. Primele semne ale bolii (hemeralopie, scăderea acuității vizuale) apar în primii ani ai copilăriei. Hemeralopia, cu deosebire, atrage atenția asupra prezenței afecțiunii, impunînd necesitatea unui consult de specialitate.

Sex. Se consemnează o ușoară predilecție pentru sexul masculin. François și Verriest (1961) întîlnește într-un lot de 153 de cazuri un procent de îmbolnăvire de 63,4% pentru bărbați și 36,6% pentru femei. Această diferență poate fi consecința includerii în statisticile respective a cazurilor cu retinopatie pigmentară cu mod de transmitere ereditar legat de sex.

Ereditate. Caracterul ereditar al retinopatiei pigmentare este cunoscut de peste 100 de ani (Von Graefe, 1858). Afecțiunea prezintă trei forme de transmitere ereditară : autozomal recesivă, autozomal dominantă și recesiv legată de sex (fig. 3.9).

Cea mai frecventă este forma autozomal recesivă (41%), urmată de cea autozomal dominantă (39%) și cea recesiv legată de sex (17%), (Fishman, 1978).

Pînă de curînd, frecvența cazurilor, repartizată după modul de transmitere ereditar, prezenta diferențe mari, cu deosebire între transmiterea autozomal recesivă și cea recesivă legată de sex (tabelul 3.8).

Diferențele procentuale constatate între formele de retinopatie pigmentară cu diferite moduri de transmitere ereditară au cauze multiple : metode diferite de prelucrare a materialului clinic, consanguinitatea, criterii diferite de depistare a femeilor heterozigote.

Tabelul 3.8.

Frecvența cazurilor cu retinopatie pigmentară (după diferiți autori) în funcție de modul de transmitere ereditar

	Recesiv	Dominant	Legat de sex	Nesigur	Sporadic (izolat)
François (1961)	37%	19,5%	4,5%	–	39%
Ammaun (1964)	90%*	9 %	1 %	–	–
Jay și Bird (1973)	12%	25,5%	21,5%	41%	–
Fishman (1978)	19%	26 %	16 %	1%	38%

* plus cazurile sporadice

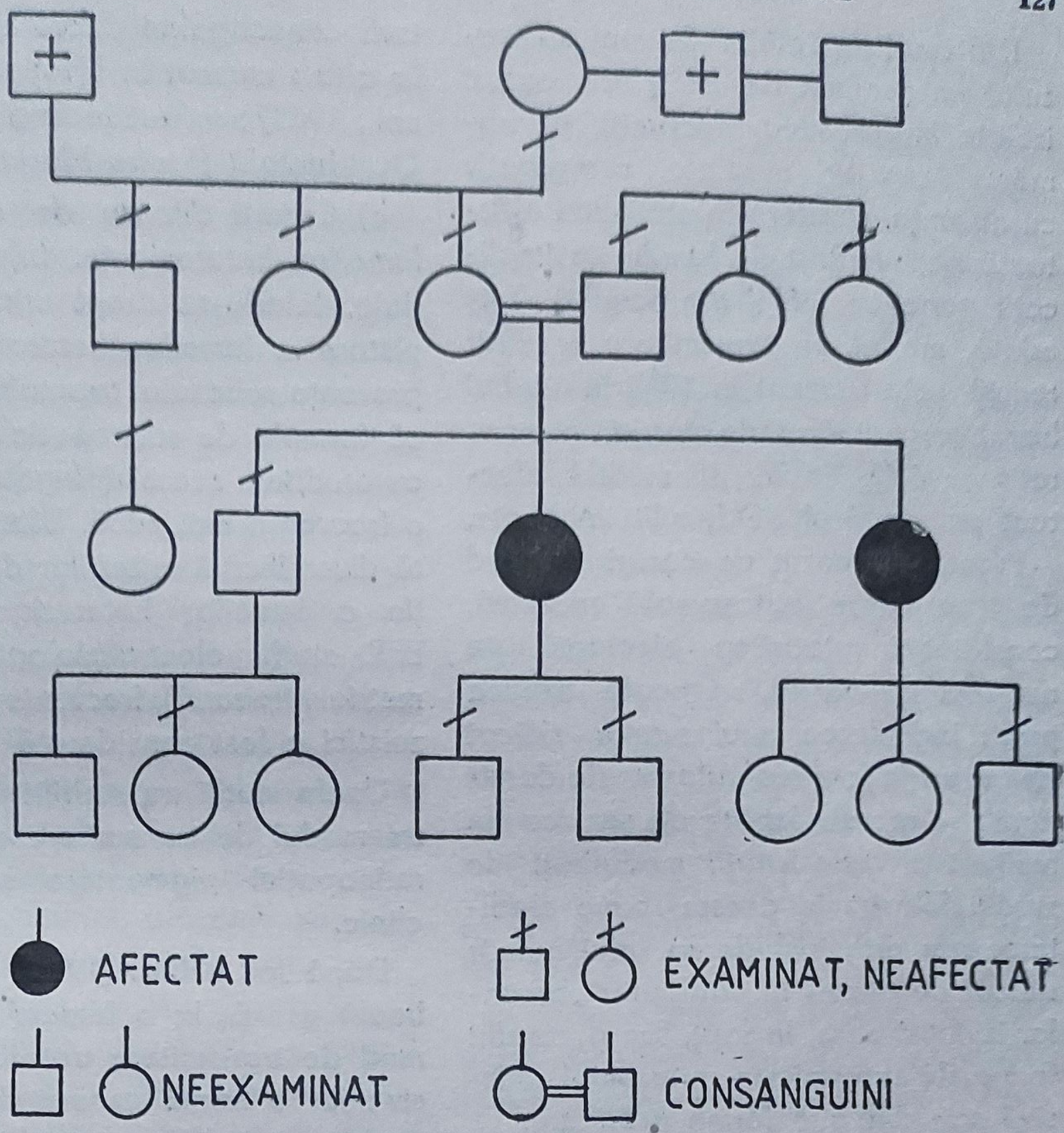

Fig. 3.9. *Retinopatie pigmentară.* Ereditate autozomal recesivă.

a) *Metode diferite de prelucrare a materialului clinic.* S-a precizat că un calcul bazat pe numărul de familii studiate oferă date mai apropiate în comparaţie cu un calcul bazat pe numărul total de cazuri studiate. Efectuînd un studiu comparativ pe un număr de 124 de familii şi respectiv 173 de cazuri, Fishman (1978) constată următoarele (tabelul 3.9).

Tabelul 3.9.

Frecvenţa cazurilor cu retinopatie pigmentară calculată după numărul familiilor, comparativ cu numărul cazurilor într-un lot comun de bolnavi (Fishman, 1978 – modificat)

Mod de transmitere	Familii (124)	Cazuri (173)
Recesiv	41%	19%
Dominant	39%	26%
Cromozom X	17%	16%
Nedeterminat	3%	1%
Cazuri izolate	–	38%

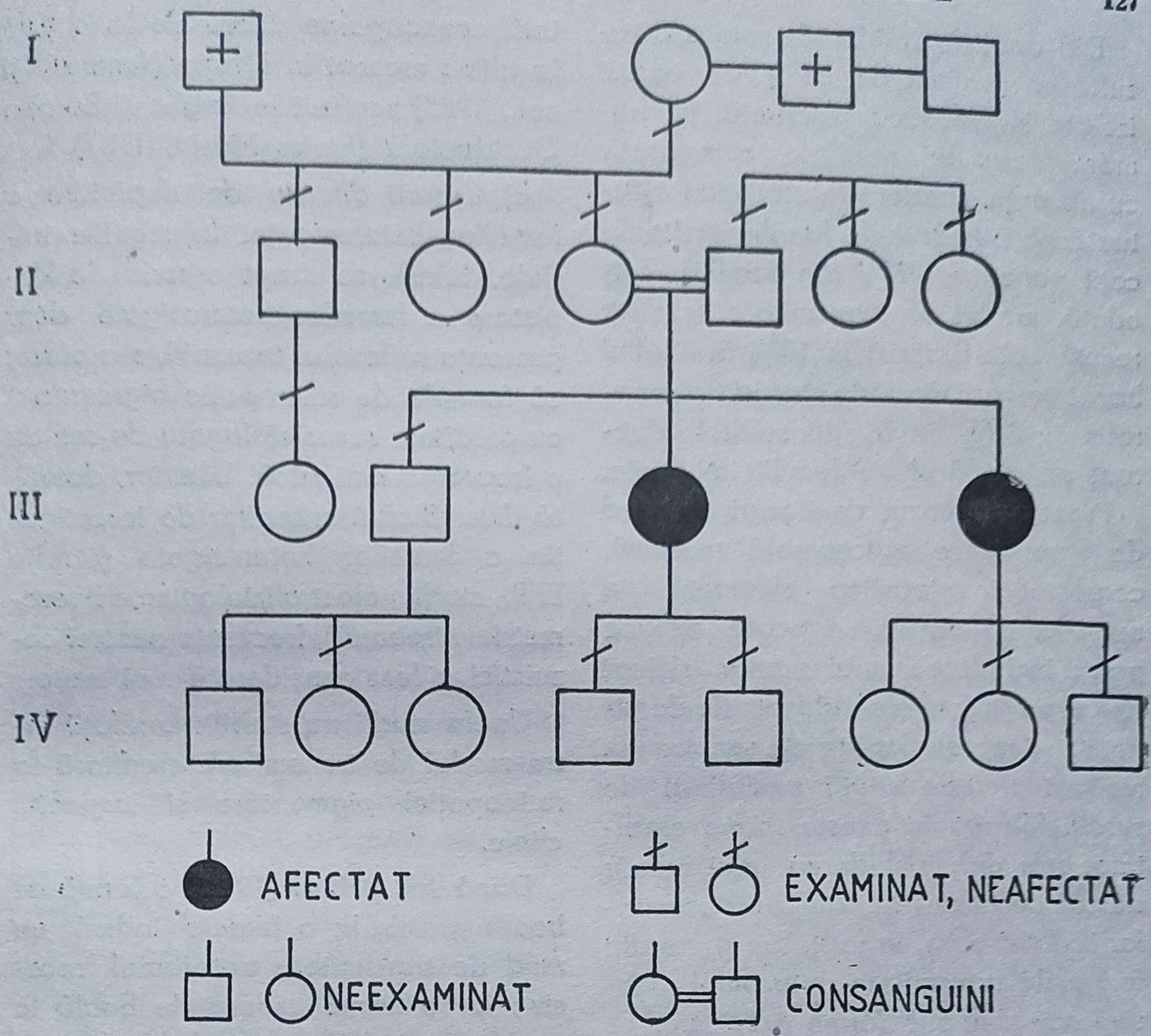

Fig. 3.9. *Retinopatie pigmentară.* Ereditate autozomal recesivă.

a) *Metode diferite de prelucrare a materialului clinic.* S-a precizat că un calcul bazat pe numărul de familii studiate oferă date mai apropiate în comparație cu un calcul bazat pe numărul total de cazuri studiate. Efectuînd un studiu comparativ pe un număr de 124 de familii și respectiv 173 de cazuri, Fishman (1978) constată următoarele (tabelul 3.9).

Tabelul 3.9.

Frecvența cazurilor cu retinopatie pigmentară calculată după numărul familiilor, comparativ cu numărul cazurilor într-un lot comun de bolnavi (Fishman, 1978 – modificat)

Mod de transmitere	Familii (124)	Cazuri (173)
Recesiv	41%	19%
Dominant	39%	26%
Cromozom X	17%	16%
Nedeterminat	3%	1%
Cazuri izolate	–	38%

Din analiza datelor de mai sus rezultă un procent de 38% de cazuri izolate în statistica efectuată pe numărul de cazuri studiate, comparativ cu absența acestora în statistica efectuată pe numărul de familii cu implicații genetice (48% din familii). Totodată, modul de transmitere ereditar recesiv este prezent în 19% în studiul bazat pe numărul de cazuri, comparativ cu 41%, întîlnit în studiul efectuat pe numărul de familii implicate.

Procentul scăzut de cazuri cu mod de transmitere autozomală recesivă, constatat în statistica efectuată pe numărul de cazuri, se poate explica prin : includerea unui număr ridicat de cazuri în formele autozomale dominante și recesiv legate de sex, ca un rezultat al *agresivității* modalități de studiu folosite în aceste forme ereditare, sau prin includerea unui număr ridicat de cazuri în categoria „cazurilor izolate" care, în fapt, fac parte din forma de transmitere autozomal recesivă sau din alte forme ereditare.

Bird (1977) consideră că bolnavii *izolați* pot fi incluși în orice formă de transmitere ereditară. Afecțiunea poate fi legată de cromozomul X, în care femeile heterozigote sînt asimptomatice, iar rudele de sex masculin afectate să nu fie cunoscute de cazul *principal* sau boala să aparțină formei ereditare autozomal dominante, ca urmare a unei noi mutații.

Aceste considerente impun înlocuirea termenului de „caz sporadic" cu termenul de „caz izolat" care presupune o implicare genetică neprecizată.

b) *Gradul de implicare a căsătoriilor consanguine.* Procentul de căsătorii consanguine diferă de la o țară la alta : crescut în Elveția (Amman și col., 1965) ; scăzut în Anglia și Europa Occidentală (Freira-Maria, 1957).

c) *Criterii diferite de depistare a femeilor heterozigote.* În studiile inițiale, luîndu-se drept criteriu de depistare a femeilor heterozigote doar prezența reflexului tapetoid, s-a crezut că formele de retinopatie pigmentară cu ereditate recesivă legată de sex au o frecvență mai mică. Ulterior, datorită diversificării criteriilor de investigație a femeilor heterozigote (atrofia EPR, studii electrofiziologice, fluorometrie vitreeană), frecvența acestei cazuistici a fost considerată mai mare.

Unele studii au stabilit corelații între modul de transmitere ereditară a retinopatiei pigmentare și aspectul clinic.

După Jay și Bird (1973), o formă de boală gravă la o femeie indică un mod de transmitere autozomal recesiv ; iar o formă ușoară de boală la un bărbat indică un mod de transmitere autozomal dominant. O formă de boală ușoară la o femeie este compatibilă cu ereditatea recesivă legată de sex și cu modul autozomal dominant, iar o formă gravă a bolii la un bolnav de sex masculin este compatibilă cu modul de transmitere recesiv legat de sex.

Jay și Bird (1978) elaborează unele criterii de prognostic corelate cu forme clinice de transmitere ereditară : retinopatia pigmentară autozomal dominantă — prognostic vizual bun ; retinopatia pigmentară recesivă legată de cromozomul X — prognostic vizual rezervat (majoritatea bărbaților pierd

vederea în jurul vîrstei de 40 de ani) ; cazurile sporadice au o acuitate vizuală puţin afectată.

Berson şi col. (1980) au stabilit un număr de factori de risc pe baza cărora pot fi depistate şi clasificate genetic cazurile cu retinopatie pigmentară. Autorii au studiat din punct de vedere ereditar un număr de 489 cazuri cu retinopatie pigmentară, pe care le-au împărţit în patru grupe : 67 cazuri (13,7%) autozomal recesive ; 69 cazuri (14,1%) autozomal dominante ; 34 cazuri (7,0%) recesive legate de cromozomul X ; 39 cazuri (65,2%) cazuri izolate. La fiecare caz, autorii au studiat următoarele : cea mai bună acuitate vizuală corectată, viciul de refracţie, prezenţa sau absenţa pigmentaţiei osteoblastice, debutul hemeralopiei, prezenţa sau absenţa consanguinităţii. Pe baza rezultatelor obţinute, ei au constatat că aceste elemente au valoare discriminatorie atît pentru determinarea tipului genetic al bolnavilor, cît şi pentru depistarea rudelor care au şansele cele mai mari de a prezenta fazele iniţiale ale retinopatiei pigmentare.

SEMIOLOGIE CLINICĂ

Diagnosticul retinopatiei pigmentare în forma sa tipică este susţinut pe baza unui sindrom clinic bine stabilit. În faza de debut a retinopatiei pigmentare şi în formele clinice atipice diagnosticul este dificil.

Oftalmoscopie. Aspectul oftalmoscopic include următoarele elemente : modificările pigmentare, strîmtorarea calibrului vaselor retiniene, decolorarea papilei nervului optic, modificările corpului vitros şi modificările maculare.

1. *Modificările pigmentare.* Primele modificări oftalmoscopice sînt localizate în regiunea ecuatorială. În stadiile de evoluţie clinică ulterioară, ele se extind şi la nivelul polului posterior.

Modificările pigmentare prezintă aspecte clinice diferite, în funcţie de forma, mărimea sau culoarea leziunilor : osteoblastice, grămezi, sare şi piper, nepigmentate etc.

— Pigmentarea osteoblastică aminteşte aspectul corpusculilor osoşi, constituind una din caracteristicile principale ale afecţiunii. Ea este de obicei localizată în regiunea ecuatorială, rarefiindu-se spre ora serrata şi polul posterior. În unele cazuri se constată o dispunere pigmentară în jurul şi pe traiectul vaselor retiniene (Planşa XIV, fig. 1 şi 2).

— Acumulările pigmentare „în grămezi" au formă rotundă, mărimi variabile, puţin numeroase cînd sînt mari sau diseminate şi punctiforme cînd au o suprafaţă mică.

— Aspectul de „sare şi piper" se constată la limita vizibilităţii oftalmoscopice în sectorul orei serrata.

— Leziunile nepigmentate sînt întîlnite mai rar. Ele au aspectul unor puncte albe, mai mult sau mai puţin dense, situate la nivelul liniei de profil posterioare.

2. *Strîmtorarea calibrului vaselor retiniene* se constată mai accentuat la nivelul arterelor retiniene şi în sectorul retinian periferic. În unele cazuri, arterele retiniene par întecuite. După Bec şi col. (1980) există o corelaţie între cantitatea de pigment retinian dis-

persat şi calibrul vascular : în cazurile hipopigmentate, vasele retiniene sînt vizibile pînă în periferia retinei, iar în cazurile hiperpigmentate vasele apar strîmtorate, rarefiate, încărcate cu pigment, în special la nivelul bifurcaţiilor vasculare.

3. *Decolorarea papilei nervului optic.* Aspectul se întîlneşte frecvent în stadiile evolutive şi mai puţin în stadiile precoce ale afecţiunii. Papila are un aspect atrofic, de culoare galbenă, semănînd cu ceara de albine.

4. *Modificările corpului vitros* sînt formate din precipitate vitreene şi decolorare posterioară a corpului vitros. Prouet (1976), într-un studiu pe 116 ochi cu retinopatie pigmentară, constată în toate cazurile modificări degenerative ale corpului vitros. Gradul modificărilor vitreene a fost corelat cu acuitate vizuală, leziunile cristalinului, miopia asociată şi vîrsta bolnavului.

5. *Modificările maculare* au o frecvenţă apreciabilă, prezentînd un polimorfism determinant (Vezi pag. 136).

Angiofluorografie. Modificările întîlnite au mai multe aspecte (Planşa XIV, fig. 1, 2) : modificări globale ale fundului de ochi, modificări ale circulaţiei retiniene şi coroidiene şi modificări ale regiunii maculare.

1. *Modificările globale ale fundului de ochi* sînt consecinţa remanierilor EPR şi se manifestă sub forma unor zone de hiperfluorescenţă de mărimi şi forme diferite.

2. *Circulaţia retiniană.* Vasele retiniene prezintă modificări de calibru, tulburări hemodinamice (scăderea timpului de circulaţie retiniană) şi permeabilitate vasculară.

Tulburările de permeabilitate vasculară sînt semnalate în unele cazuri atît la nivelul regiunii maculare (edem macular cistoid), cît şi la periferia retinei.

3. *Circulaţia coroidiană* nu prezintă modificări angiofluorografice deosebite. În unele cazuri a fost semnalată o încetinire a fluxului sanguin la nivelul coriocapilarei.

4. *Modificările regiunii maculare* (Vezi pag. 136).

Fluorometria vitreeană. Retinopatia pigmentară, indiferent de forma sa clinică sau ereditară, prezintă un grad crescut de dezorganizare a barierei sînge-retină (Gieser şi col., 1980 ; Fishman şi col., 1981 ; Mallick şi col., 1984). Rezultatele generale evidenţiază următoarele aspecte (fig. 3.10) : deteriorarea barierei sînge-retină la toate cazurile cu retinopatie pigmentară ; rezultatele obţinute au prezentat valori patologice care depăşesc uneori limitele obişnuite ; valori patologice în formele de retinopatie pigmentară atipică la purtătorii de sex feminin heterozigoţi, la care nu se constată modificări oftalmoscopice sau electrofiziologice.

Substratul modificărilor care permit difuziunea fluoresceine la nivelul barierei sînge-retină nu este precizat : gradient diferit al concentraţiei fluoresceinei sau transport vezicular transepitelial şi transendotelial crescut (Caldwell şi col., 1982 şi 1983 ; Essner şi col., 1980).

Studii experimentale au evidenţiat existenţa unui transport activ de fluoresceină din direcţia corpului vitros spre lumenul vascular, atît la nivelul

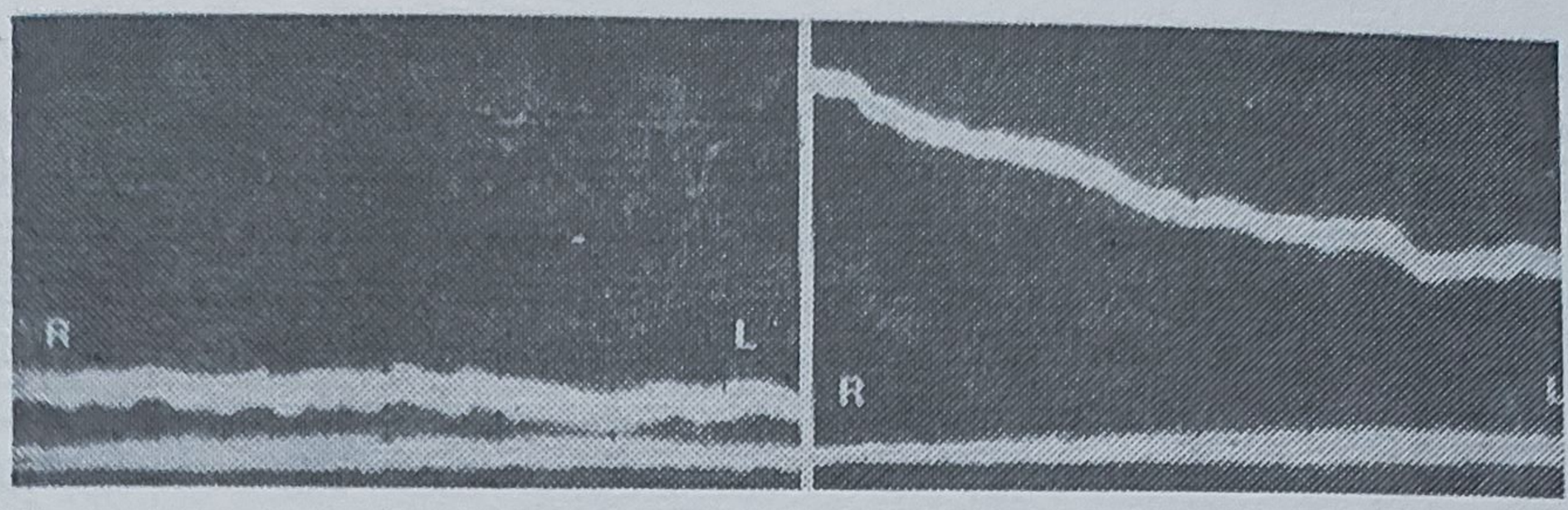

Fig. 3.10. *Fluorometrie vitreeană.* Dreapta : aspect înaintea injectării fluoresceinei. Nu se constată prezența unui gradient între retină (R) și cristalin (L). Stînga : aspect după injectarea fluoresceinei. Se remarcă creșterea concentrației fluoresceinei la nivelul retinei. (Gieser și col., 1980).

endoteliului vascular, cît și la nivelul EPR (Blair și col., 1983). Bazîndu-se pe aceste considerente, Mallick și col. (1984) au constatat, prin determinări fotometrice, afectarea transportului anionilor organici fluoresceinici dinspre vitros spre lumenul vascular în cazurile cu retinopatie pigmentară. Cauzele dereglării în aceste cazuri, a transportului activ al fluoresceinei la nivelul barierei sînge-retină, nu sînt cunoscute. Se poate presupune un mecanism de inhibare metabolică a unui sistem activ de transport vezicular la acest nivel, din cauze și cu implicații necunoscute.

Acuitatea vizuală. Prin particularitățile sale histopatologice (lezarea celulelor senzitive), retinopatia pigmentară se asociază cu modificările acuității vizuale. Clasic, se consideră că afecțiunea lezează în stadiile incipiente retina ecuatorială și progresează doar ulterior la nivelul polului posterior. În final, aceasta duce la o insulă redusă localizată la nivelul cîmpului vizual central.

Cauza scăderii acuității vizuale în retinopatia pigmentară nu este stabilită. Se admite că modificările maculare (diminuarea reflexului foveolar, edemul cistoid, atrofia EPR) provoacă scăderea acuității vizuale. Curios este faptul că, în unele cazuri, aceste modificări maculare coexistă cu o acuitate vizuală bună (Fetkenhour și col., 1977). De aceea este greu de precizat dacă scăderea acuității vizuale se datorează unei lezări primare a fotoreceptorilor sau unui fenomen degenerativ secundar, cum ar fi edemul macular cistoid (Marmor, 1980).

Acuitatea vizuală prezintă uneori modificări în funcție de vîrsta bolnavului și forma de transmitere ereditară a bolii.

Referitor la relația dintre scăderea acuității vizuale și vîrstă, majoritatea autorilor sînt de acord că aproximativ 50% din bolnavii cu retinopatie pigmentară au o acuitate vizuală de cel mult 6/15 (20/50) și că proporția de cazuri cu acuitate vizuală scăzută crește o dată cu vîrsta. Marmor (1980) determină acuitatea vizuală la 91 de cazuri cu retinopatie pigmentară pentru a stabili momentul apariției modificărilor și schimbarea lor în funcție de timp. Constatările autorului, în cazurile cu retinopatie pigmentară cu

ereditate recesivă, au arătat că scăderea acuității vizuale se poate produce la orice vîrstă și în mod special progresează de la 6/12 (20/40) la 6/60 (20/200) într-un interval de 6 ani.

In privința modificărilor acuității vizuale în funcție de modul de transmitere ereditară, amintim lucrările lui Fishman (1979) și Marmor (1980).

— Fishman (1978) apreciază scăderea acuității vizuale în funcție de modul genetic, la 174 cazuri (347 de ochi) cu retinopatie pigmentară obținînd următoarele date (tabelul 3.10).

Bolnavii trebuie informați asupra oscilațiilor și variabilității valorii scăderii acuității vizuale în timp, în vederea cunoașterii perspectivelor vizuale, cît și a posibilităților de evoluție favorabilă. De exemplu, aproximativ 25% din cazurile cu retinopatie pigmentară au pe parcursul vieții o vedere bună pentru citit, și cu cît această vedere bună este conservată mai mult, cu atît sînt mai mari șansele de a o conserva și în continuare.

Cîmpul vizual. Modificările cîmpului vizual reprezintă una dintre particularitățile clinice ale retinopatiei pigmentare. Aspectul este în funcție de stadiul evolutiv al afecțiunii și tehnica de examinare întrebuințată : gradul de luminozitate (fotopic, mezopic, scotopic), adaptometria campimetrică, frecvența critică de fuziune, perimetria statică.

Cîmpul vizual fotopic. Scotomul inelar (zonular, concentric) constituie aspectul caracteristic al modificării de

Tabelul 3.10

Acuitatea vizuală în retinopatia pigmentară în funcție de modul genetic.

Acuitate vizuală	Ereditate %					
	Autozomal dominant 90 ochi	Autozomal recesiv 68 ochi	Recesiv legat cromozom X 56 ochi	Nedeterminat 4 ochi	Sporadic 129 ochi	Total 340 ochi
20/20–20/30	59	24	18	0	29	33
20/40–20/60	16	19	20	50	27	22
20/70–20/100	3	12	9	0	19	11
20/200–2/400	14	32	34	50	16	22
ND ; PM ; PL ;	8	13	18	0	8	11
NPL ;	0	0	1	0	1	1

ND : numără degetele ; PM : percepe mișcările mîinii ; PL : percepe lumina ; NPL : nu percepe lumina (Fishman, 1978).

Cea mai mică scădere a acuității vizuale a fost întîlnită în cazurile cu ereditate autozomal dominantă, iar cea mai accentuată scădere a fost consemnată în cazurile cu ereditate recesivă legată de cromozomul X. Mai mult de 1/3 (34%) din totalul ochilor aveau o acuitate vizuală de 20/200 sau mai puțin, în timp ce 55% aveau o acuitate vizuală de 20/60 sau mai bună.

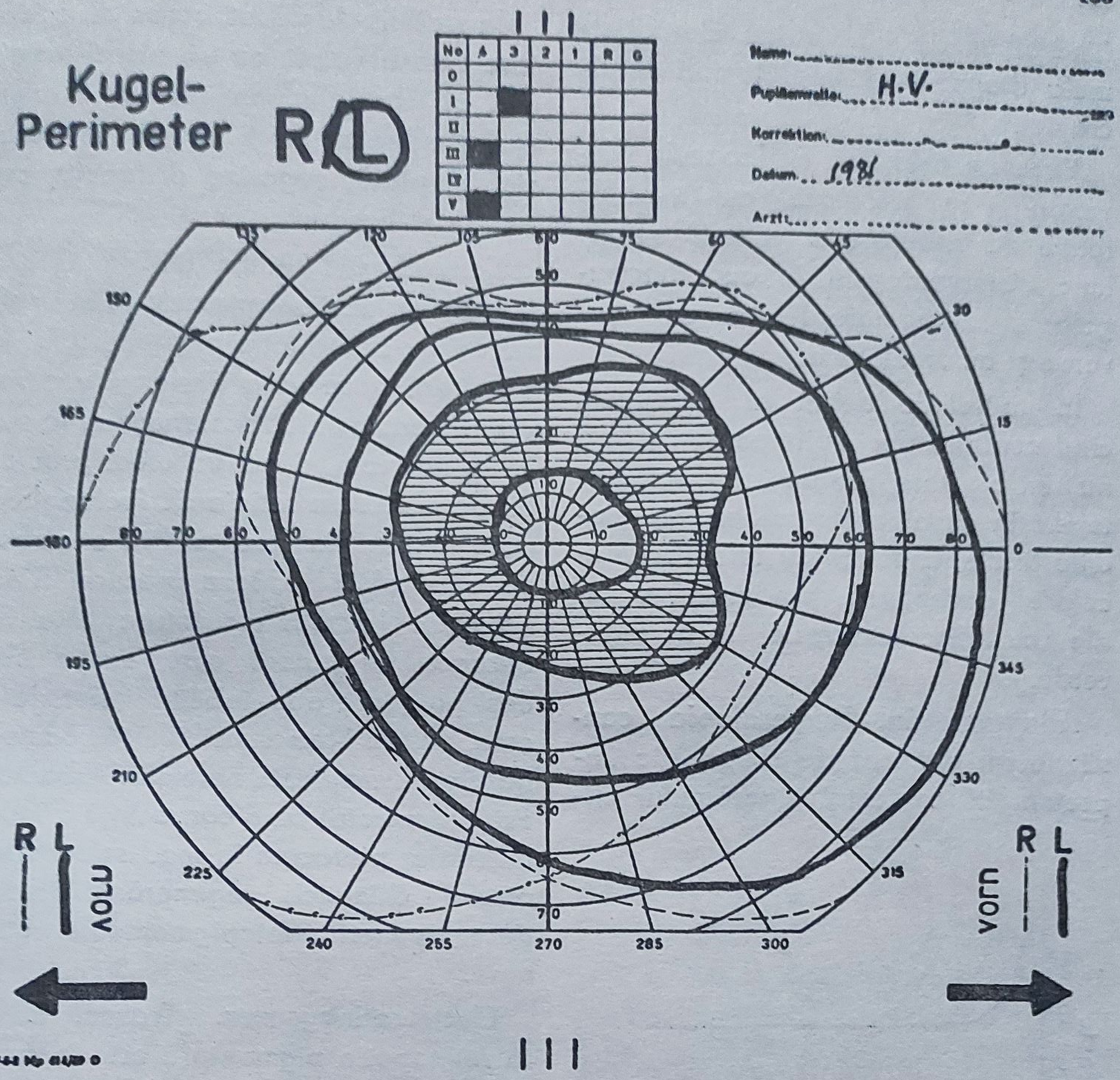

Fig. 3.11. *Scotom inelar.* Retinopatie pigmentară.

cîmp vizual, fiind întîlnit în peste 90% din cazurile cu retinopatie pigmentară (fig. 3.11).

Modificările de cîmp vizual încep printr-o depresiune generalizată a izopterelor din zona centrală a cîmpului vizual. În această zonă apar insule scotomatoase, care prin fuzionare dau naştere scotomului inelar. Lărgimea scotomului este cuprinsă între 30° şi 60°. Marginea internă este situată între 10° şi 40°, fiind de obicei mai abruptă decît cea externă. Densitatea scotomului poate fi variabilă. În fazele de evoluţie clinică ulterioară, scotomul se extinde spre periferia şi centrul cîmpului vizual, formînd o insulă temporală (de obicei inferior) şi un scotom central de 5–10°. Pierderea insulei temporale reduce cîmpul vizual la un aspect „tubular", aspect care nu permite orientarea bolnavului in spaţiu.

În unele cazuri, cîmpul vizual prezintă strîmtorări în sector sau în cadran (de obicei temporo-superior);

fiind bilaterale şi simetrice. Ele pot simula diagnosticul unei tumori intracraniene.

Vederea culorilor. Retinopatia pigmentară se asociază cu multiple forme de tulburare a vederii culorilor : discromatopsie în ax albastru-galben, discromatopsie în ax roşu-verde şi acromatopsie.

În stadiul de debut al afecţiunii, cînd conurile din regiunea maculară nu sînt afectate, predomină discromatopsia în ax albastru-galben. În stadiile finale, asociate cu tulburări maculare accentuate, predomină cazurile cu discromatopsie în ax roşu-verde.

Adaptometria. Hemeralopia constituie un element de diagnostic important în contextul sindromului clinic. Ea se constată în majoritatea cazurilor, începînd cu faza de debut a afecţiunii. Curba de adaptare este de cele mai multe ori monofazică şi înaltă (fig. 3.12).

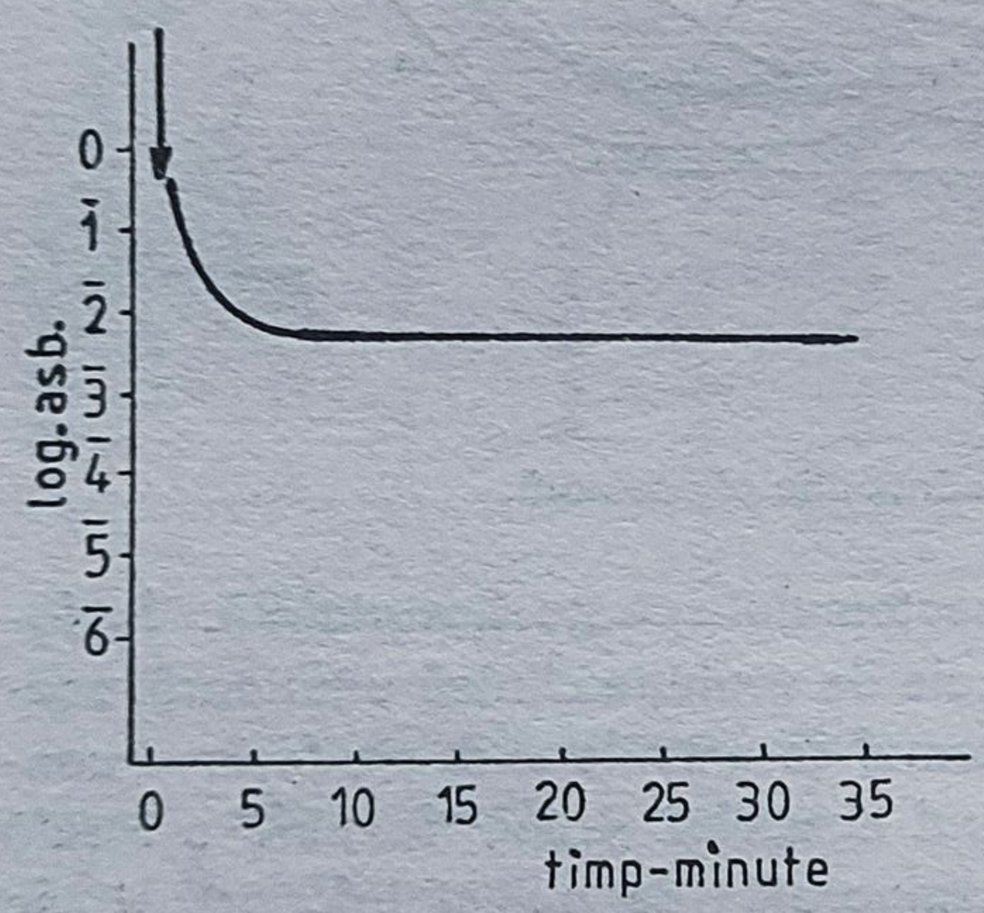

Fig. 3.12. *Traseu patologic al curbei adaptabilităţii simţului luminos.* Retinopatie pigmentară.

În stadiile de debut, curba de adaptare este bifazică, cu un răspuns normal al conurilor. În fazele tardive, curba adaptabilităţii devine monofazică şi plată, sugerînd disfuncţia conurilor şi bastonaşelor.

Kenneth şi Fishman (1984), efectuînd determinări adaptometrice în unele cazuri cu retinopatie pigmentară şi la purtători, observă o prelungire a revenirii sensibilităţii bastonaşelor la valorile normale, după un efect prealabil de ebluisare retiniană. Prelungirea pare limitată la faza tardivă a curbei de adaptabilitate, faza precoce fiind normală. Această constatare este în dezacord cu autorii care susţin că, deşi pragurile adaptabilităţii sînt ridicate, restabilirea sensibilităţii bastonaşelor în timp este normală. Aspectul este interpretat ca o consecinţă a modificărilor petrecute în mod selectiv la nivelul chineticii regenerării şi/sau descompunerii fotopigmentului retinian.

Electroretinograma. Traseul ERG în retinopatia pigmentară este în majoritatea cazurilor *abolit*. Karpe (1945) are meritul de a fi demonstrat primul absenţa răspunsului ERG în cazurile cu retinopatie pigmentară. Dar dacă în majoritatea cazurilor valoarea traseului ERG este sever afectată, tot atît de adevărat este faptul că, în ultimul timp, sînt semnalate cazuri în care ERG prezintă *valori subnormale* sau chiar *normale*.

Franceschetti şi col. (1963), pe o casuistică formată din 228 cazuri, observă următoarele valori : absenţa răspunsurilor scotopice – 87,7%, răspunsuri scotopice subnormale –

11,4%, răspunsuri scotopice normale – 0,9%.

Ulterior, prin perfecționarea tehnicilor de înregistrare (creșterea intensității stimulului, tehnica sumației), numărul cazurilor cu valori subnormale sau normale ale ERG a crescut. François și col. (1973), grupînd rezultatele obținute de mai mulți autori, consemnează un procent de 13% de cazuri cu retinopatie pigmentară în care răspunsul ERG a fost prezent. În ceea ce ne privește, dintr-un număr de 78 de cazuri investigate, am constatat o prezență a răspunsurilor ERG în 9% din cazuri. Prezența valorilor subnormale sau chiar normale ale ERG, în cazurile cu retinopatie pigmentară, nu scade valoarea diagnostică a metodei. Totodată, menționăm faptul că în cazul persistenței răspunsului ERG, acesta nu depășește o amplitudine globală de 30 mV.

Morfologia traseului ERG. În formele sale înregistrabile, ERG prezintă mai multe aspecte. Deosebirile sînt determinate de gradul diferit de afectare a sistemului retinian scotopic și fotopic, în speță de particularitățile undei *b* și ale timpului implicit. După François și col. (1973), traseul ERG în retinopatia pigmentară prezintă trei aspecte : disfuncția bastonașelor, disfuncția bastonașelor și conurilor și respectiv disfuncția conurilor și bastonașelor.

Particularitățile traseului ERG sînt corelate cu mai mulți parametri : vîrsta bolnavilor, simptomele funcționale (acuitatea vizuală, adaptarea la întuneric, forma ereditară și forma clinică a retinopatiei pigmentare).

a) *Vîrsta bolnavilor.* Unii autori au stabilit un raport între vîrsta bolnavilor și modificările ERG. Franceschetti și col. (1963) sînt de părere că în retinopatia pigmentară absența răspunsurilor ERG constituie un fenomen precoce, chiar congenital. François și Verriest (1961) consideră corelația între vîrsta bolnavilor și ERG ca avînd o semnificație negativă.

Marmor (1979) nu constată nici o corelație între amplitudinea undei *b* scotopice și vîrsta bolnavilor, întrucît majoritatea bolnavilor au prezentat o amplitudine minimă a undei *b* indiferent de vîrstă.

b) *Acuitatea vizuală.* Unii autori consideră că nu există o concordanță între valorile ERG și simptomele funcționale, persistența unui răspuns ERG întîlnindu-se de obicei în cazurile în care alterările funcționale sînt încă puțin modificate.

Efectuînd corelații între amplitudinea undei *b* și valoarea acuității vizuale, Marmor (1979) observă o corelație negativă, similară cu cea dintre valoarea ERG și vîrsta bolnavilor. Bolnavii cu timpi impliciți normali ai undei *b* au de regulă o acuitate vizuală bună, în timp ce bolnavii cu timpi impliciți anormali tind spre o acuitate vizuală mai scăzută cînd amplitudinea undei *b* este mică.

c) *Adaptometria.* Relația dintre adaptabilitatea simțului luminos la întuneric și amplitudinea ERG diferă de relația existentă între amplitudinea ERG și vîrsta sau acuitatea vizuală a bolnavilor.

Bolnavii cu timp implicit normal prezintă modificări minime ale adapto-

metriei, iar cei cu timp implicit anormal nu prezintă corelaţii evidente între amplitudinea ERG şi adaptabilitatea simţului luminos la întuneric (Marmor, 1979).

d) Forma *ereditară a retinopatiei pigmentare*. Mult timp s-a considerat că valorile ERG sînt diferite în formele ereditare ale retinopatiei pigmentare. S-a apreciat că forma autozomal dominantă prezintă modificări minime, iar forma autozomal recesivă sau legată de sex prezintă valori stinse ale traseului ERG (Tanino şi Ohba, 1976).

Berson (1969, 1972) acordă o importanţă deosebită timpilor impliciţi ai undei *b* fotopice în diferenţierea formelor ereditare ale retinopatiei pigmentare. Autorul apreciază că timpul implicit al undei *b* fotopice este în general anormal în retinopatia pigmentară, datorită leziunilor cu caracter difuz, fiind însă normal în formele ereditare autozomal dominante cu penetranţă completă sau în unele forme clinice sectoriale. Efectuînd studii similare, Marmor (1979) nu confirmă observaţiile lui Berson.

Recent, Rothberg şi col. (1982), efectuînd determinări ERG diferenţiate pe mai multe cazuri, ajunge la concluzia că ERG, prin tehnicile pe care le oferă în acest moment, nu permite o diferenţiere clinică între formele ereditare de retinopatie pigmentară.

e) *Formele clinice atipice ale retinopatiei pigmentare*. Aspectele ERG în aceste forme clinice sînt consemnate mai jos (Vezi pag. 155).

Electrooculograma. EOG prezintă valori patologice sau stinse, avînd în unele cazuri chiar valori inverse (amplitudinea scade pe timpul perioadei de adaptare la lumină). Valoarea potenţialului de bază este de asemenea scăzut, cu deosebire în cazurile în care ERG prezintă un traseu stins. În unele cazuri se constată totuşi valori stinse ale EOG asociate cu răspunsuri decelabile ale ERG. Aceste elemente pledează în favoarea unei sensibilităţi crescute ale EOG comparativ cu ERG, în precizarea diagnosticului clinic (Munteanu, 1978 ; 1981).

După unii autori, dimpotrivă, modificările EOG nu sînt nici mai precoce, nici mai evidente în comparaţie cu cele ale ERG (Gouras şi Gunkel, 1963 ; Velissaropoulos şi col., 1971). Pe un număr de 37 cazuri cu retinopatie pigmentară, Weinstein şi col. (1971) au constatat 2 cazuri în care EOG patologică a fost asociată cu o ERG normală, un caz în care EOG a fost normală şi ERG patologică şi un caz în care ambele au fost normale ; în alte cazuri autorii au consemnat o modificare simultană a EOG şi ERG.

Leziunile maculare în retinopatia pigmentară

O lungă perioadă de timp s-a crezut că retinopatia pigmentară respectă, anatomic şi funcţional, regiunea macular. O dată cu perfecţionarea tehnicilor de investigaţie clinică, în special ERG focală şi angiofluorografia, s-a demonstrat că macula poate fi implicată patologic într-un număr mare de cazuri.

Frecvenţa globală a leziunilor maculare este apreciată la aproximativ 60% din cazuri : 60,5% (François şi

Verriest, 1962), 63% (Fishman şi col., 1977).

Noi clasificăm leziunile maculare din retinopatia pigmentară în următoarele forme clinice : degenerescenţă maculară atrofică, degenerescenţă microchistică izolată, gaură maculară şi edemul macular cistoid.

1. **Degenerescenţa maculară atrofică.** Reprezintă forma cea mai frecventă de afectare maculară. Fishman şi col. (1977) o întîlnesc în 68% din cazurile cu retinopatie pigmentară cu leziuni maculare. Este caracteristică vîrstei adulte (40–50 de ani). Evoluţia este lentă şi variabilă, după caz şi familie. Se consideră că apare cu atît mai repede cu cît scăderea acuităţii vizuale se instalează mai precoce.

2. **Degenerescenţa maculară microchistică izolată.** În literatură sînt publicate un număr restrîns de observaţii privind această formă clinică de leziune maculară. Pe un lot de 31 de cazuri cu retinopatie pigmentară, Fishman şi col. (1977) constată 6 cazuri (19%) cu chiste şi găuri lamelare, fără tulburări de permeabilitate vasculară. Vîrsta de debut a modificărilor maculare pare a fi mai precoce comparativ cu leziunile maculare precedente.

3. **Gaura maculară.** Aspectul este întîlnit într-un număr mai mare de cazuri. Leziunea pare a fi consecinţa unei faze evolutive avansate de degenerescenţă microchistică.

Oftalmoscopic, aspectul este clasic pentru gaura lamelară : pată rotundă, roşie, bine delimitată, asociată cu unele puncte galbene. Limitanta internă, la rîndul ei, poate fi ruptă sau intactă. Leziunea este frecvent bilaterală şi mai rar unilaterală.

Angiofluorografic, modificările sînt identice găurilor maculare secundare altor afecţiuni : absenţa impregnării fluoresceinei la nivelul planşeului sau perifoveolar.

4. **Edemul macular cistoid.** Noţiunea de edem macular cistoid în retinopatia pigmentară aparţine lui Stock (1908). Angiofluorografic, edemul a fost evidenţiat de Ffytche (1973). În literatură el a fost semnalat de mai mulţi autori (Hyvarinen şi col., 1971 ; Bonnet şi Pingault, 1973 ; Ffytche, 1973 ; François P., 1976 ; Fishman, 1977 ; Munteanu, 1978).

Fishman şi col. (1977) descriu chiste maculare asociate cu edem macular cistoid la 7 din 31 cazuri cu leziuni maculare (23%). Frecvenţa complicaţiilor maculare pare însă mai ridicată.

Oftalmoscopic, regiunea maculară prezintă o tentă roşie, mai accentuată decît restul fundului de ochi, reflex tapetoid tip „bave d'escargot" şi aspect microchistic.

Angiofluorografic, imaginea este particulară : în timpul arteriovenos precoce, regiunea maculară este întunecată, dar limitele zonei sînt neregulate, depăşind suprafaţa maculară ; în timpul venos tardiv, dilatarea capilarelor perimaculare este însoţită de extravazarea fluoresceinei ; în timpul tardiv, aspectul este caracteristic, asemănător unor petale de flori localizate perimacular, cu zona centrală întunecată (Planşa XV, fig. 1). Modificările sînt consecinţa umplerii cavităţilor cistoide cu fluoresceină.

Funcţiile vizuale. Cu excepţia edemului macular cistoid, restul leziunilor maculare prezintă acelaşi tip de modificări.

Etiopatogenie. Modificările maculare de tip atrofic sînt consecinţa unui proces global de degenerescenţă tapetoretiniană. Patogenia lor rămîne ipotetică (Vezi pag. 144).

Degenerescenţa maculară microchistică izolată şi gaura maculară prezintă unele particularităţi patogenice care pot fi în raport cu un proces degenerativ, avînd o localizare preferenţială la nivelul zonei interne a retinei neurosenzorie. Aceasta este o afecţiune monogenică, în care gena are o expresivitate variabilă, sau o afecţiune poligenică în care genele responsabile de modificările maculare sînt apropiate în acelaşi cromozom (François şi M. Bonnet, 1976).

Patogenia edemului macular cistoid prezintă mai multe aspecte :

– Modificări de permeabilitate vasculară. Rosen (1969), Hyvarinen şi col. (1971) au descris edemul macular cistoid în cazuri cu retinopatie pigmentară asociate cu modificări ale EPR, ale coriocapilarei şi ale vaselor retiniene. J. François şi col. (1973) au prezentat 4 cazuri de bolnavi tineri care aveau vasele retiniene normale. Aceste fapte par a nu atesta o relaţie certă între aspectul oftalmoscopic al vaselor retiniene şi existenţa unor modificări ale permeabilităţii capilarelor perifoveolare.

– Factori inflamatori asociaţi leziunilor retiniene degenerative (M. Bonnet, 1973).

– Sindrom de interfaţă vitreoretiniană cu implicaţii secundare asupra maculei (Fishman şi col., 1977 a ; 1977 b). Este cunoscut faptul că unele cazuri cu retinopatie pigmentară se pot asocia cu membrane preretiniene, similare cu cele descrise în sindroamele de interfaţă cu altă etiologie. Membranele preretiniene sînt rezultatul unei condensări sau proliferări vitreene posterioare (Jaffe, 1967), sau a unei proliferări gliale (Stock, 1908), care la rîndul ei este produsul tulburărilor ischemice în perfuzia capilarelor retiniene. Rolul factorului ischemic în formarea membranelor preretiniene a fost descris de mai mulţi autori (Wise şi col., 1971 ; Scuder şi Elfrig, 1975), iar insuficienţa circulatorie în retinopatia pigmentară, ca un fapt bine stabilit, a fost descrisă de Hyvarinen şi col. (1971).

Fishman şi col. (1977) consideră că modificările specifice sindromului de interfaţă pot avea un rol patogenic atît în cazul leziunilor microchistice şi al găurilor lamelare, cît şi în patogenia edemului macular cistoid.

Leziunile microchistice şi găurile lamelare sînt rezultatul tracţiunilor exercitate de membrana preretiniană sau de aderenţele restante vitreoretiniene, acţionate prin decolarea posterioară a vitrosului (Pruett, 1975). Absenţa edemului cistoid în aceste cazuri ar putea fi explicată prin deteriorarea limitantei interne de la acest nivel, care permite difuziunea fluoresceinei în corpul vitros.

In cazul edemului macular cistoid este posibil ca aceşti factori patogenici să producă tulburări de permea-

bilitate la nivelul capilarelor perifoveolare, cu instalarea acestui edem. Prezența unei membrane limitante interne intacte ar favoriza acumularea fluoresceinei la acest nivel.

Fishman și col. (1977) demonstrează acest lucru punînd în evidență o membrană limitantă internă deteriorată la cazurile cu retinopatie pigmentară cu leziuni microchistice și o membrană limitantă internă integră la cazurile cu edem macular cistoid.

AFECȚIUNI ASOCIATE

Retinopatia pigmentară prezintă multiple asocieri patologice. Unele dintre acestea sînt corelate patogenic, altele sînt întîmplătoare. Studiul lor are importanță în stabilirea conduitei terapeutice, elucidarea unor aspecte patogenice și formularea unui prognostic vizual real.

Din multitudinea afecțiunilor asociate cu retinopatia pigmentară am departajat două grupe :

– Afecțiuni oculare.
– Afecțiuni sistemice.

Afecțiunile sistemice sînt prezentate în continuare (Vezi pag. 283).

Afecțiunile oculare asociate cu retinopatia pigmentară. Numărul exact al afecțiunilor oculare asociate și frecvența lor reală sînt greu de stabilit. Catsch (1938) consemnează 66 cazuri cu retinopatie pigmentară (0,25%) asociate cu alte afecțiuni într-un lot de 26 735 de bolnavi oculari.

Dintre afecțiunile oculare mai importante asociate cu retinopatia pigmentară amintim : cataracta, miopia, glaucomul, cheratoconul, dezlipirea de retină, alte forme de distrofie retiniană, microftalmia, drusenul papilar, heterocromia iriană Fuchs și vasculopatia retiniană tip Coats.

1. **Cataracta.** Este semnalată frecvent (38,1%), avînd un debut cortical posterior și caracter frecvent familial. Rezultatele operatorii sînt bune.

2. **Miopia.** Zolog și Vasile (1965) stabilesc la un număr de 75 de cazuri cu retinopatie pigmentară următoarea distribuție de refracție : emetropi : 20 de ochi (25%) ; hipermetropi : 27 de ochi (36%) ; miopi : 28 de ochi (38%). Autorii consideră că frecvența miopiei în cazurile de retinopatie pigmentară este de 38% (adică înzecitul frecvenței dintr-o populație neselecționată). Ea crește cu vîrsta, ajungînd în a 5-a decadă de viață la peste 70%.

În anul 1973, Zolog consemnează unele corelații privind simțul luminos, cîmpul vizual, presiunea intraoculară, rigiditatea scleral, ERG și audiometria, frecvența glaucomului declarat și a cataractei, la un lot de 44 cazuri cu miopie mare (34–76 ani) și un lot de 44 cazuri cu retinopatie pigmentară tipică. Autorul stabilește unele corelații semnificative între cele două boli, fapt care demonstrează originea lor comună și/sau condiționarea apariției uneia de cealaltă.

În unele cazuri, modificările oftalmoscopice miopice, în special cele maculare, pot masca leziunile distrofice de la acest nivel, îngreunînd diagnosticul.

3. **Glaucomul.** Este întîlnit în cazurile cu retinopatie pigmentară mai des decît într-o populație neselecționată. Zolog (1973) constată la un lot de 44 bolnavi cu retinopatie pigmentară un

procent de 19% din cazuri cu o tensiune intraoculară de peste 20 mm Hg. În majoritatea cazurilor, glaucomul este cu unghi deschis.

4. **Cheratoconus.** Franceschetti şi col. (1963) stabilesc o frecvenţă de 45,8‰ a cazurilor cu cheratoconus asociate cu o retinopatie pigmentară. Valoarea medie a acestei asocieri într-o populaţie neselectată este de 0,71‰.

5. **Dezlipirea de retină.** Unii autori consideră că există un antagonism anatomopatologic între cele două afecţiuni : atrofia retiniană măreşte adeziunea retinei la nivelul coroidei. Cu toate acestea, în literatură sînt citate unele cazuri de dezlipire de retină asociate cu retinopatia pigmentară.

6. **Alte forme de distrofie retiniană.** *Distrofia viteliformă* a fost constatată în mod excepţional asociată cu retinopatia pigmentară tipică (Luigi şi Diversi, 1970) şi cu forme clinice atipice (amauroza congenitală Leber).

Boala Stargardt flavimaculatus reprezintă o formă de distrofie maculară asociată cu retinopatia pigmentară (Vezi pag. 106).

7. **Microftalmia, drusenul papilar şi heterocromia Fuchs** au fost semnalate în asociere cu retinopatia pigmentară. Drusenul nervului optic a fost întîlnit asociat cu retinopatia pigmentară de către Puck şi col. (1985). Autorii au confirmat natura afecţiunii prin studii în microscopie electronică, delimitînd astfel controversa existentă în acest domeniu, prin care unii autori considerau modificările clinice drept hamartoame (Robertson, 1972).

8. **Vasculopatia retiniană tip Coats.** Asocierile dintre retinopatia pigmentară şi vasculopatia secundară sînt rare. În literatură sînt publicate aproximativ 14 cazuri de asociere între retinopatie pigmentară şi o vasculopatie retiniană tip Coats : Zamorani (1956) – 1 caz ; Santinio (1962) – 1 caz ; Morgan şi Crawford (1968) – 1 caz ; Schmidt şi Faulborn (1970) – 2 cazuri ; Egerer şi col. (1974) – 1 caz ; Lainer şi col. (1976) – 3 cazuri ; Ayesh şi col. (1977) – 1 caz ; Fogle şi col. (1977) – 1 caz.

Noi (Munteanu, 1985) am examinat 2 cazuri de asociere între aceste afecţiuni. Redăm mai jos una din observaţiile noastre.

Observaţie clinică. Bolnava N. B., 53 ani, cu acuze de hemeralopie şi tulburări ale acuităţii vizuale din copilărie. Un consult oftalmologic la vîrsta de 16 ani stabileşte diagnosticul de retinopatie pigmentară.

Antecedentele heredocolaterale semnalează o formă de retinopatie pigmentară cu ereditate posibil autozomal dominantă (fig. 3.13). Bolnava a fost operată de cataractă la ochiul stîng cu instalarea unei dezlipiri totale de retină după 3 luni (1976). La ochiul drept a fost operată de cataractă fără complicaţii (1984). La data examinării noastre prezintă următoarele modificări :

Oftalmoscopia. Ochiul drept : decolorare papilară şi strîmtorări de calibru vascular ; pigmentare retiniană polimorfă la nivelul polului posterior şi periferic. Degenerescenţă maculară atrofică. Temporal şi inferior, importante exsudate retiniene, galbene, dispuse în pete mari, neregulate ; modificări de calibru vascular (telangiectazii) ; hemoragii ; organizări fibrogliate (Planşa XV, fig. 2).

Angiofluorografic s-au evidenţiat tulburări de permeabilitate vasculară cu punct de plecare din reţeaua vasculară retiniană patologică, localizată temporo-inferior.

Retinopatie pigmentară.

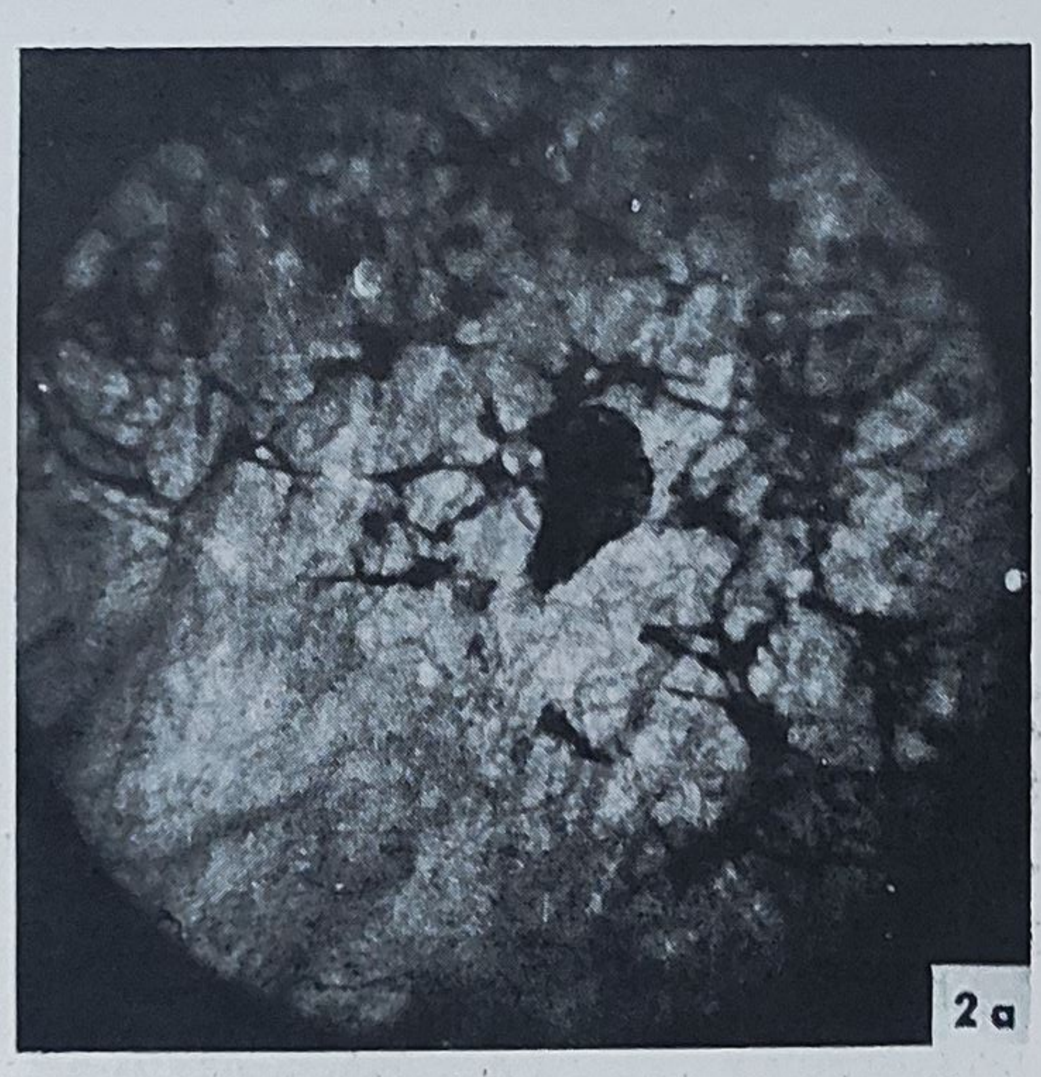

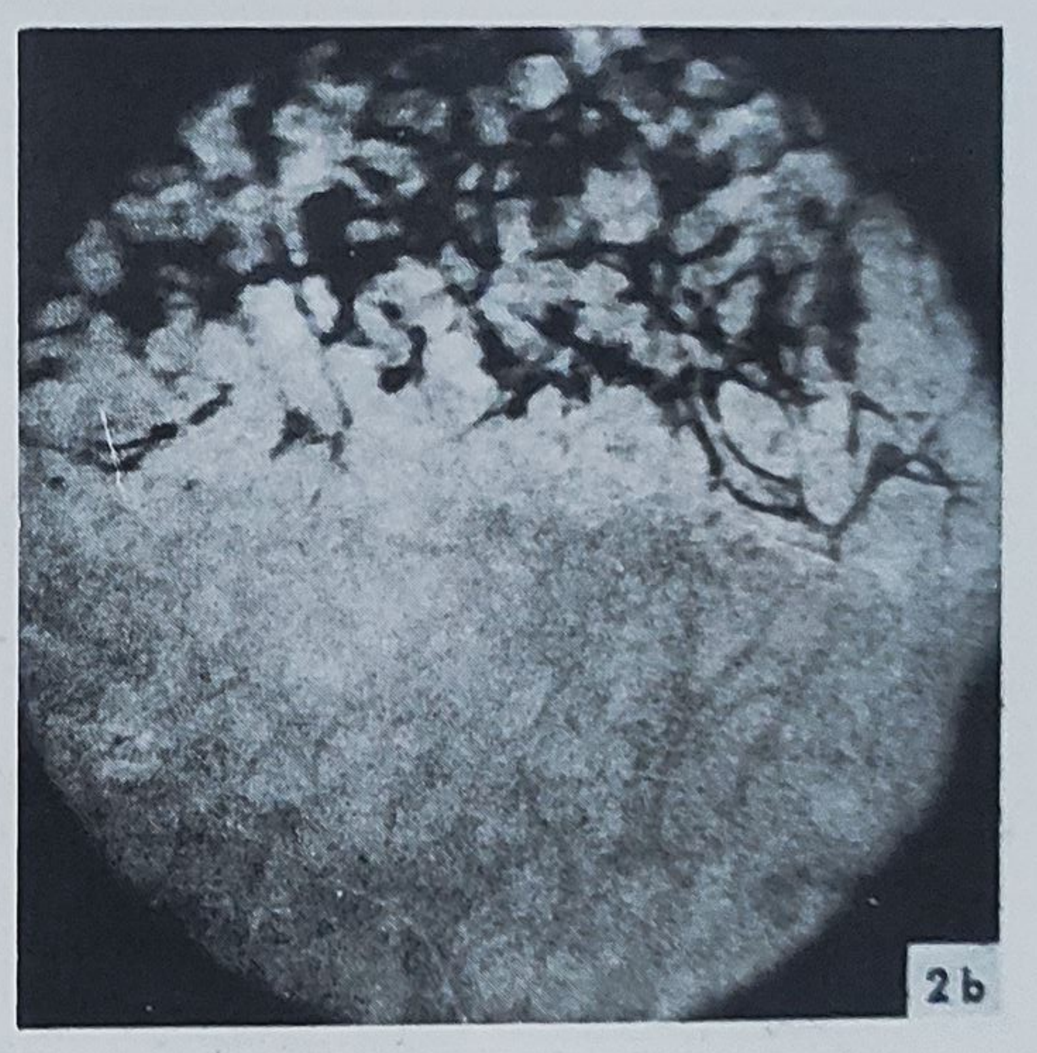

Fig. 1. Decolorare papilară și strîmtorări vasculare.

Fig. 2. Pigment osteoblastic localizat periferic.

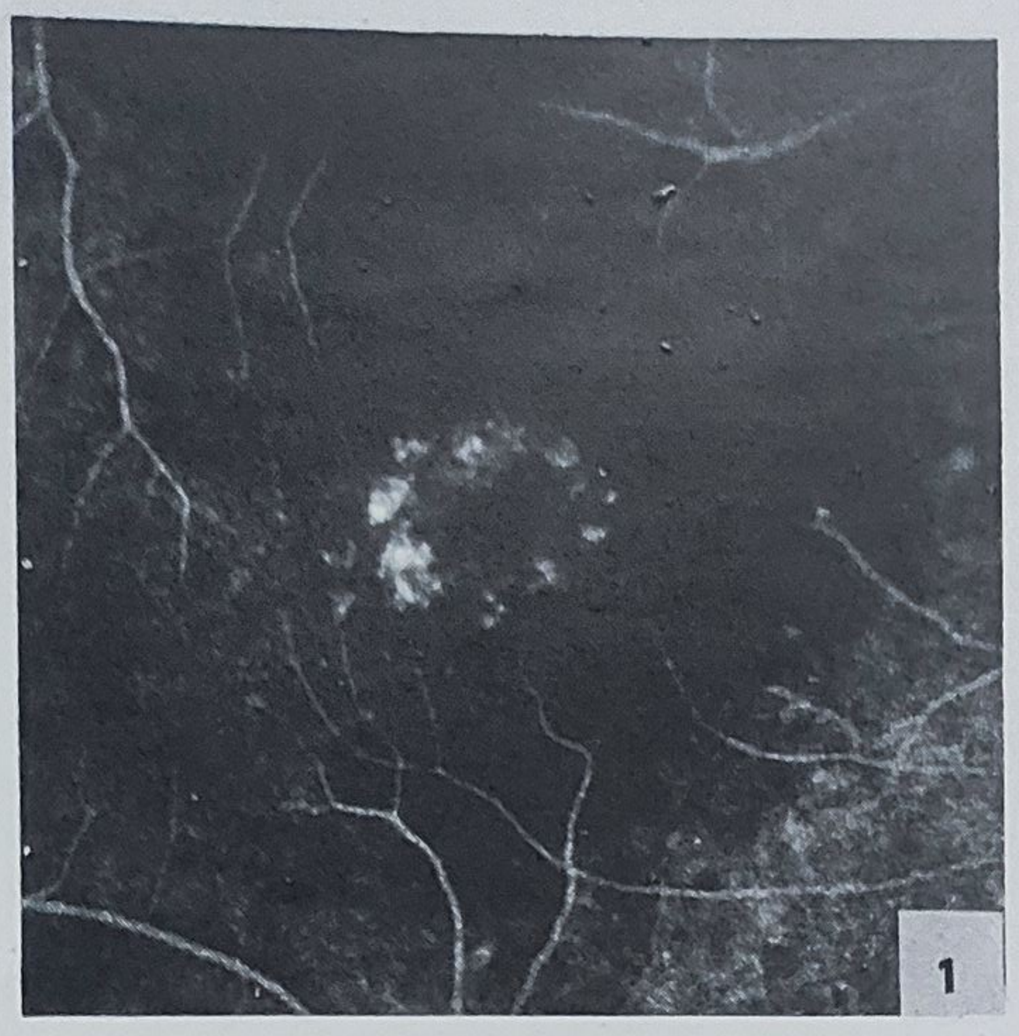

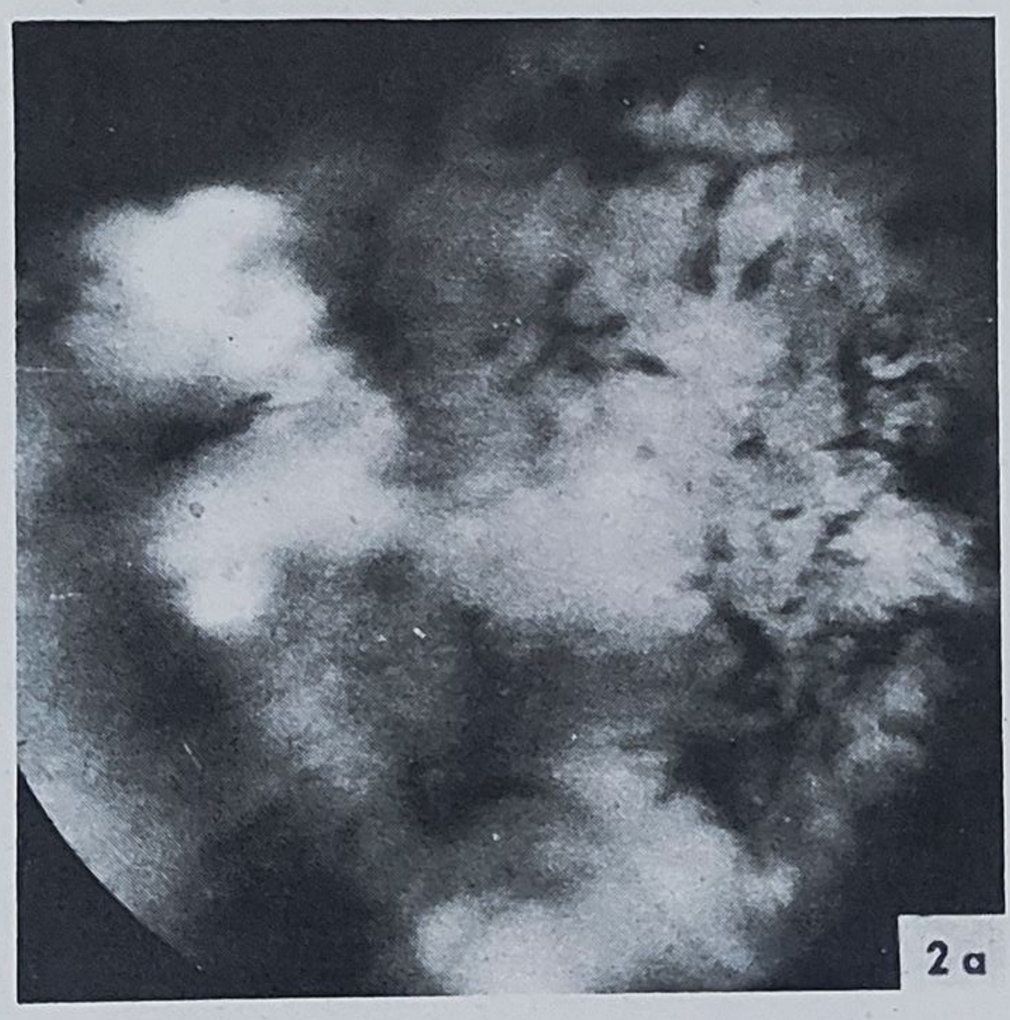

Fig. 1. **Edem macular microchistic.** Retinopatie pigmentară.

Fig. 2. **Retinopatie pigmentară asociată cu vasculopatie Coats.** Se remarcă placardele exsudative şi microangiopatia vasculară (stînga).

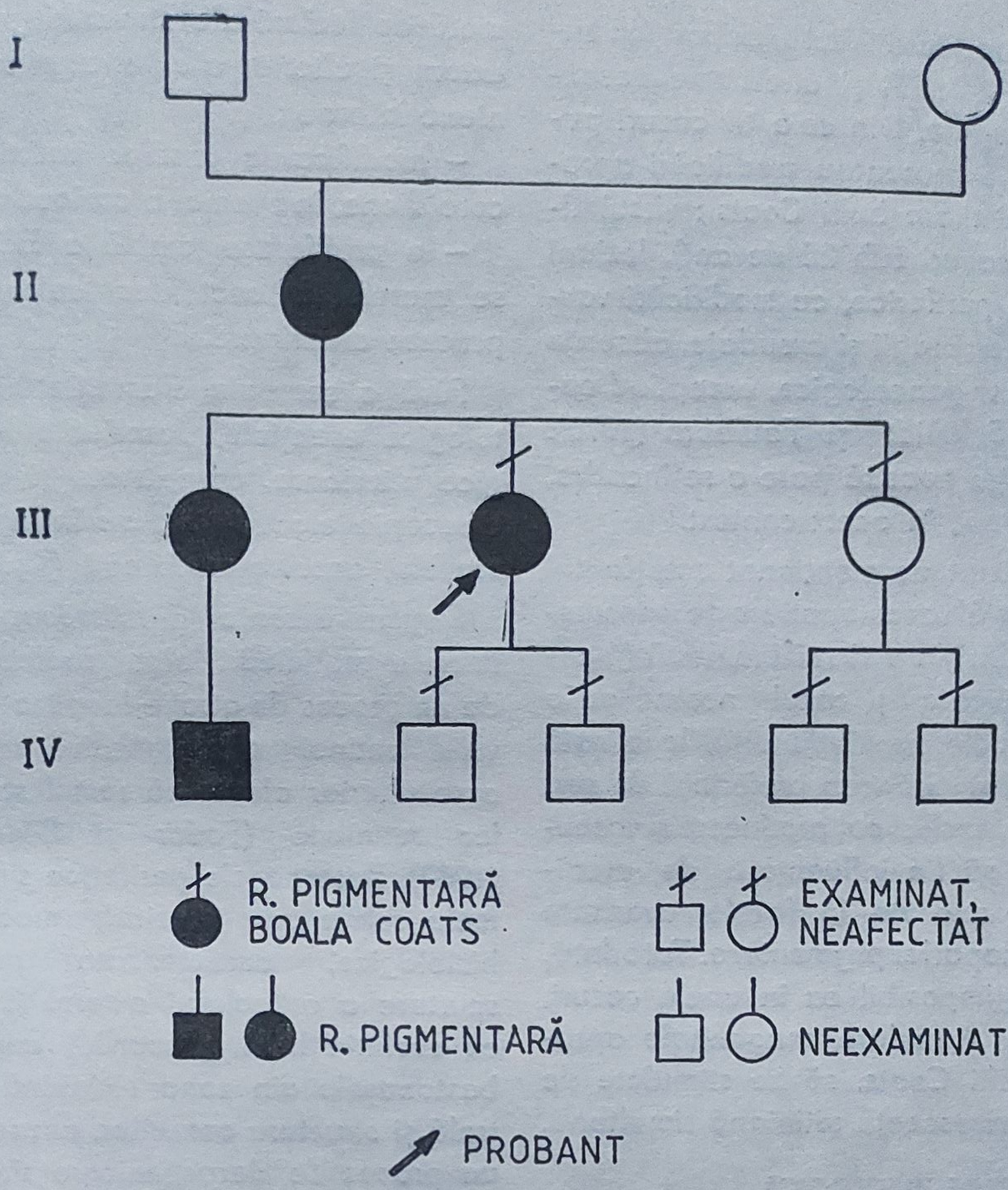

Fig. 3.13. *Retinopatie pigmentară în asociere cu vasculopatie Coats.*

Ochiul sting prezintă dezlipire totală de retină. VOD : numără degetele la 2 m cu corecție. VOS : slabă percepere a luminii. Cîmpul vizual tubular la ochiul drept ; discromatopsie ; curba adaptabilității luminoasă monofazică cu prag final înalt. ERG stinsă și EOG patologică.

Substratul etiopatogenic al corelațiilor retinopatiei pigmentare cu vasculopatiile exsudative nu este precizat. Noi presupunem posibilă existența următoarelor variante : retinopatia pigmentară asociată cu boala Coats, retinopatia pigmentară asociată cu vasculopatii secundare sau retinopatia pigmentară substrat principal a vasculopatiei exsudative.

Majoritatea cazurilor descrise în literatură par să exemplifice o asociere dintre retinopatia pigmentară și boala Coats.

Fogle și col. (1977) consideră că pentru a atesta o boală Coats, în acest context, cazurile trebuie să prezinte următoarele particularități : le-

ziuni unilaterale, vîrstă tînără, telangiectazii, dilatări şi anevrisme vasculare, exsudate. Din cele 14 cazuri publicate, 13 prezentau modificări aproximativ similare bolii Coats : vîrstă tînără (9 cazuri sub 22 de ani), leziuni retiniene periferice, cu modificări vasculare, hemoragii şi exsudate, absenţa corelaţiilor genealogice, exceptînd cazul lui Schmidt şi Faulborn (1970). Observaţia noastră pare a se încadra, de asemeni, în acest context.

Interesant de menţionat este faptul că această vasculopatie este consemnată uneori la o vîrstă înaintată (4 cazuri publicate şi cazul nostru, au o vîrstă medie de 42 de ani), localizată bilateral şi fără vreo preferinţă de sex. Nu este exclus ca producerea vasculopatiei să fie influenţată de evenimente petrecute în fazele avansate ale retinopatiei pigmentare. Totodată, nu este imposibil ca în unele cazuri, anomalii vasculare congenitale apropiate bolii Coats, să fie stimulate de o degenerescenţă retiniană simultană.

ANATOMIE PATOLOGICĂ

Primele descrieri histopatologice ale retinopatiei pigmentare aparţin lui Müller (1858) şi Guaita (1864). Atît cazurile lor, cît şi cele descrise ulterior au ilustrat stadiile tardive din evoluţia bolii. Gonin (1902, 1903) face o primă descriere histologică într-un caz cu retinopatie pigmentară aflat în stadiul de debut.

Franceschetti şi col. (1963) diferenţiază trei elemente importante din gama modificărilor histopatologice :

– atrofia selectivă şi progresivă a elementelor senzoriale ale retinei, urmată de leziuni ale stratului granulos extern şi ulterior ale straturilor retiniene interne ;

– modificarea vaselor retiniene şi coroidiene, în special a coriocapilarei ;

– o proliferare activă a EPR care se manifestă secundar celor două procese anterioare.

Fără a semnala elemente histopatologice esenţiale, descrierile histologice ulterioare, completate şi de microscopia electronică, au întregit ansamblul acestor modificări (fig. 3.14).

Degenerescenţa fotoreceptorilor. Primele modificări sînt reprezentate de un proces de atrofie localizat la nivelul retinei neurosenzitive, proces care ulterior afectează restul straturilor retiniene (Fodor şi Dinulescu (1980). Bastonaşele periferice sînt primele celule care prezintă modificări histologice, caracterizate printr-o scurtare a articolului extern. O dată cu evoluţia bolii, placardul cuprinde bastonaşele din zona retiniană centrală şi structura conurilor, care suferă un proces de dezorganizare similară. Celulele distruse sînt înlocuite de un ţesut glial, iar membrana limitantă externă poate ajunge în contact cu EPR. În regiunea maculară pot fi întîlnite formaţiuni lacunare şi procese degenerative chistice.

Epiteliul pigmentar retinian prezintă modificări histopatologice precoce, cu o degenerescenţă accentuată în unele zone şi remanieri pigmentare de ansamblu (aglomerări şi migrări pigmentare). În unele sectoare, procesul distructiv este accentuat, permiţînd un contact direct între membrana Bruch şi celulele gliale. Diferite celule ale



Fig. 3.14. *Atrofia elementelor retiniene şi distrugerea EPR.* (Fodor şi Dinulescu, 1980).

EPR evidenţiază acumulări de lipofuscină. Acest lucru fie demonstrează că EPR nu este capabil să digere produsul provenit din segmentele externe ale celulelor retinei neurosenzitive degenerate, fie reprezintă un alt proces patologic localizat în celulele EPR.

Straturile retiniene interne. Stratul fibrelor nervoase, celulele ganglionare, stratul nuclear intern şi stratul plexiform suferă, de asemenea, un proces degenerativ, fiind înlocuite de ţesut glial.

Vasele sanguine. Calibrul vaselor retiniene este strîmtorat. Lumenul vascular este micşorat sau chiar obliterat complet, în urma unui proces de îngroşare a adventicei şi a modificărilor hiperplazice de la nivelul endoteliului. In unele zone, pereţii vasculari sînt înconjuraţi de aglomerări pigmentare asemănătoare unui manşon. Aglomerările pigmentare pot fi constatate la nivelul adventicei sau în straturile profunde ale structurii vasculare, ajungînd pînă la nivelul lumenului. Microscopia electronică arată că aspectul pigmentar „osteoblastic" reprezintă consecinţa unei proliferări gliale la nivelul bifurcării capilarelor retiniene asociate cu proliferări pigmentare.

Papila nervului optic. În stadiile tardive, nervul optic este atrofiat în urma unui proces de degradare a corpului celular al celui de al treilea neuron retinian şi a degenerescenţei secundare ascendente. Aspectul decolorat al papilei nervului optic nu pare a se datora unui proces de atrofie, ci mai mult unui proces de proliferare glială constatat la acest nivel. În unele cazuri a fost descrisă o membrană preretiniană cu tendinţă de extindere în jurul papilei nervului optic.

Coroida nu prezintă o perioadă de timp modificări histopatologice. Intr-un stadiu de evoluţie avansat se constată o dezvoltare a ţesutului conjunctiv.

fără interesarea coriocapilarei. Deşi unii autori au descris modificări ale vaselor sanguine coroidiene, acestea nu sînt constante sau caracteristice retinopatiei pigmentare.

PATOGENIE

În ciuda cercetărilor intense efectuate în întreaga lume, patogenia retinopatiei pigmentare rămîne problematică. De-a lungul anilor au fost elaborate multiple teorii şi postulate, cauze diferite. Unele dintre ele au rămas de ordinul istoriei, altele, deşi completate ulterior cu noi elemente, nu au fost confirmate. Dezvoltarea cercetării de laborator şi a celei clinice şi introducerea modelelor experimentale pe animale au permis completarea cunoştinţelor privind patogenia retinopatiei pigmentare. În prezent dispunem de unele elemente certe privind mecanismul patogenic, ansamblul problematicii rămînînd însă sub semnul întrebării.

Expunem mai jos unele concepţii patogenice asupra retinopatiei pigmentare. Unele teorii le enumerăm pentru valoarea lor istorică, altele pentru actualitatea şi importanţa lor reală. Expunerea pe larg a unor concepţii patogenice exprimă convingerea noastră privind importanţa lor teoretică, atît în privinţa mecanismului necunoscut din această gravă afecţiune oculară, cît şi a unor posibile afilieri patogenice cu alte distrofii retiniene.

1. **Cauze vasculare**

a) *Scleroza vaselor coroidiene* a fost incriminată datorită modificărilor histologice constatate în unele cazuri cu retinopatie pigmentară (Gonnin, 1902; Pavsons, 1905; Nettleship, 1907; Hepburn, 1908; Levy-Wolff, 1939). Teoria a fost abandonată întrucît s-a demonstrat, chiar şi în cazurile avansate, un aspect histologic normal la nivelul coroidei.

b) *Scleroza vaselor retiniene*, bazată pe aspectul oftalmoscopic al vaselor retiniene, a fost susţinută de Agatston (1939).

c) *Factor vascular arterial necunoscut.* Ipoteza existenţei unui asemenea factor a fost emisă de Neckenlive (1982). Autorul întîlneşte la un număr de 5 cazuri cu retinopatie pigmentară conservarea EPR în zonele adiacente arteriolelor retiniene, în contrast cu degenerescenţa panretiniană a EPR. Autorul nu exclude posibilitatea existenţei unui factor vascular eliberat prin permeabilitatea vasculară, cu rol într-o modificare pozitivă a procesului patologic în retinopatia pigmentară şi întîrzierea temporară a degenerescenţei EPR la acest nivel.

2. **Cauze endocrine**

a) *Tulburările hipofizare şi diencefalice* sînt implicate prin corelaţiile lor cu retinopatia pigmentară : sindromul Laurence-Moon-Bardet-Biedl.

b) *Tulburări pluriglandulare.*

c) *Hormonii sexuali* sînt incriminaţi datorită agravării retinopatiei pigmentare la pubertate şi aspectul clinic mai grav la bărbat comparativ cu cel de la femeie.

3. **Cauze hepatice.** Sînt implicate datorită asocierii lor cu unele distrofii tapetoretiniene şi prin participarea lor în unele tulburări de regenerare a pigmentului vizual.

4. Cauze toxice sau infecţioase.

5. Tulburare metabolică fundamentală. Aspectul a fost constatat în unele cazuri cu degenerescenţă retiniană (Tusaind şi Danis, 1971). Totodată, cazuri cu degenerescenţă retiniană au fost consemnate la heterozigoţi cu hipobetalipoproteinemie (Yee şi col., 1976).

6. Tulburările metabolismului cuprului. Gahlot şi col. (1976) au determinat cantitatea de cupru din plasma şi urina unui număr de 15 cazuri cu retinopatie pigmentară şi au constatat următoarele modificări : valori normale sau aproape normale ale cuprului seric, valori scăzute ale ceruloplasminei, creşterea accentuată a excreţiei cuprului în urină. Autorii consideră retinopatia pigmentară o consecinţă a tulburării metabolismului cuprului (o stare similară degenerescenţei hepatolenticulare a ficatului). Ei propun, fără rezultate convingătoare, un tratament al retinopatiei pigmentare cu agenţi chelanţi (penicilamină). Observaţiile lor nu au fost confirmate de cercetările ulterioare (Ehlers şi Bulow, 1977 ; Marmor şi col., 1978).

7. Tulburarea metabolismului acizilor aminaţi. Plecînd de la unele observaţii privind valorile crescute ale ornitinei în atrofia girată a retinei (Takki, 1974 ; Takki şi Simmell, 1974) şi de la apariţia unei degenerescenţe retiniene la pisicile cu o alimentaţie lipsită de taurină (Rabin şi 1973 ; Schmidt şi col., 1976), au fost realizate studii ale valorilor acizilor aminaţi în retinopatia pigmentară. Deşi s-au obţinut unele date semnificative privind modificarea valorilor sanguine la unii acizi aminaţi, rezultatele nu sînt concludente. Problema rămîne dificilă din cauza inaccesibilităţii materialului de studiu uman şi a eterogenităţii şi complexităţii clinice a retinopatiei pigmentare. În acest context apare şi mai semnificativă remarca lui Bird (1977), care considera că în cercetările asupra etiopatogeniei retinopatiei pigmentare este necesar să se ţină cont de particularităţile morfologice şi ereditare.

Dintre lucrările semnificative privind aminoacidopatiile în retinopatia pigmentară amintim, într-o ordine aproximativ cronologică, următoarele :

– Campbell şi Toukas (1962) nu constată modificarea valorilor sanguine ale acizilor aminaţi la bolnavii cu retinopatie pigmentară.

– Fujiwara (1968) studiază valorile acizilor aminaţi comparativ în umoarea apoasă şi serul bolnavilor cu retinopatie pigmentară, consemnînd valori crescute ale cistinei şi alaninei.

– Rabin şi col. (1973), Schmidt şi col. (1977) constată existenţa unei degenerescenţe retiniene la pisicile din a căror alimentare lipseşte taurina.

– Takki (1974), Takki şi Simmell (1974) găsesc o creştere accentuată a ornitinei în atrofia girată a retinei.

– Berson şi col. (1976), cercetînd la 26 de cazuri cu retinopatie pigmentară valoarea sanguină a unui grup de 12 aminoacizi, nu constată abateri importante de la valorile normale.

– Airaksinen şi col. (1979) consemnează valori crescute ale taurinei la bolnavii cu retinopatie pigmentară.

– Arshinoff şi col. (1981) efectuează un studiu în 65 de cazuri cu retinopatie pigmentară cercetînd valorile sanguine ale unui grup de 18 acizi aminaţi. Ei clasifică cazurile după forma ereditară a bolii, obţinînd rezultate statistice semnificative la un grup de aproximativ 5–7 acizi aminaţi :

– 8 cazuri cu ereditate recesivă legată de sex au prezentat valori scăzute ale taurinei şi aspartitei ; valorile scăzute pot fi puse în legătură cu modificările legate de cromozomul X ;

– 9 cazuri cu ereditate recesivă legată de sex şi, în mai mică măsură, un număr de 10 cazuri cu ereditate autozomal dominantă au prezentat valori scăzute ale treoninei şi histidinei ; modificarea valorilor nu poate fi explicată, cu atît mai mult cu cît în diferitele forme de aminoacidopatii, modificările acizilor aminaţi prezintă valori crescute, iar în aceste cazuri nu au fost constatate aspecte patologice la nivelul ochiului ;

– în două cazuri cu sindrom Laurence-Moon-Bardet-Biedl s-au consemnat valori crescute ale acizilor aminaţi cu catene ramificate (valină, izoleucină şi leucină) şi ale argininei ; creşterea acizilor aminaţi ramificaţi poate fi interpretată ca un rezultat al obezităţii caracteristice acestui sindrom ; valorile crescute ale argininei nu sînt explicabile.

Modificările valorilor sanguine ale acizilor aminaţi în cazurile cu retinopatie pigmentară sînt greu de interpretat. Valorile constatate nu prezintă, în general, abateri mari asemănătoare cu cele întîlnite la ornitină în cazurile cu atrofie girată retiniană. Nu este exclus ca valorile întîlnite în unele cazuri să reprezinte doar modificări secundare, comparabile cu valorile scăzute ale lizinei şi acidului glutamic consemnate în atrofia girată. Este posibil ca în viitor să se demonstreze unele deficienţe metabolice primare care joacă un rol important în patogenia retinopatiei pigmentare.

8. **Rolul luminii.** Rolul luminii asupra modificărilor retinei neurosenzitive a fost susţinut încă de Leber (1916). Recent, o serie de lucrări consemnează efectul luminii asupra unor procese patologice care condiţionează relaţiile dintre EPR şi retina neurosenzitivă (Kuwabara, 1979). Noell şi Albrecht (1971) evidenţiază rolul luminii în metabolismul vitaminei A şi indirect în patogenia degenerescenţei retiniene. Plecînd de la aceste constatări, Berson (1974) recomandă privarea de lumină ca un mijloc terapeutic de stabilizare a procesului patologic în retinopatia pigmentară.

9. **Rolul vitaminei A.** Relaţia care există între vitamina A, hemeralopie şi retinopatia pigmentară este cunoscută de mult timp. Acest fapt a sugerat rolul vitaminei A în patogenia retinopatiei pigmentare (Dowling şi Wald, 1960 ; Dowling şi Gibbons, 1961).

Mai recent, o serie de lucrări au evidenţiat unele valori scăzute ale vitaminei A în sîngele bolnavilor cu retinopatie pigmentară (Campbell şi col., 1964 ; Soliman şi col., 1970 ; Rahi, 1972).

O particularitate a cercetărilor o constituie observaţia că vitamina A este transportată de la ficat la retină

sub forma unui complex proteină-retinol (Kanai şi col., 1968 ; Mutori şi col., 1972 ; Maraini şi Gozzoli, 1975 ; Heller şi Bok, 1976).

Cercetările rămîn controversate, întrucît o serie de lucrări nu au confirmat valori scăzute ale vitaminei A în sîngele circulant (Berson şi col., 1968). Cu toate acestea, nu este exclusă posibilitatea rolului vitaminei A în unele forme de retinopatie pigmentară.

10. **Teoria autoimună.** Experienţe efectuate pe modele animale şi corelarea lor cu unele observaţii din clinica umană au adus în actualitate posibilitatea existenţei unui mecanism autoimun în patogenia retinopatiei pigmentare. Într-o ordine aproximativ cronologică, datele experimentale şi clinice se înfăţişează astfel :

– Fessel (1962) constată unele valori crescute ale imunoglobulinelor M (IgM) la 6 din 10 cazuri cu retinopatie pigmentară, aceste date au fost confirmate ulterior (Jain şi col., 1981).

– Wacher şi Lipton (1965) demonstrează posibilitatea producerii unei boli oculare autoimune cu extracte retiniene, arătînd specificitatea retinei faţă de antigenul retinian, antigen localizat la nivelul fotoreceptorilor.

– Rahi (1970) stabileşte potenţialul antigenic al fotoreceptorilor retinieni la alte animale, iar Wacher şi Kalsow (1973) emit ipoteza unor posibile corelaţii între modelul experimental de la animal şi retinopatia din clinica umană.

– Char şi col. (1974) pun în evidenţă creşterea activităţii citotoxice a limfocitelor la bolnavii cu retinopatie pigmentară, susţinînd posibilitatea unei imunităţi celulare în patogenia degenerescenţelor pigmentare retiniene.

– Wong şi col. (1975) demonstrează posibilitatea inducerii unei retinite autoimune la maimuţe, întrebuinţînd antigeni omologi la segmentele externe ale bastonaşelor.

– Wacher şi Kolosow (1976) evidenţiază la cobai antigeni cu localizare la nivelul fotoreceptorilor. Ei descriu două forme de antigeni : solubili şi insolubili, cei din urmă au posibilitatea de a produce anticorpi şi distrofii oculare în cazul injectării la animale omoloage.

– Rocha şi Antunes (1977), bazîndu-se pe studii imunologice şi imunogenetice, confirmă ipoteza extinderii modelelor experimentale animale la om, arătînd necesitatea includerii unor boli retiniene în cadrul imunopatologiei. Ei au semnalat, totodată, modificarea unor parametri imunologici la bolnavii cu retinopatie pigmentară.

– Prinkman şi col. (1980) au determinat la bolnavii cu retinopatie pigmentară reacţiile imunologice la antigenii retinieni. Rezultatele lor au arătat că limfocitele acestor bolnavi au fost sensibilizate la antigenii retinieni, de unde concluzia că bolnavii cu retinopatie pigmentară au fost aparent sensibilizaţi la segmentele externe ale bastonaşelor cu un efect de hipersensibilitate celulară mediată.

– Heredia şi col. (1981) pleacă de la ideea existenţei unei reacţii autoimune şi a dereglării procesului imunologic în cazurile cu retinopatie pigmentară şi efectuează unele expe-

rienţe. Autorii evidenţiază o modificare a răspunsurilor imunitare celulare şi o scădere a activităţii supresoare în grupa bolnavilor cu retinopatie pigmentară, în comparaţie cu un grup normal, demonstrînd astfel existenţa unei dereglări a procesului imunitar în patologia retinopatiei pigmentare.

– Heredia şi col. (1984) studiază prezenţa complexelor imune circulatorii (CIC) şi modificările sistemului complementar pe 46 de cazuri cu retinopatie pigmentară. Autorii evidenţiază prezenţa CIC la 43,5% din cazurile studiate, nivelul scăzut al componentelor complimentare C_3 şi C_4 ($p<0,001$) şi alte activităţi hemolitice CH_{50} ($p<0,001$), comparativ cu un lot de control format din 100 subiecţi normali. Ei constată o creştere semnificativă din punct de vedere statistic între valorile lui: C_3 şi CIC ($p<0,01$), C_4 şi CIC ($p<0,01$) şi între CH_{50} şi CIC ($p<0,001$). Aceste observaţii presupun existenţa unei acţiuni din partea CIC în patogenia retinopatiei pigmentare. Este posibil ca CIC să aibă un rol în tulburările de permeabilitate vasculară retiniană, cunoscută fiind activitatea inflamatorie autoimună a acestor componente.

– Keltner şi col. (1983) aduc noi argumente în favoarea unui mecanism autoimun. Ei descriu cazul unei femei de 61 ani care a prezentat o formă de degenerescenţă retiniană (scotom inelar, aplatizarea ERG) provocată, probabil, de un mecanism autoimun, avînd ca punct de plecare un neoplasm de col uterin. Sowyer şi col. (1976) au descris 7 cazuri cu neoplasm la care s-a produs o cecitate datorată unei forme de degenerescenţă retiniană cu o patogenie nedeterminată. Keltner şi col. (1983) au evidenţiat în serul bolnavilor anticorpi care provocau reacţii asupra fotoreceptorilor proveniţi dintr-un ţesut retinian normal. Rezultatele lor sugerează o dereglare autoimună, care poate presupune existenţa unui mecanism similar şi în alte forme de degenerescenţă a fotoreceptorilor, precum şi în forme de retinopatie pigmentară.

Cazurile prezentate pun problema existenţei unui mecanism autoimun localizat la distanţă de procesul neoplazic şi în care pot fi implicaţi patru factori : virusuri, tulburări imunologice, substanţe toxice hormonale şi cauze vasculare.

– Trevor şi col. (1984) prezintă cazul unui bolnav de 66 ani la care s-a instalat un proces de degenerescenţă retiniană, secundar unui mecanism autoimun, cu punct de plecare într-un carcinom bronşic. Rezultatele histopatologice au evidenţiat un proces distructiv la nivelul celulelor fotoreceptoare şi modificări la nivelul celulelor EPR (sinteza şi rezorbţia anormală de melanină). Procesul este atribuit unei substanţe cu acţiune farmacologică (asemănătoare unui hormon produs de tumoră), care a dus la exacerbarea sintezei melaninei în EPR, cu repercusiuni asupra mecanismului de fagocitoză şi indirect la distrugerea celulelor fotoreceptoare.

Chant şi col. (1985) evidenţiază răspunsuri autoimune la 116 bolnavi cu retinopatie pigmentară (37%), 64 bolnavi cu altă boală oculară (33%) şi

42 de subiecţi normali (1%). Ei consideră că mecanismele imunologice implicate în declanşarea degenerescenţei retiniene acţionează prin producerea de anticorpi citotoxici şi mai puţin printr-un mecanism celular. O terapie prin imunosupresoare apare astfel justificată, cel puţin teoretic.

Posibilitatea unui mecanism autoimun în patogenia retinopatiei pigmentare nu este exclusă, deşi uneori în argumentele prezentate apar şi elemente contradictorii. Mecanismul patogeniei nu este cunoscut. O ipoteză se poate desprinde din constatările efectuate în cazurile cu distrofie retiniană de la şobolani. În aceste cazuri s-a demonstrat o dereglare a mecanismului fagocitar al celulelor EPR, soldată cu o acumulare a segmentelor externe ale bastonaşelor. Cunoscîndu-se antigenitatea acestor segmente externe, se poate presupune că acumularea lor poate produce o agravare a procesului patologic. Corwin şi Weiter (1981) consideră că, indiferent dacă în mecanismul patogenic al bolii este implicată o sensibilizare a elementelor retiniene sau dacă datele imunologice sînt secundare leziunilor ţesuturilor, factorii imuni din retinopatia pigmentară trebuie să fie studiaţi.

Teoria autoimunităţii deschide unele perspective terapeutice în retinopatia pigmentară. Keltner şi col. (1983) obţin rezultate tratînd bolnavii cu prednison. Aceasta presupune că o agravare a simptomatologiei în retinopatia pigmentară poate fi consecinţa unor răspunsuri autoimune. Posibilitatea unui tratament pentru rezolvarea potenţialului imunologic apare astfel justificată. Tratamentul vizează fie creşterea potenţialului imunologic în cazul în care acesta este scăzut sau absent, fie reducerea lui în cazurile în care imunitatea celulară este dăunătoare.

11. **Modele experimentale animale.** Sînt cunoscute unele specii de şoareci şi şobolani care prezintă o degenerescenţă ereditară a celulelor fotoreceptoare. Studiul complex al acestei forme de distrofie retiniană prezintă un interes deosebit datorită similitudinii ei cu elementele clinice din distrofia retiniană de la om : transmitere ereditară, distrofie selectivă a celulelor fotoreceptoare, similitudini histologice.

Modelele experimentale animale caută să răspundă la unele întrebări privind patogenia distrofiei retiniene : cauza degenerescenţei celulelor fotoreceptoare, rolul EPR şi posibilitatea întîrzierii sau prevenirii degenerescenţei fotoreceptorilor.

În patogenia distrofiei retiniene de la şobolani se acordă importanţă tulburărilor de la nivelul celulelor EPR, care interesează articolele externe ale celulelor fotoreceptoare cu bastonaşe. Se ştie că discurile segmentelor externe sînt sintetizate în mod continuu, fiind deplasate apoi spre apexul segmentului extern şi „degajate" intermitent, urmînd să fie ingerate şi fagocitate de celulele EPR (Young, 1967 ; Young, 1971). La nivelul citoplasmei celulelor EPR, grupurile de discuri ingerate (fagozomii) sînt degradate şi eliminate apoi în direcţia coriocapilarei (Ishikawa şi Yamada, 1970 ; Mar-

shall şi Ansell, 1971 ; Bok şi Young, 1980).

În distrofia retiniană a şobolanilor se constată o incapacitate a celulelor EPR de a efectua fagocitoza segmentelor discale. Acest fapt duce la acumularea unor reziduuri membranoase, care ulterior produc o inhibare a schimburilor metabolice cu îndepărtarea celulelor vizuale de la sursa lor de nutriţie — coriocapilara.

După Bok şi Hall (1969) şi La Vail şi col. (1972), defectul genetic poate fi localizat şi la nivelul celulelor fotoreceptoare, iar potrivit lui Marmor şi Zinn (1980) este posibil ca gena mutantă să acţioneze asupra ambelor feluri de celule prin intermediul unei căi metabolice sau al unei toxine de origine extraoculară.

Mecanismul intim al declanşării şi întreţinerii acestei forme de distrofie nu se cunoaşte pe deplin. Müller şi La Vail (1976), în urma unor studii experimentale pe şobolani, se consideră că ar fi posibile mai multe mecanisme :

— deficienţă în transportul ionilor sau metaboliţilor la nivelul EPR care poate acţiona asupra preluării, ambalării sau secretării acestor elemente ;

— blocarea unei substanţe trofice sintetizate la nivelul celulelor EPR (matricea interfotoreceptorilor) sau metabolizată la acest nivel (vitamina A), deficienţa putînd fi la nivelul sintezei, ambalării sau secreţiei ;

— oprirea producerii unui factor ipotetic de suprafaţă, cu rol în fagocitarea segmentelor discale din celulele bastonaşe ;

— producerea unei substanţe noi, anormale, care poate să fie toxică pentru segmentele externe ale bastonaşelor sau să modifice structura lor normală, făcîndu-le de „nerecunoscut" în procesul de fagocitoză a celulelor EPR ;

— defect intrinsec de fagocitoză sau mai exact un defect genetic primar, localizat la nivelul celulelor EPR (Goldman şi O'Brien, 1978).

Un interes patogenic prezintă forma de distrofie retiniană constatată la babon (Vanisi şi col., 1974 ; Tso şi col., 1983). Clinic, afecţiunea pare a fi o distrofie progresivă a celulelor fotoreceptoare, întîlnindu-se leziuni retiniene maculare în „ochi de bou" şi afectarea fotopică a ERG. Histologic s-a evidenţiat în stadiul precoce al acestor cazuri, o afectare a celulelor fotoreceptoare, mai accentuată parafoveolar, şi un aspect normal al EPR şi al coriocapilarei. Ulterior, leziunile s-au extins ecuatorial şi periferic. Modificările patologice au constat în vacuolizarea citoplasmei celulei fotoreceptoare (în special a conurilor), scurtarea segmentelor externe şi o densificare a citoplasmei celulelor cu bastonaşe. Afecţiunea pare a fi o distrofie primară a celulelor fotoreceptoare.

Burden şi col. (1971) consideră ca o posibilă cauză a degenerescenţei fotoreceptorilor creşterea concentraţiei vitaminei A în EPR (după o adaptare la lumină), creştere care ar produce eliberarea unei enzime litice de la nivelul lizozomilor celulari din EPR, cu rol în degradarea celulelor. În această ordine de idei, Ansell şi Marshall (1974) au pus în evidenţă acti-

vitatea fosfatazică acidă în spațiul extracelular apical al celulelor EPR și în unele reziduuri. Dewar și Reading (1975) verifică „ipoteza lizozomilor" administrînd acid salicilic atît *in vitro*, cît și *in vivo* și obțin încetinirea sau chiar oprirea evoluției degenerescentei retiniene și o stabilizare a lizozomilor retinieni. Dellmele și col. (1975) contestă „ipoteza lizozomială" întrucît nu constată o cantitate crescută de vitamina A în celulele EPR.

Lolley și Farber (1975, 1976) stabilesc o legătură cauzală între acumulările formate din reziduurile segmentelor exterioare, care conțin o substanță ce modifică metabolismul GMP ciclic, și degenerarea ulterioară a fotoreceptorilor.

Dellmele și col. (1975) consideră că deficiența în vitamina A poate accelera ritmul distrofiei retiniene ereditare, cauza părînd a fi localizată la nivelul celulelor EPR, cu rol în transportul și depozitarea vitaminei A.

Deși experimentul pe animale prezintă date de multe ori contradictorii, iar alteori greu superpozabile clinicii umane, el merită a fi continuat, putînd reprezenta un factor important în prevenirea și tratarea distrofiei retiniene din clinica umană.

Este greu de apreciat stratul anatomic retinian unde are loc debutul procesului patologic și natura intimă a acestuia. Duke-Elder (1967) atribuie un rol unei deficiențe ereditare cu implicație primară asupra neuroepiteliului retinian. Franceschetti și col. (1963) consideră că este vorba de o abiotrofie sau o displazie de tip malformativ, cu o modificare metabolică enzimatică și lezarea primitivă a retinei neurosenzitive și probabil a EPR.

Faptul că funcțiile retiniene și în special valorile ERG sînt lezate din stadiile cele mai precoce ale afecțiunii sugerează ideea unui concept patologic localizat primitiv la nivelul sau lîngă retina neurosenzitivă, deși o deficiență funcțională a EPR cu afectarea secundară a fotoreceptorilor este tot atît de compatibilă cu această localizare. Studii efectuate cu microscopul electronic în cazuri aflate în stadiu avansat al bolii au evidențiat că celulele cu conuri, care au rămas conservate în regiunea foveolară au segmentele externe mai scurte, iar EPR din zona corespunzătoare prezintă o acumulare marcată de lipofuscină și alte reziduuri, fapt care sugerează păstrarea funcției de fagocitoză a acestor segmente de către EPR. Unii autori au consemnat, de asemenea la bolnavi cu retinopatie pigmentară, faptul că segmentele externe devin din ce în ce mai scurte odată cu evoluția bolii. Acest fapt atestă prezența unui proces de fagocitoză exacerbat petrecut în retinopatia pigmentară la om, în contrast cu deficiența lui constatară în distrofia retiniană la șobolani.

DIAGNOSTICUL DIFERENȚIAL

Diagnosticul diferențial al retinopatiei pigmentare are cel puțin două aspecte importante :

– diferențierea afecțiunii de boli oculare care au o simptomatologie asemănătoare și beneficiază de o terapie ;

– diferențierea formei de retinopatie pigmentară tipică de formele ati-

pice, care prezintă implicaţii genetice şi prognostice diferite.

1. **Sifilisul.** Forma de sifilis congenital, datorită aspectului său clinic (pigmentaţie tip „sare şi piper", atrofie optică, strîmtorări vasculare), poate fi confundată cu retinopatia pigmentară. Pigmentarea retiniană neregulată şi nesimetrică, ERG normală sau uşor modificată, tranşează diagnosticul.

2. **Rubeola şi alte afecţiuni virotice.** Modificările pigmentare se deosebesc prin caracterul lor mai fin şi aglomerarea din regiunea maculară. ERG, vasele retiniene şi papila nervului optic au un aspect normal.

3. **Cistinoza.** Afecţiunea prezintă frecvent modificări pigmentare periferice. Elementele de diagnostic pozitiv ale cistinozei şi ERG normală pot stabili uşor diagnosticul.

4. **Traumatismele oculare** se pot complica cu aspecte de corioretinită însoţite de modificări pigmentare retiniene. Prezenţa traumatismului în antecedente facilitează diagnosticul.

5. **Boala Coats** este importantă în diagnosticul diferenţial datorită asocierii sale cu retinopatia pigmentară (Vezi pag. 140).

6. **Medicamente.** Fenotiazina şi în special clorochina pot produce modificări retiniene asemănătoare retinopatiei pigmentare. Valorile patologice ale ERG şi EOG îngreunează şi mai mult diagnosticul. Medicaţia administrată, antecedentele eredocolaterale negative şi absenţa hemeralopiei departajează afecţiunile.

7. **Obliterări vasculare.** Sechelele postobliterare de arteră centrală retiniană pot prezenta remanieri pigmentare, strîmtorări vasculare şi atrofie de nerv optic. Debutul, evoluţia şi unilateralitatea afecţiunii facilitează diagnosticul diferenţial.

8. **Alte forme de distrofii corioretiniene.** Anumite forme atipice de distrofii tapetoretiniene (retinopatia pigmentară în sector, boala Goldmann-Favre şi altele) şi distrofii coroidiene prezintă particularităţi clinice, simptome şi teste de investigaţii asemănătoare sindromului clinic al retinopatiei pigmentare. Departajarea clinică se impune atît datorită importanţei implicaţiilor genetice, cît şi din cauza prognosticului diferit.

TRATAMENT

Tratamentul retinopatiei pigmentare şi al altor forme de distrofie cororetiniană constituie obiectul a numeroase cercetări şi publicaţii. În ciuda acestui fapt, în momentul de faţă distrofiile corioretiniene nu beneficiază de o terapie eficientă.

În absenţa unei etiologii precizate, numeroasele formule terapeutice propuse s-au dovedit a fi lipsite de efect, costisitoare şi descurajante. Dacă totuşi se poate vorbi de un efect terapeutic, acesta este pasager şi de ordin psihic.

Metodele terapeutice propuse s-au bazat pe argumente de ordin etiopatogenic, ele evidenţiind gradul acestor cunoştinţe în momentul respectiv.

1. **Terapeutica vasculară.** Se bazează pe ipoteza unei deficienţe circulatorii coroidiene sau retiniene, determinată clinic sau histopatologic. Metodele terapeutice întrebuinţate, oricare ar fi ele, au drept scop amelio-

rarea circulației la nivelul EPR și al retinei neurosenzitive.

Rezultatele terapeutice nu sînt decît de ordin subiectiv și de scurtă durată, lucru de altfel explicabil, întrucît factorul vascular nu reprezintă decît un element secundar în complexa patogenie a retinopatiei pigmentare.

Dintre procedeele terapeutice cu scop de ameliorare circulatorie amintim : vasodilatatoarele, intervențiile pe simpaticul cervical și anticoagulantele.

2. **Terapeutica biostimulantă.** Cuprinde terapia tisulară, serul ortobiotic și vitaminoterapia.

Țesutoterapia se poate întrebuința sub forma implantelor placentare sau amniotice (subconjunctival sau retrobulbar), sau ca extracte apoase, în injecții subconjunctivale. Rezultatele sînt pasagere și de ordin subiectiv. Ele par a fi consecința acțiunii vasomotorii a hormonilor placentari sau a traumatismului declanșat cu ocazia operației.

Serul ortobiotic (Bogomolez) a fost întrebuințat în terapia diferitelor forme de degenerescență tapetoretiniană fără rezultate subiective sau obiective.

Vitaminoterapia. Constituie un tratament adjuvant, fără un suport etiopatogenic justificat. Tratamentul cu vitamina A a fost justificat prin rolul ei în ciclul formării purpurei retiniene și prin relația care există între aceasta, hemeralopie și retinopatia pigmentară. Cercetările privind rolul vitaminei A în patogenia retinopatiei pigmentare rămîn controversate, deși nu este exclusă posibilitatea unei implicații patogenice.

3. **Terapeutica hormonală.** Cuprinde tratamente cu corticoizi, hormoni melanofori și extracte poliglandulare.

– ACTH-ul și cortizonul au fost întrebuințate fără rezultate deosebite. În lumina ultimelor cercetări patogenice, care acordă un rol important unui mecanism autoimun, terapia pare justificată (Vezi pag. 147).

– Hormonul melanofor (preparat din lobul intermediar și posterior al hipofizei) – sub forma comercială de „Intermedin" – poate fi întrebuințat ca și colir sau injectabil.

– Extracte poliglandulare : hipofizare, ovariene, testiculare, hepatice, splenice, tiroidiene, suprarenale, diencefalice, retiniene și oculare. În aceeași ordine de idei, amintim medicamentul de producție indigenă „extractul total de ochi" (Vancea și Vaigel, 1960).

4. **Terapeutica chirurgicală** urmărește îmbunătățirea circulației la nivelul maculei prin crearea unei anastomoze cu rețeaua vasculară a micului oblic sau mușchilor drepți oculari. În acest sens au fost concepute mai multe procedee :

– Diatermocoagulare scleralã la nivelul a două cadrane oculare și la distanță de 12–15 mm de limb (Redaelli, 1954).

– Sclerectomie cu implantarea secundară în spațiul supracoroidian a unor langhete din mușchiul drept extern și intern (Campos, 1956).

– Burnside (1956, 1958) insereazã extremitatea tendinoasă a mușchiului micului oblic la nivelul regiunii maculare, în regiunea arterelor ciliare

scurte, în scopul stabilirii unei circulații colaterale în zona avasculară maculară.

– Belyaev și Gossen (1983) propun o metodă combinată (microdiatermie neperforantă, scleroplastie și revascularizare) prin care consideră că pot obține unele rezultate în distrofii maculare, degenerescențe tapetoretiniene și chiar glaucom (fig. 3.15).

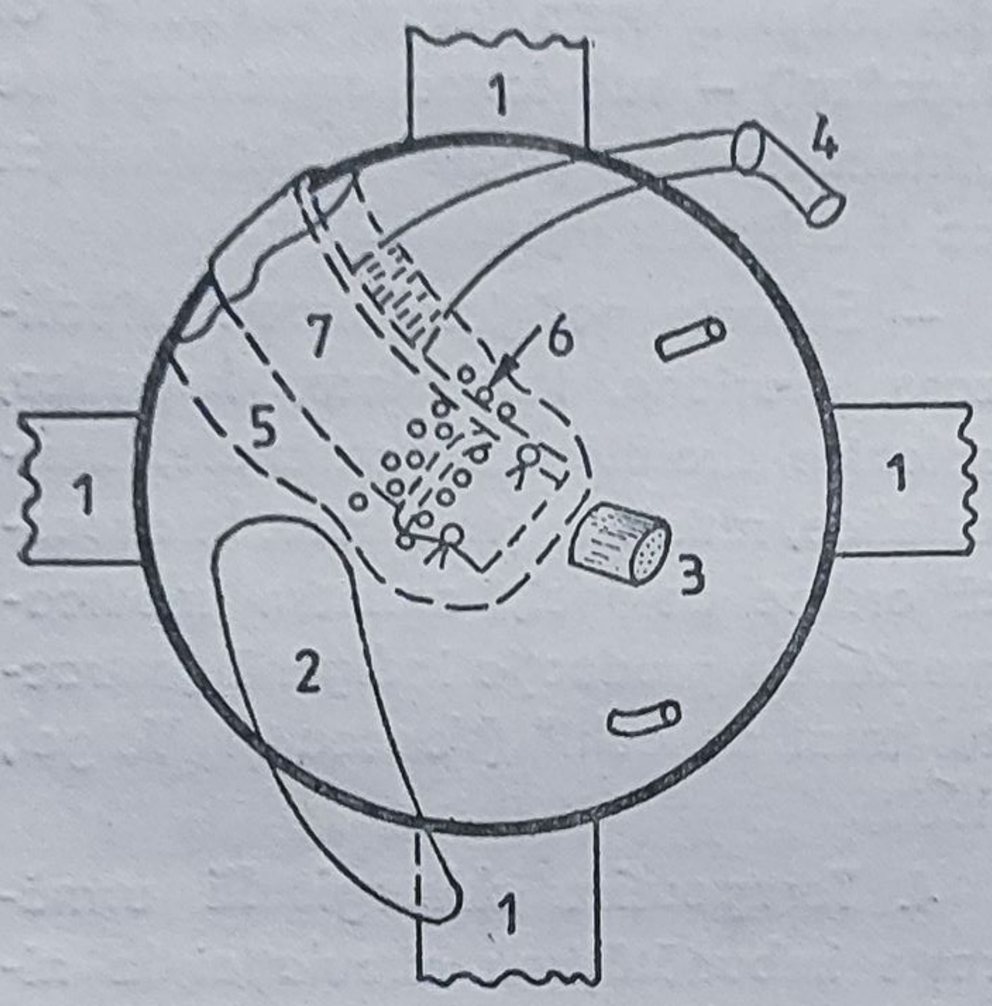

Fig. 3.15. *Revascularizare operatorie.* Mușchi drepți (1) ; mușchi oblici (2 și 4) ; nervul optic (3) ; lambou tenonian (5) ; microdiatermie neperforantă (6) ; transplant scleral (7). (Belyaev și Gossen, 1982).

– Olteanu și col. (1983) obțin unele rezultate funcționale folosind o tehnică personală de revascularizare retiniană. Totodată, Olteanu și col. (1985) atrag atenția asupra unei posibile eficiențe terapeutice prin tehnici chirurgicale care realizează obliterarea a două vene vorticoase.

5. **Perspective terapeutice.** Ultimele progrese etiopatogenice, semnalate în retinopatia pigmentară, deschid perspectiva unor noi metode terapeutice. Rezultatele lor rămîn însă aleatorii, demonstrînd polimorfismul și complexitatea substratului etiopatogenic :

– *Agenți chelanți* de tipul penicilaminei au fost propuși în urma cercetărilor care au evidențiat o tulburare în metabolismul cuprului la bolnavii cu retinopatie pigmentară (Vezi pag. 145).

– *Aspirina* este invocată ca mijloc terapeutic în urma cercetărilor care consideră drept cauză a degenerescenței fotoreceptorilor o concentrație crescută de vitamină A la nivelul EPR, cu producerea secundară a unei enzime litice cu rol în degradarea celulelor. Dewar și Reading (1975) verifică „ipoteza lizozomilor" administrînd acid salicilic *in vivo* și *in vitro*, obținînd la animalele de experiență încetinirea sau chiar oprirea evoluției degenerescenței retiniene și o stabilizare a lizozomilor retinieni (Vezi pag. 151).

– *Corticoterapia* se recomandă ca urmare a studiilor elaborate asupra teoriei autoimunității în etiopatogenia retinopatiei pigmentare.

– *Rolul luminii* ca factor negativ în dezvoltarea procesului patologic din retinopatia pigmentară este invocat de diferiți cercetători (Vezi pag. 146). Plecînd de la aceste concluzii, Berson (1976) recomandă ca mijloc terapeutic privarea de lumină pe anumite perioade de timp. Oricum metoda este în contradicție cu propunerea terapeutică a lui Spielmann (1955) care recomandă ca bolnavii să fie expuși la lumină.

6. **Sfatul genetic.** Constituie o metodă „terapeutică" vizînd formele ereditare, cu deosebire cele autozomal dominante.

2. RETINOPATIA PIGMENTARĂ ATIPICĂ

Am inclus ca forme clinice de retinopatie pigmentară atipică următoarele afecțiuni :

1. Retinopatia pigmentară unilaterală.
2. Retinopatia pigmentară în sector.
3. Retinopatia pigmentară centrală și pericentrală.
4. Retinopatia pigmentară fără pigment.
5. Atrofia pigmentară corioretiniană paravenoasă.
6. Amauroza congenitală Leber.
7. Retinopatia punctată albescens.
8. Distrofia maculară cistoidă dominantă.

1. RETINOPATIA PIGMENTARĂ UNILATERALĂ

Afecțiunea a fost descrisă pentru prima dată de Pedraglia (1865) la o femeie al cărei ochi a fost ulterior examinat histopatologic (Deutschman, 1891).

Frecvența afecțiunii este greu de apreciat, întrucît multe din cazurile publicate s-au dovedit a fi o retinopatie pigmentară cu debut unilateral sau o retinopatie de altă etiologie.

Revizuirea cazurilor clinice publicate a restrîns mult numărul celor considerate a fi retinopatie pigmentară unilaterală. Franceschetti și col. (1963) totalizează 29 de cazuri publicate, iar Kolb și Galloway (1968) validează doar 28 din cazurile publicate.

Dintre lucrările mai recente privind cazurile clinice cu retinopatie pigmentară unilaterală amintim : François și de Rouck, 1974 ; Pearlmann și col., 1976 ; Bird, 1976 ; Thaler și col., 1980 ; Wochesländer și col., 1980.

Ereditatea cazurilor de retinopatie pigmentară unilaterală este pusă sub semnul întrebării. Leber (1916) și-a exprimat unele îndoieli, întrucît cazurile publicate în literatură nu au prezentat consanguinitate. Franceschetti și col. explică absența consanguinității prin prezența unei gene recesive, cu stare heterozigotă. Mehlmack (1961) consideră afecțiunea o fenocopie. Analizînd 56 cazuri publicate, François și Verriest (1962) găsesc doar 10 cazuri cu caractere morfologice specifice unei afecțiuni genetice unilaterale. Diferitele lucrări apărute ulterior consideră că nu există dovezi în favoarea caracterului ereditar al retinopatiei pigmentare unilaterale.

Sindromul clinic. Simptomatologia obiectivă și funcțională este similară celei din retinopatia pigmentară bilaterală. Acuitatea vizuală, cîmpul vizual și simțul cromatic pot fi afectate. Hemeralopia poate avea un caracter diminuat datorită prezenței sale unilaterale.

Electroretinograma constituie un test de elecție în precizarea diagnosticului. Ea trebuie să fie sever afectată la ochiul bolnav și normală la ochiul sănătos (fig. 3.16).

În unele cazuri, ERG poate prezenta de partea ochiului sănătos valori diferite : valori patologice, normale la început și subnormale ulterior, modificări discrete, decelabile doar în lumină roșie.

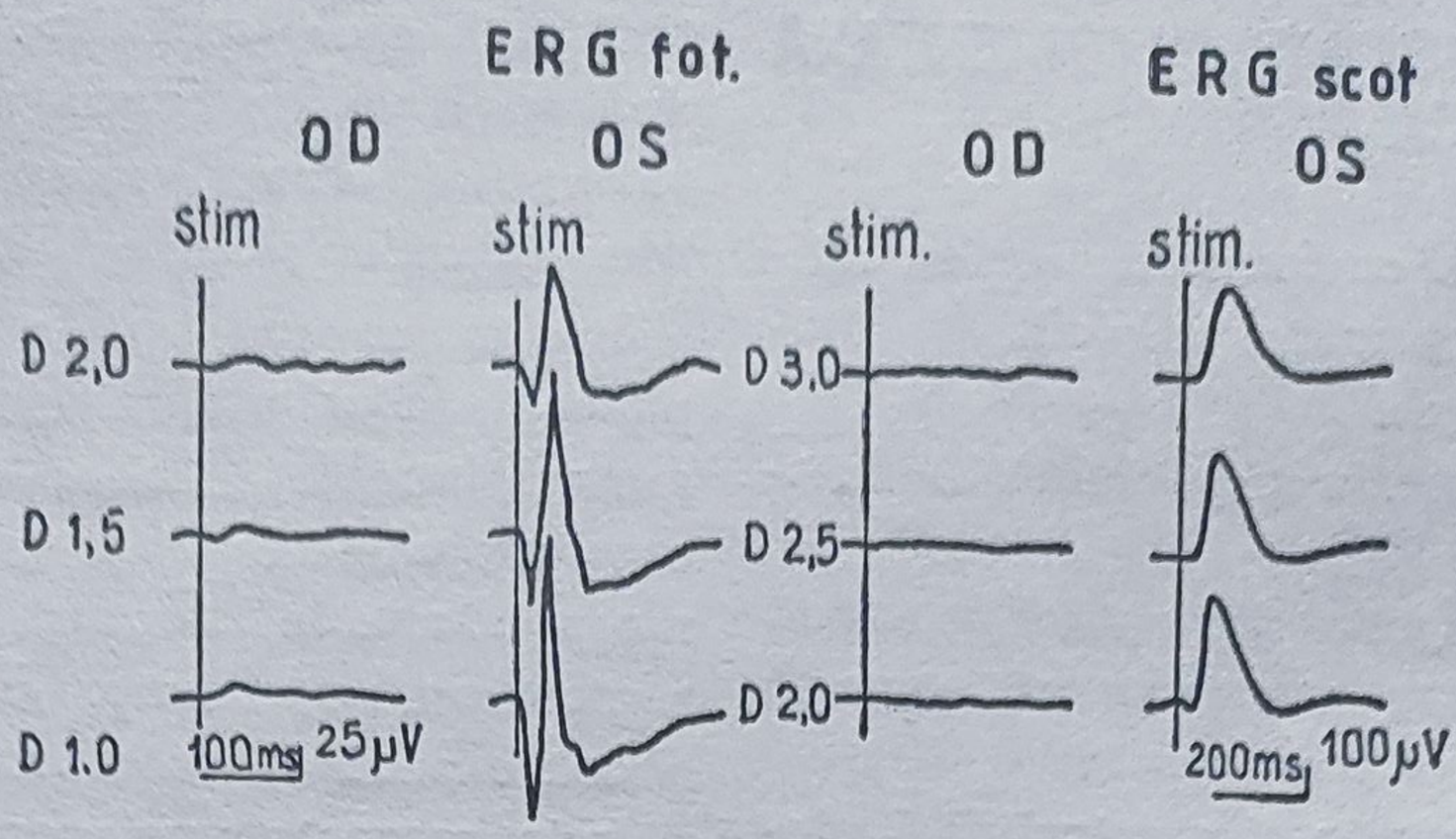

Fig. 3.16. *Retinopatie pigmentară unilaterală (OD).* Traseu ERG. (Wochesländer şi col., 1980).

Electrooculograma are valori patologice în toate cazurile examinate. Mai mult, ea poate avea valori patologice şi de partea ochiului aparent sănătos, la care ERG a fost normală. Henkes (1965), pe un număr de 5 cazuri cu retinopatie unilaterală, constată 4 cazuri cu EOG subnormală la ochiul aparent sănătos. Imaizumi şi col. (1966) constată modificări bilaterale atît ale ERG, cît şi ale EOG.

Prezenţa valorilor patologice ale EOG şi de partea ochiului aparent sănătos evidenţiază de cele mai multe ori bilateralitatea bolii (debut decalat) şi selectivitate deosebită a EOG.

Pentru a susţine diagnosticul de retinopatie pigmentară unilaterală sînt necesare următoarele elemente : excluderea unor cauze infecţioase ; existenţa tuturor simptomelor funcţionale caracteristice retinopatiei pigmentare ; absenţa acestor simptome la ochiul sănătos, în special a valorilor normale ale EOG ; durată de timp lungă pentru observarea clinică (François şi De Rouck, 1974).

Patogenia afecţiunii se suprapune, pînă la un punct, cu cea a retinopatiei pigmentare tipice. Kandori şi col. (1968) enumeră unele variante etiopatogenice : traumatică, abiotrofică, obliterare vasculară, hiperplazie intraneurală, asimetrie genotipică.

Diagnosticul diferenţial în retinopatia pigmentară unilaterală trebuie să includă cauze inflamatorii, traumatice, de obliterare vasculară, retinopatie pigmentară bilaterală cu particularităţi asimetrice.

2. RETINOPATIA PIGMENTARĂ ÎN SECTOR

Afecţiunea a fost descrisă de Bietti (1937) la o femeie în vîrstă de 25 ani cu părinţi consanguini şi surdomuţi.

Frecvenţa afecţiunii este scăzută. Bisantis (1971) apreciază numărul cazurilor publicate în literatură la 83, iar Bloome şi Garcia (1982) la aproximativ 100.

Vîrsta medie a cazurilor este greu de apreciat, deoarece afecțiunea evoluează mult timp asimptomatic.

Sexul predominant afectat pare a fi cel feminin (55%).

Ereditatea. Afecțiunea prezintă mai multe feluri de transmitere ereditară : autozomal dominantă, autozomal recesivă, recesivă legată de sex cît și cazuri sporadice.

În unele familii, afecțiunea este asociată cu retinopatia pigmentară tipică (Krill și col., 1970). Sînt consemnate și cazuri sporadice.

Sindromul clinic, sintetizat pe baza a 83 de cazuri publicate în literatură, prezintă următorul aspect.

Oftalmoscopie. Leziunile se dispun sectorial, ocupînd suprafața unui cadran sau chiar mai mult, și după modul localizării se înfățișează astfel (Planșa XVI, fig. 1) : 48% cadranele inferioare, 20% cadranul infero-intern, 9% cadranul nazal inferior și superior, 8% cadranul supero-temporal, 5% cadranele inferioare și nazal superior, 4% cadranele superioare, 3% cadranul nazal inferior, 2% cadranul nazal superior, 1% cadranele superioare și nazal inferior.

Vasele retiniene sînt normale în 25% din cazuri sau strîmtorate în zona sectorului retinian afectat (75% din cazuri).

Papila nervului optic este normală în 68% din cazuri și decolorată în 32% din cazuri.

Leziunile sînt bilaterale și simetrice în 75% din cazuri, bilaterale dar asimetrice în 7% din cazuri și monolaterale în 15% din cazuri.

Angiofluorografia evidențiază leziunile în stadiile incipiente și adevărata extindere a sectorului retinian lezat.

Cîmpul vizual este normal în 3% din cazuri, redus proporțional cu extinderea leziunii în 70% din cazuri și mai redus decît extinderea leziunii în 27% din cazuri. Reducerea cîmpului vizual corespunde sectorului retinian lezat.

Vederea culorilor poate fi normală sau modificată : discromatopsie în ax albastru-galben sau acromatopsii.

Adaptabilitatea simțului luminos la întuneric prezintă modificări minore, fiind normală în 37% din cazuri și modificată în 63% din cazuri.

Electroretinograma poate fi normală în 17% din cazuri și diminuată în 79% din cazuri. În 4% din cazuri prezintă valori stinse, fapt care reflectă un proces degenerativ difuz cu o manifestare oftalmoscopică sectorială.

Electrooculograma prezintă valori patologice într-un procent mai mare comparativ cu modificările ERG.

Evoluția afecțiunii este lentă, un mare număr de cazuri fiind asimptomatice în deceniul al 5-lea de viață.

Patogenia afecțiunii este interpretată diferit : modificări vasculare ; teorii embrionare care leagă modificările din sectorul inferior cu zona de închidere a veziculei optice secundare ; leziuni ale complexului retinohipotalamus ; efect genetic polifenic ; hipoplazie cu caracter familial ; abiotrofie sectorială, consecință a unei tulburări enzimatice localizate.

3. RETINOPATIA PIGMENTARĂ CENTRALĂ ȘI PERICENTRALĂ

Pe lîngă formele atipice ale retinopatiei pigmentare caracterizate prin localizări particulare ale procesului patologic (sectoriale sau unilaterale), sînt descrise și forme cu o localizare care interesează regiunea centrală a polului posterior : cu implicare maculară (retinopatia pigmentară centrală) sau fără implicare maculară (retinopatia pigmentară pericentrală sau inversă).

Afecțiunea a fost semnalată la sfîrșitul secolului al XIX-lea (Hutkinson, 1876). Ulterior au fost comunicate un număr restrîns de cazuri, dintre care amintim următoarele : François, 1962 ; François și col., 1956 ; Franceschetti și col., 1963 ; Miglior și col., 1969 ; Deutman, 1971.

Deși afecțiunea, sub cele două forme ale sale, este semnalată de mult timp, clasificarea și încadrarea ei nosologică nu sînt stabilite. În literatură există o incertitudine asupra nomenclaturii, sindromului clinic și frecvenței cazurilor publicate. Majoritatea publicațiilor grupează sub aceeași denumire forme de retinopatie centrală și pericentrală (în opoziție cu retinopatia pigmentară clasică), retinopatia pigmentară cu implicație maculară sau alte forme de degenerescență maculară (boala Stargardt centroperiferică).

a. **Retinopatia pigmentară centrală.** Cadrul clinic al afecțiunii a fost stabilit de Duke-Elder (1967), pornind de la observațiile lui Knapp (1870), Leber (1871), Hirschberg (1889), Nettenship (1908) și Iline (1928).

Ereditatea afecțiunii este autozomal recesivă.

Sindromul clinic. *Oftalmoscopic*, în regiunea maculară, se constată pete pigmentare osteoblastice sau rotunde, grupate și asociate cu un placard de atrofie a EPR și scleroză coroidiană, cu limite neregulate și slab conturate (Planșa XVI, fig. 2). Papila nervului optic și vasele retiniene sînt normale. Uneori se consemnează pigmentație osteoblastică în sectorul periferic.

Angiofluorografia evidențiază zona atrofică a EPR și, prin contrast, acumulările pigmentare dispersate la nivelul leziunii.

Acuitatea vizuală poate fi ușor afectată inițial, deteriorîndu-se mult în fazele finale ale afecțiunii. Cîmpul vizual prezintă un scotom inelar în fazele inițiale și absolut în fazele finale. Limitele periferice sînt nemodificate.

Adaptometric, deși se constată tulburări, acestea sînt mai puțin importante comparativ cu cele din retinopatia pigmentară clasică. Examenul vederii colorate evidențiază o discromatopsie în ax albastru-galben și mai rar în ax roșu-verde.

Electroretinograma poate fi normală sau subnormală.

Diagnosticul diferențial trebuie să țină seama de următoarele afecțiuni : boala Stargardt, alte forme de distrofii tapetoretiniene cu participare centrală și periferică (retinopatia pigmentară tipică și atipică, sectorială, pericentrală, paravenoasă), sclerozele coroidiene, afecțiuni retiniene postin-

flamatorii, traumatice sau medicamentoase.

Boala Stargardt, în special forma clinică centro-periferică, poate prezenta unele dificultăţi diagnostice. Afecţiunile se deosebesc prin prezenţa simptomelor caracteristice retinopatiei pigmentare centrale şi absenţa simptomelor caracteristice bolii Stargardt.

b. **Retinopatia pigmentară pericentrală.** Duke-Elder (1940, 1957), ţinînd cont de observaţiile lui Kapucinski (1908) şi Wittner (1910), precizează cadrul clinic al retinopatiei pigmentare pericentrale (inverse). Boala este interpretată ca o fază de tranziţie între retinopatia pigmentară centrală şi retinopatia pigmentară periferică. Sorsby (1940) o consideră o formă de degenerescenţă maculară particulară, iar Deutman (1971) o retinopatie pigmentară cu dezvoltare clinică inversă formei pigmentare tipice. Unii autori o consideră o formă de boală Stargardt centroperiferică (P. François, 1976 ; Fiore, 1981).

Studiile clinice ulterioare întregesc cadrul clinic al afecţiunii, încadrînd-o în formele de retinopatie pigmentară atipică.

Frecvenţa cazurilor este redusă : un caz (Kapucinski, 1908 ; Wittner, 1910 ; Lafon, 1913 ; François şi col., 1956) ; 2 cazuri (Cardello, 1949 ; Deutman, 1971) ; 3 cazuri (Franceschetti, 1963) ; 4 cazuri (Noble şi col., 1978).

Modul de transmitere ereditar este autozomal recesiv, în unele familii se constată asocieri cu alte forme clinice de retinopatie pigmentară.

Sindromul clinic. *Oftalmoscopic* se întîlnesc următoarele modificări (Planşa XVII, fig. 1) : placard degenerativ (concentric regiunii papilomaculare, suprafaţă de aproximativ 6–7 DP, formă eliptică, bilateral şi simetric) ; pigmentaţie osteoblastică sau în pete rotunde, mai condensată în sectorul nazal sau în jurul traiectului vaselor retiniene ; atrofia EPR pe o suprafaţă care poate depăşi zona remanierilor pigmentare ; macula cu leziuni degenerative ; papila nervului optic, vasele retiniene şi periferia fundului de ochi sînt fără modificări evidente.

Angiofluorografia evidenţiază zona remanierilor pigmentare printr-un placard de hiperfluorescenţă cu localizare peripapilară.

Acuitatea vizuală este normală în majoritatea cazurilor.

Cîmpul vizual prezintă un scotom inelar în zone cuprinsă între 20–40°. Limitele externe se opresc la nivelul suprafeţei pigmentare, nedepăşind zona preecuatorială.

Vederea culorilor este normală în stadiile de debut, cu discromatopsie în ax albastru-galben în stadiile mai avansate şi cu o sensibilitate scăzută pentru roşu în cazurile asociate cu implicaţii maculare.

Adaptometria este normală sau discret afectată.

Electroretinograma este normală sau în mod excepţional subnormală.

Electrooculograma este normală iniţial, devenind subnormală în stadiile avansate.

Afecţiunea poate avea un prognostic funcţional bun (Noble şi col. 1978).

Diagnosticul diferenţial trebuie să ia în considerare forma de retinopatie tipică, în care ERG este afectată sever şi retinopatia pigmentară centrală în care sindromul macular lezat diferenţiază afecţiunea.

4. RETINOPATIA PIGMENTARĂ FĂRĂ PIGMENT

După cantitatea de pigment diseminată la nivelul fundului de ochi se departajează trei forme clinice :

– retinopatia pigmentară fără pigment,

– retinopatia multipigmentară,

– retinopatia cu pigmentaţie atipică.

a) **Retinopatia pigmentară fără pigment.** A fost descrisă de Leber (1871) şi denumită „retinita pigmentosa sine pigmento".

Frecvenţa afecţiunii este greu de apreciat, deoarece multe din cazurile diagnosticate s-au dovedit a fi forme de debut ale retinopatiei pigmentare tipice. Pearlman şi col. (1976) constată într-un număr de 68 cazuri cu retinopatie pigmentară un procent de 50% din cazuri cu o formă de pigmentaţie atipică, din care 22% de cazuri cu retinopaţie pigmentară fără pigment. Noi (Munteanu, 1980) am investigat şi publicat un număr de 14 cazuri cu retinopatie pigmentară fără pigment.

Ereditatea afecţiunii este similară cu cea a retinopatiei pigmentare tipice. Pearlman şi col. (1976) consemnează următoarea repartiţie procentuală a cazurilor : 5,5% ereditate autozomal dominantă, 7,4% ereditate recesivă legată de sex, 13,2% ereditate autozomal recesivă şi 73,5% cazuri sporadice.

In unele cazuri, forma de retinopatie pigmentară fără pigment a fost constatată împreună cu retinopatie pigmentară tipică, în acelaşi arbore genealogic. Totodată, au fost semnalate cazuri de retinopatie pigmentară fără pigment în familii în aparenţă neafectate (Grützner, 1962).

Clinic aspectul este necaracteristic. *Oftalmoscopic*, pe lîngă absenţa pigmentării retiniene obişnuite, se observă următoarele : discrete rarefieri ale EPR asociate uneori cu reflex tapetoid macular, strîmtorări de calibru vascular şi modificări atrofice papilare cu intensităţi diferite.

Angiofluorografia evidenţiază în toate cazurile remanieri ale EPR (Planşa XVII, fig. 2).

Majoritatea bolnavilor acuză *hemeralopie*. Cîmpul vizual prezintă modificări periferice. ERG este afectată în toate cazurile, dar gravitatea modificărilor este mai mică comparativ cu cele din retinopatia pigmentară tipică. EOG prezintă valori patologice în majoritatea cazurilor (Munteanu, 1980). Deşi mai puţin caracteristic, sindromul clinic al afecţiunii permite stabilirea unui diagnostic, chiar în unele forme de retinopatie pigmentară unilaterală fără pigment.

In scopul precizării gradului de selectivitate al metodelor de explorare clinică în fazele de debut ale retinopatiei pigmentare tipice sau ale retinopatiei pigmentare fără pigment, am efectuat unele determinări pe un

lot de 14 bolnavi (Munteanu, 1980). Determinările noastre au prezentat următorul procentaj de valori patologice : angiofluorografia 100%, EOG 85,7%, ERG şi adaptometria 78,5%, cîmpul vizual 33%.

Dificultăţile de diagnostic apar în cazul diferenţierii afecţiunii de retinopatie pigmentară tipică aflată în stadiul de debut. Se ştie că în perioada de debut, retinopatia pigmentară tipică, în pofida unui sindrom funcţional modificat (hemeralopie, scăderea acuităţii vizuale, ERG patologică, modificări de cîmp vizual), nu prezintă diseminări pigmentare. Unii autori susţin că în formele de retinopatie pigmentară clasică pigmentaţia poate lipsi pînă la vîrsta de 30 ani, urmînd să se instaleze treptat.

Pearlman şi col. (1976) stabilesc un raport între durata de timp de la instalarea tulburărilor funcţionale şi apariţia unei pigmentări specifice în retinopatia pigmentară. Autorii consideră că frecvenţa cazurilor cu retinopatie pigmentară fără pigment scade odată cu prelungirea duratei de timp din momentul apariţiei simptomelor subiective. Sau mai exact, procentajul cazurilor nepigmentate scade pe măsură ce durata simptomelor se prelungeşte. Aceste constatări confirmă ipoteza că majoritatea cazurilor de retinopatie pigmentară fără pigment nu reprezintă decît stadii de debut ale formei de retinopatie pigmentară tipică.

b) **Retinopatia multipigmentară.** Diferenţiată de Franceschetti şi col. (1963) se caracterizează printr-o abundenţă pigmentară, diseminată la nivelul polului posterior.

c) **Retinopatia cu pigmentaţie atipică.** În unele cazuri, diseminarea pigmentară poate fi polimorfă, fără a impune însă o departajare de noi forme clinice : în pete, în mozaic etc.

5. ATROFIA PIGMENTARĂ CORIORETINIANĂ PARAVENOASĂ

Boala a fost descrisă de Weve (1957) sub denumirea de „degenerescenţă retiniană paravenoasă".

Afecţiunea a fost publicată sub diferite denumiri : „retinocoroiditis radiata" (Brown, 1937 ; Law, 1948), pigmentare congenitală retiniană (Morgan, 1948), melanoză retiniană (Brognoli, 1949), corioretinită striată (Kraffel, 1955), degenerescenţă corioretiniană paravenoasă (Franceschetti, 1962 ; Saraux şi col., 1974). În prezent, termenul de „atrofie corioretiniană paravenoasă" este cel mai frecvent întrebuinţat (Amalric şi Schum, 1968 ; Chisholm şi Dudgeon, 1973 ; Pearlman şi col., 1978 ; Miller şi col., 1979 ; Skalka, 1979 ; Marmor, 1979 ; Santoni şi col., 1981).

Frecvenţa afecţiunii este scăzută.

Sexul masculin pare a fi mai implicat, în literatură fiind cunoscute doar două cazuri de sex feminin (Law, 1948 ; Hsin-Hsiang, 1948).

Vîrsta pare a implica adultul tînăr, cazurile publicate avînd o vîrstă cuprinsă între 4 şi 47 ani.

Ereditatea afecţiunii nu este precizată. Majoritatea cazurilor publicate

nu au prezentat corelaţii genealogice, fiind considerate ca sporadice şi cu o probabilă transmitere autozomal recesivă. Skalka (1979) publică 2 cazuri, tată şi fiu, în care modul de transmitere este considerat a fi legat de cromozomul X.

Sindromul clinic se caracterizează prin modificări oftalmoscopice particulare şi sindrom funcţional normal.

Oftalmoscopie. Se constată următoarele modificări oftalmoscopice :

— zonă de atrofie corioretiniană dispusă paravenos, cu localizare cuprinsă între papilă şi periferia fundului de ochi ; în unele cazuri există o zonă de atrofie peripapilară (Planşa XVIII, fig. 1) ;

— întecuiri pigmentare paravenoase, sub forma unor aglomerări pigmentare nesistematizate sau osteoblastice, dispuse la o distanţă de 2–7 DP de papila nervului optic ; uneori a fost semnalată o întecuire pigmentară în jurul vaselor arteriale (Collier, 1965).

Angiofluorografia evidenţiază zona de atrofie corioretiniană. Vascularizaţia coroidiană subjacentă zonei de atrofie paravenoasă prezintă aspecte diferite : normală la cazurile tinere (Amalric şi Schum, 1968) ; atrofică la vîrstnici (Pearlman şi col., 1975) ; fără modificări, indiferent de vîrstă (Santonini şi col., 1981).

Acuitatea vizuală este normală, deşi unii bolnavi acuză o oarecare jenă vizuală.

Cîmpul vizual poate să fie normal sau să prezinte tulburări concentrice, scotoame corespunzătoare zonelor de atrofie corioretiniană.

Vederea culorilor nu este afectată.

Adaptometria. În cazurile efectuate a fost normală sau uşor subnormală.

Electroretinograma prezintă valori subnormale, cu o undă *b* adesea micşorată. Au fost semnalate şi valori normale.

Electrooculograma prezintă valori subnormale sau patologice.

Evoluţia afecţiunii este lentă, fără a duce la cecitate. Au fost descrise mai multe aspecte evolutive : absenţa modificărilor evolutive (6–18 ani) ; modificări oftalmoscopice fără alterarea sindromului funcţional (10 ani) ; modificări oftalmoscopice şi funcţionale — aceste modificări sînt considerate rezultatul unei expresivităţii genetice multiple.

Patogenia afecţiunii nu este precizată : inflamatorie, distrofică sau degenerativă. Autorii moderni consideră afecţiunea o formă atipică de retinopatie pigmentară.

Diagnosticul diferenţial presupune departajarea de orice proces de atrofie corioretiniană cu localizări peripapilare, coroidita helicoidală peripapilară, striile angioide (Planşa XVII, fig. 2).

6. AMAUROZA CONGENITALĂ LEBER

Afecţiunea a fost descrisă de Leber (1869) sub denumirea de „retinită pigmentară cu amauroză congenitală". În 1916, Leber departajează două forme clinice :

— forma congenitală, caracterizată prin scăderea accentuată a vederii,

abolirea reflexului fotomotor, fotofobie, nistagmus, semn digitoocular, modificări pigmentare retiniene ;

– forma juvenilă, caracterizată prin instalarea afecțiunii la vîrsta pubertății, scăderea acuității vizuale, modificări retiniene specifice retinopatiei pigmentare.

Deși ulterior au fost comunicate unele lucrări, interesul pentru afecțiune nu a renăscut decît cu ocazia primelor înregistrări ERG, care au permis departajarea afecțiunii de alte atrofii optice primitive și de categoria cecităților corticale.

Alström și Olson (1957) publică 175 cazuri cu amauroză congenitală Leber, demonstrînd caracterul ei ereditar și extinderea globală a procesului degenerativ tapetoretinian. Ulterior, afecțiunea a fost denumită în mai multe feluri : disginezie neuroepitelială retiniană (Waardenburg, 1957), aplazie retiniană (Sorsby și Williams, 1960), displazie retiniană sau aplazie (Franceschetti și col., 1963), aplazie retiniană sau amauroză Leber (Duke-Elder, 1967), degenerescență tapetoretinlană globală Leber (P. François și Bonnet, 1976). În prezent, termenul de „amauroză congenitală Leber" pare cel mai justificat.

Frecvența este relativ mare, boala fiind incriminată în aproximativ 10% din cazurile de citate infantilă : 10% (3/100 000) în Suedia, 18,8% (2,3/100 000) în Olanda.

Ereditatea. Afecțiunea se transmite în majoritatea cazurilor autozomal recesiv. Au fost semnalate și cazuri cu transmitere autozomal dominantă precum și asocieri cu alte afecțiuni oculare în același arbore genealogic.

Sindromul clinic. Particularitățile sindromului clinic diferă în funcție de forma clinică congenitală sau juvenilă a afecțiunii :

a) **Forma congenitală.** *Oftalmoscopic* se constată modificări care oscilează de la un aspect normal la cel al unei retinopatii pigmentare clasice : strîmtorări vasculare, decolorare papilară, reflex tapetoid global sau macular, remanieri pigmentare („sare și piper", osteoblastice, puncte albe), atrofie corioretiniană (locală sau difuză).

Angiofluorografia este greu de efectuat. Ea evidențiază remanierile EPR sub forma unei fluorescențe precoce, globale.

Acuitatea vizuală este profund afectată de la naștere. Bolnavul prezintă un dezinteres total față de gesturile făcute în jurul său. Reflexul fotomotor este diminuat. Pupilele se dilată la întuneric. Nistagmusul cu amplitudine mare și semnul digito-ocular sînt asociate frecvent.

Electroretinograma are un interes deosebit atît prin valorile sale net patologice, cît și prin faptul că reprezintă singurul test care poate fi aplicat (prin anestezie generală) la acești bolnavi agitați și, de cele mai multe ori, înapoiați mintal. În majoritatea cazurilor, ERG are un traseu stins sau valori extrem de afectate. Noble și Carr (1978) investighează 33 de cazuri cu amauroză congenitală Leber și constată valori ale acuității vizuale foarte scăzute în 95% din cazuri, nis-

tagmus în 75% din cazuri şi valori extrem de scăzute ale ERG în 100% din cazuri.

Electrooculograma. Datorită dificultăţilor tehnice deosebite şi valorilor patologice inconstante nu este efectuată frecvent.

b) **Forma infantilă sau juvenilă.** *Oftalmoscopic,* leziunile prezintă un aspect similar formei congenitale sau identic cu cel din retinopatia pigmentară clasică.

Scăderea acuităţii vizuale se instalează în jurul vîrstei de 6–7 ani, agravîndu-se pe parcurs şi ducînd la cecitate înaintea vîrstei de 30 ani. În unele cazuri se constată hemeralopie. *Electroretinograma* şi *electrooculograma* sînt sever afectate.

Afecţiuni asociate. Boala prezintă multiple asocieri cu anomalii oculare sau sistemice.

Anomaliile oculare. Dintre anomaliile oculare amintim : cheratoconusul, megalocorneea, cataracta complicată, strabismul. Margolis şi col. (1977) descriu la doi fraţi cu boală Leber leziuni colobomatoase la nivelul maculei, miopie forte şi megalocornee.

Noble şi Carr (1978) constată că 33% din cazurile cu amauroză Leber examinate de ei comportă asocieri cu *boli ale sistemului nervos central.*

Anatomie patologică. Aspecte histopatologice au fost consemnate de mai mulţi autori. Acestea prezintă mai multe tipuri de leziuni :

– leziuni specifice retinopatiei pigmentare clasice aflată într-un stadiu de evoluţie tardivă, cu afectarea straturilor interne şi externe ;

– degenerescenţa neuroepiteliului la nivelul zonei maculare şi uşoară afectare a straturilor retiniene interne;

– degenerescenţă extinsă a neuroepiteliului cu implicaţii minime la nivelul straturilor retiniene interne (Krill şi Kuwabara, 1964 ; Gillespie, 1966) ;

– leziuni malformative şi degenerative : oprirea în dezvoltare a celulelor cu conuri, într-un stadiu de dezvoltare fetală ; procese degenerative specifice retinopatiei pigmentare (Vrabec, 1951) ;

– absenţa maturizării (nediferenţiere) nucleilor celulelor fotoreceptoare, a segmentelor interne, a EPR şi a coriocapilarei, cu integritatea straturilor retiniene interne (Mizuno şi col., 1977).

Specificul leziunilor histopatologice este dat de absenţa fotoreceptorilor pe toată suprafaţa retinei. Degenerescenţa celulelor ganglionare şi atrofia optică, cînd se constată de la naştere, pot fi consecinţa unor afecţiuni ale sistemului nervos central.

După Mizuno şi col. (1977), amauroza congenitală Leber poate fi considerată o boală ereditară caracterizată prin modificări distrofice primare (perioada prenatală) şi degenerative secundare, localizate la nivelul retinei neurosenzitive, EPR şi coroidei.

Diagnosticul diferenţial trebuie stabilit în raport cu următoarele afecţiuni : întîrzierea demielinizării nervului optic, cecitatea corticală, boli corioretiniene inflamatorii, retinopatie pigmentară clasică. ERG şi PEV au un rol deosebit în stabilirea diagnosticului diferenţial.

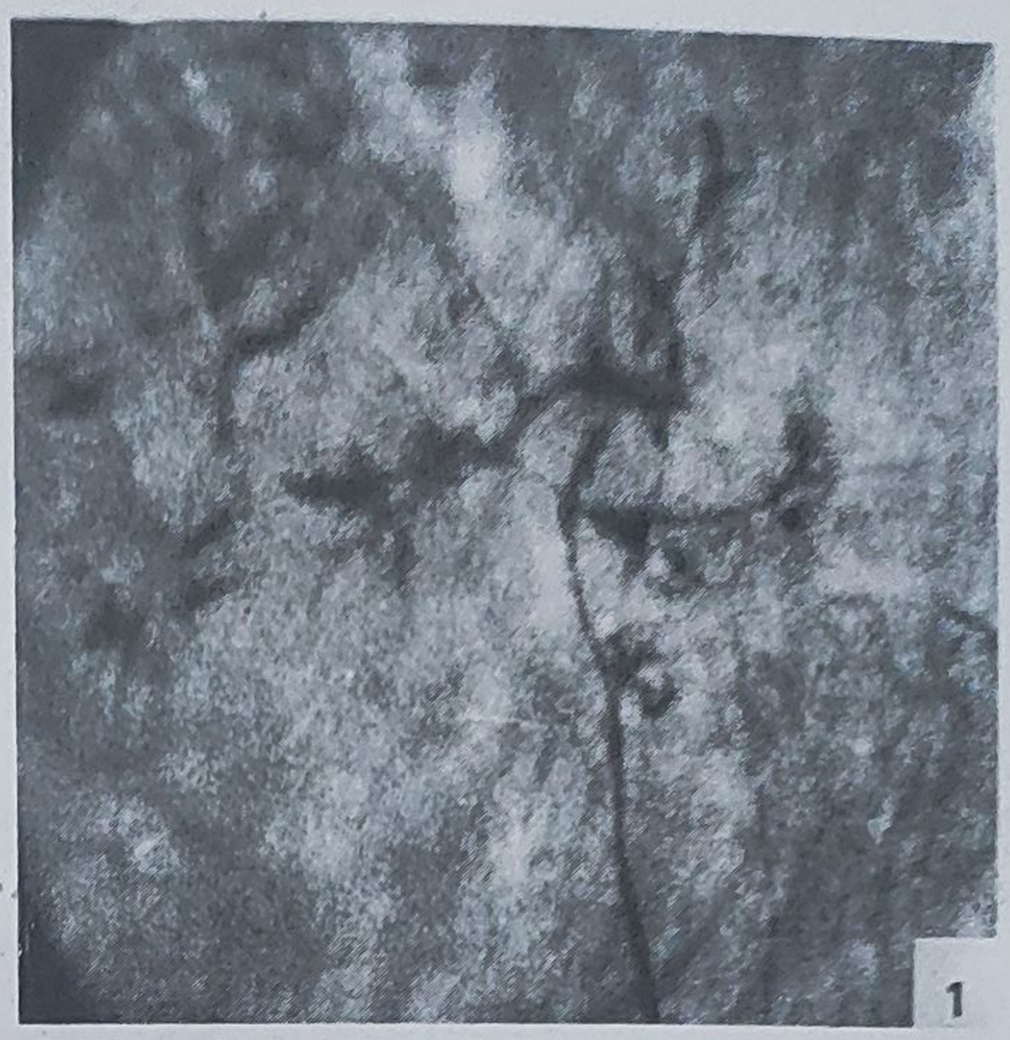

Fig. 1. **Retinopatie pigmentară sectorială.** Adaptabilitatea la întuneric normală ; ERG patologică.

Fig. 2. **Retinopatie pigmentară centrală.**

Fig. 1. **Retinopatie pigmentară pericentrală.**

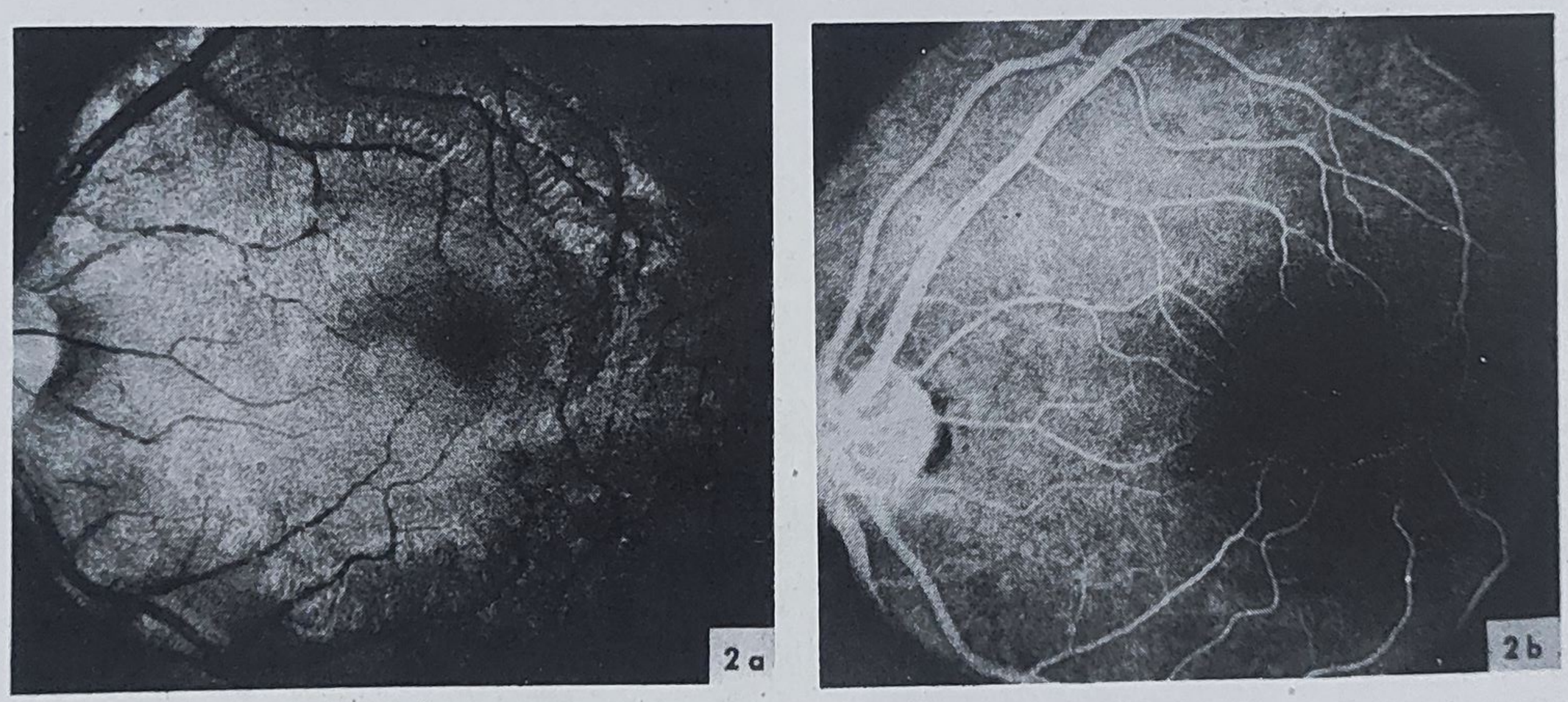

Fig. 2. **Retinopatie pigmentară fără pigment.** Hemeralopie ; ERG patologică.

Fig. 1. **Atrofie pigmentară corio-retiniană paravenoasă.** (Pearlman și col., 1975).

Fig. 2. **Atrofie corioretiniană paravasculară juxtapapilară.**

Retinită punctată albescens. *Planșa XIX*

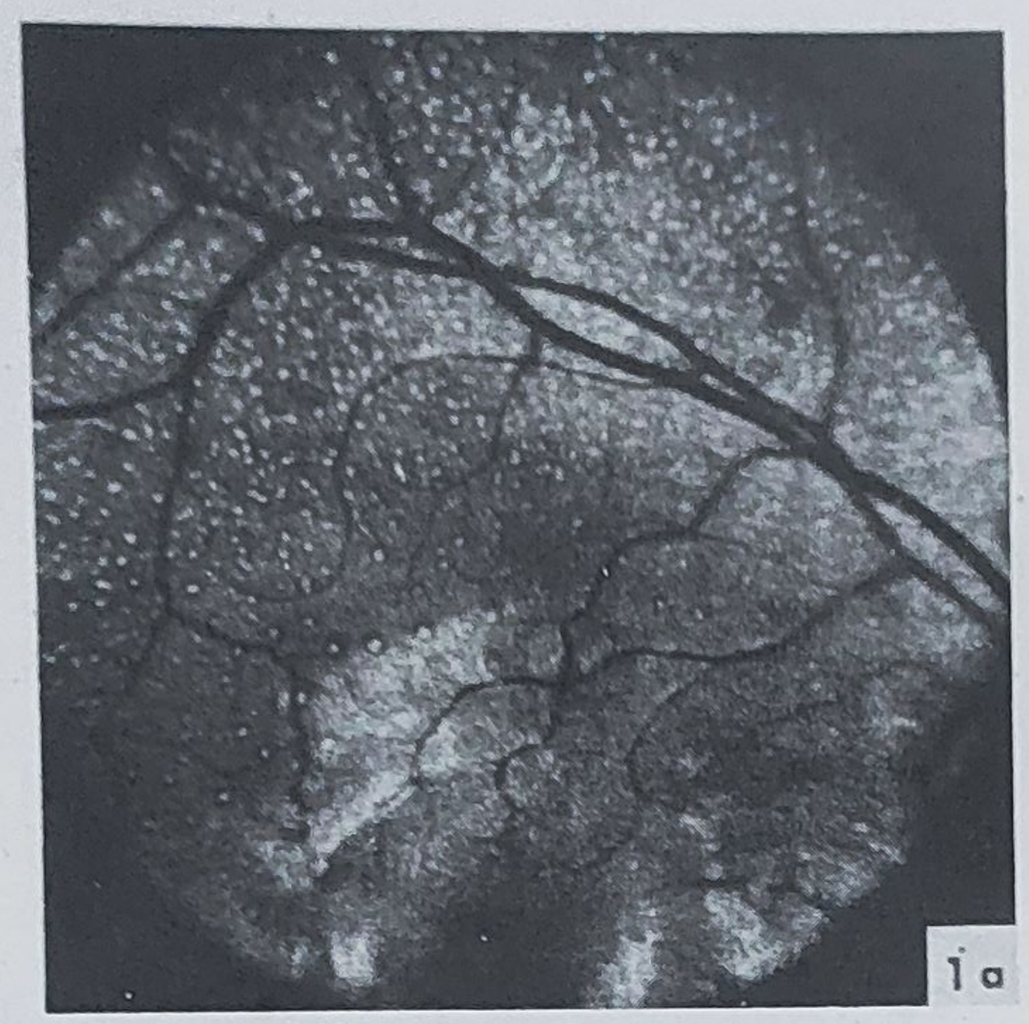
1a

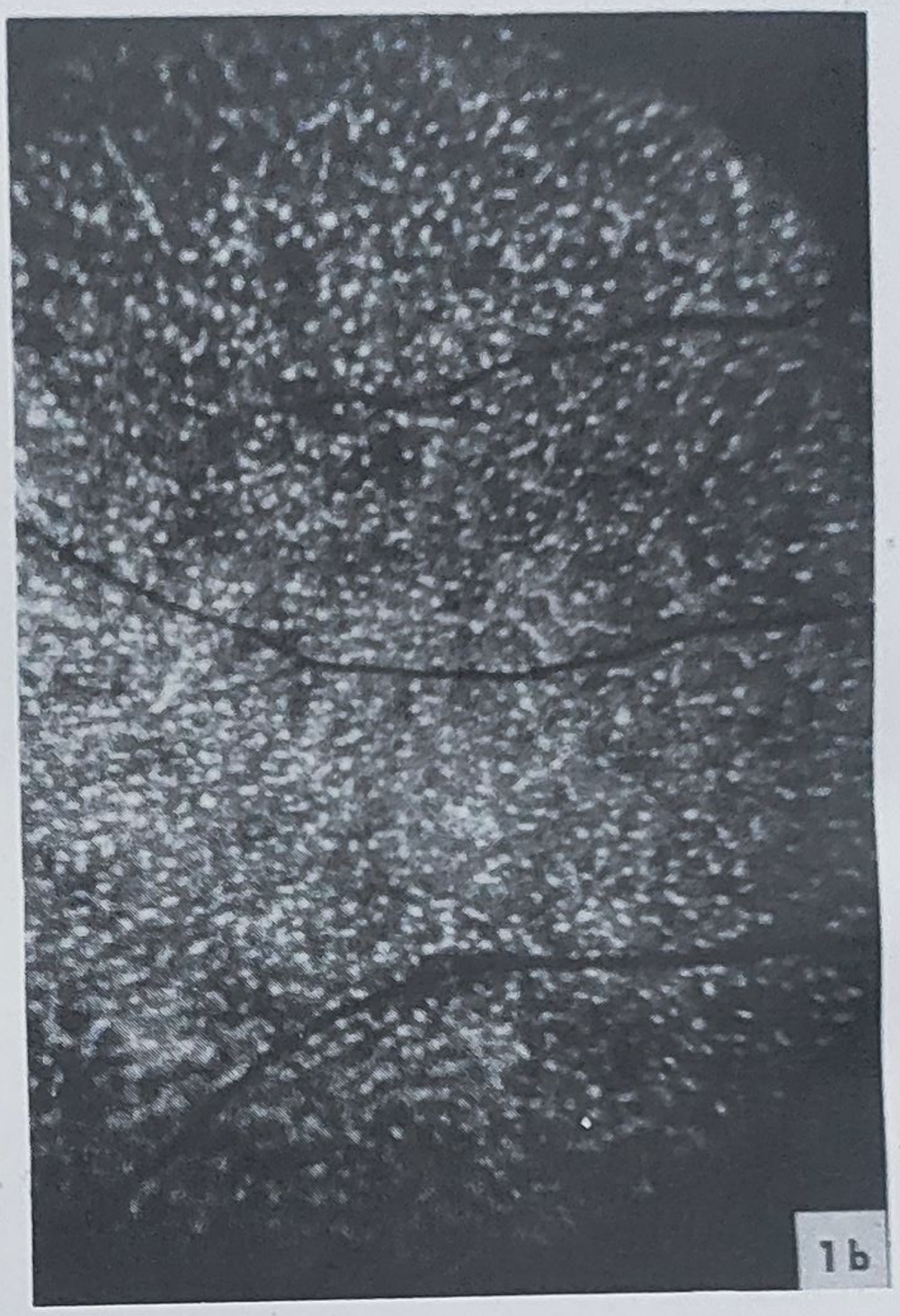
1b

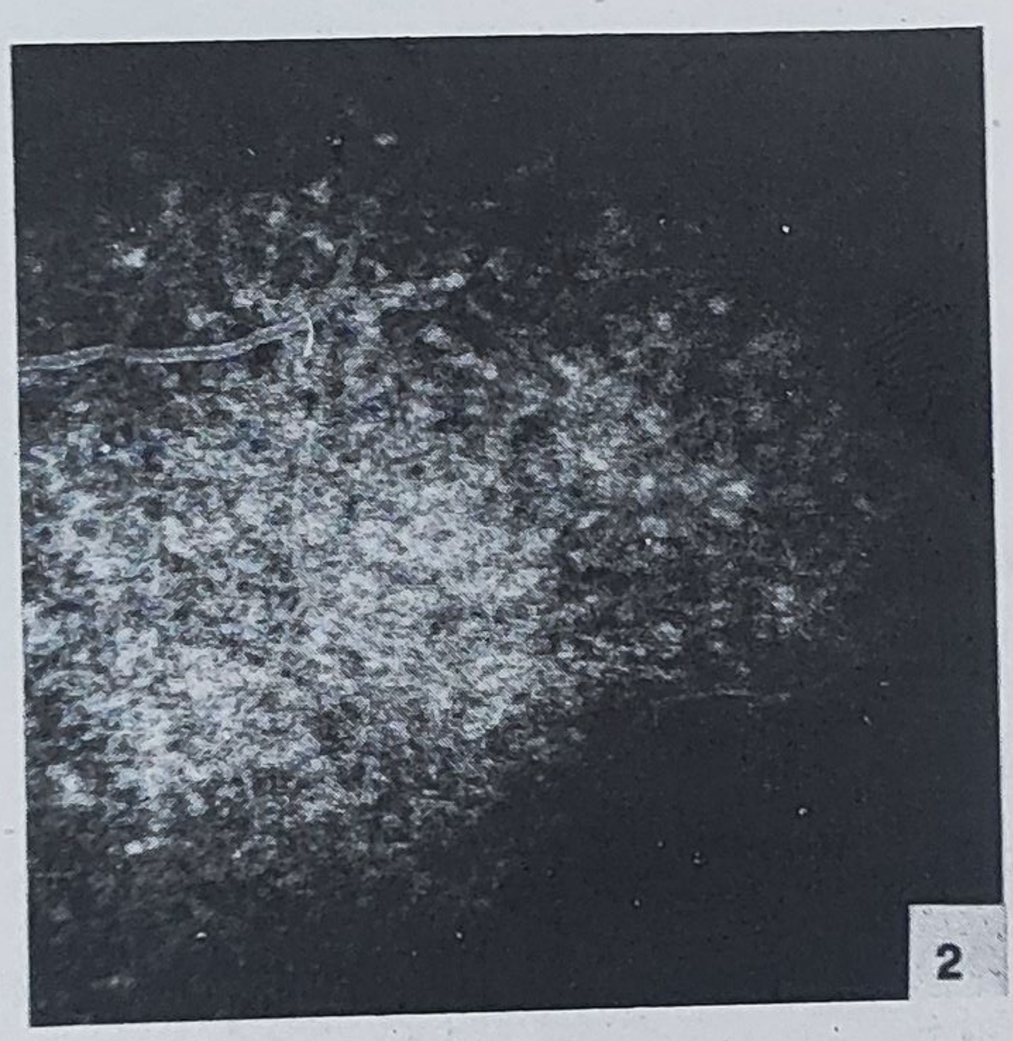
2

Fig. 1. Retinografie.

Fig. 2. Angiofluorografie.

7. RETINOPATIA PUNCTATĂ ALBESCENS

Mooren (1882) descrie sub denumirea de „retinitis punctata albescens" o afecţiune caracterizată prin „numeroase puncte albe retiniene". Fuchs (1896) adaugă acestor modificări retiniene următoarele particularităţi : caracter ereditar, consanguinitate, debut la tineri, strîmtorări concentrice ale cîmpului vizual, scăderea vederii centrale şi hemeralopie congenitală.

Lauber (1910) departajează, după caracterul evolutiv al afecţiunii, două forme clinice :

– *Forma progresivă* (retinita punctată albescens), caracterizată prin scăderea acuităţii vizuale centrale, strîmtorări concentrice ale cîmpului vizual, discromatopsie, decolorare papilară, remanieri pigmentare, modificări ale ERG, hemeralopie.

– *Forma staţionară* (fundus albipunctatus cum hemeralopia), caracterizată prin evoluţie benignă, acuitate vizuală, simţ cromatic şi ERG normale, puncte albe retiniene şi hemeralopie.

Deşi încadrarea nosologică a ambelor forme clinice este controversată, ele reprezintă totuşi, în fapt, două entităţi clinice distincte.

Ca termeni sinonimi pentru retinopatia punctată albescens amintim termenii de *retinită punctată albescens* şi *distrofie albipunctată progresivă* (Duke-Elder).

Ereditate. În majoritatea cazurilor, afecţiunea se transmite autozomal recesiv, ambele sexe fiind afectate în mod egal. Consanguinitatea părinţilor este semnalată frecvent (30–40%). Au fost comunicate şi cîteva cazuri clinice cu transmitere autozomal dominantă. În unele cazuri se constată asocieri, la acelaşi caz sau în aceeaşi familie, cu alte forme de degenerescenţă tapetoretiniană.

Sindromul clinic. *Oftalmoscopic* se constată puncte albe retiniene diseminate, decolorare papilară, strîmtorări ale calibrului vascular şi remanieri pigmentare osteoblastice.

Punctele albe retiniene. Rotunde sau uşor ovale, acestea au o suprafaţă egală cu diametrul unei artere retiniene de gradul II şi sînt de culoare alb mat sau alb-galben, cu aspect strălucitor sau cristalin, sugerînd un „cer înstelat într-o noapte de noembrie" (Beaumont, 1905). Ele sînt izolate, fără tendinţa de a conflua, fiind consemnate în planul EPR. Unii autori le constată şi descriu în planul liniei de profil anterioare sau chiar în faţa vaselor retiniene (Bietti, 1942). Sînt localizate la nivelul polului posterior, extinzîndu-se spre periferia fundului de ochi, unde devin mai rare şi cu o suprafaţă mai mare şi formă neregulată. Regiunea maculară este neafectată, deşi au fost autori care au întîlnit localizări şi leziuni la acest nivel (Scouras şi col., 1979) (Planşa XIX).

Punctele albe rămîn staţionare o lungă perioadă de timp (10–17 ani). Unii autori descriu dispariţia lor după mai mulţi ani. Efectuînd retinografii comparative Marmor (1977 b) constată că anumite leziuni izolate pot să apară sau să dispară în acelaşi loc de-a lungul unei perioade de cîteva luni.

Angiofluorografie. Leziunile punctate blochează fluorescenţa coroidiană sau se impregnează uşor cu colorant (Planşa XIX). Scouras şi col. (1979) consemnează într-un caz leziuni atrofice ale EPR, localizate macular şi evidenţiate sub forma unei zone de hiperfluorescenţă cu marginile neregulate. Fluorescenţa acestor puncte este atribuită de Polenoti şi Spineli (1969) unor defecte localizate la nivelul EPR, iar de Amalric (1968) unei impregnări directe a celulelor EPR.

Acuitatea vizuală poate fi normală sau diminuată, în funcţie de leziunile maculare suprapuse. Evoluţia ei este lentă. Franceschetti şi col. (1969) comunică un caz în care acuitatea vizuală a fost menţinută timp de 52 de ani.

Cimpul vizual prezintă, în majoritatea cazurilor, o strîmtorare concentrică periferică.

Vederea culorilor poate să fie normală sau să prezinte o discromatopsie în ax albastru-galben sau chiar acromatopsie.

Adaptabilitatea la întuneric este sever afectată. Hemeralopia reprezintă, de fapt, simptomul care atrage atenţia asupra afecţiunii. Curba adaptabilităţii la lumină este monofazică, cu prag terminal global foarte ridicat.

Electroretinograma, ca şi în retinopatia pigmentară tipică, este sever afectată, practic „stinsă". Unii autori consideră că deteriorarea maximă se produce la scurt timp după naştere (Jacobson, 1961).

Electrooculograma este, de asemenea, patologică.

Diagnosticul diferenţial ia în considerare un grup de afecţiuni cu aspect oftalmoscopic aproximativ identic, dar cu prezenţa sau absenţa hemeralopiei :

– Afecţiuni cu aspect oftalmoscopic aproximativ identic şi cu hemeralopie : fundus albipunctatus, sindrom Uyemura, hemeralopie esenţială, boala Oguchi, boala Kandori.

– Afecţiuni cu aspect oftalmoscopic aproximativ identic şi fără hemeralopie : drusenul dominant, fundus flavimaculatus, oxaloză retiniană, cistinoza, abetalipoproteinemia, pancreatită, nefropatii ereditare, ischemie coroidiană (Vezi pag. 178).

8. DISTROFIA MACULARĂ CISTOIDĂ DOMINANTĂ

Deutman şi col. (1976) descriu pentru prima dată o formă de distrofie cu edem macular cistoid, secundară unor tulburări de permeabilitate ale capilarelor juxtafoveolare. Cazurile clinice au mai prezentat transmitere autozomal dominantă, hipermetropie, precipitate vitreene, ERG normală şi EOG subnormală. În stadiile tardive, la unele cazuri s-a constatat o zonă de atrofie maculară. Autorii au considerat afecţiunea o nouă formă de distrofie retiniană autozomal dominantă.

Notting şi Pinckers (1977) întîlnesc o distrofie maculară cistoidă, cu transmitere autozomal dominantă la 14 cazuri din 27 de membri ai unei familii (fig. 3.17).

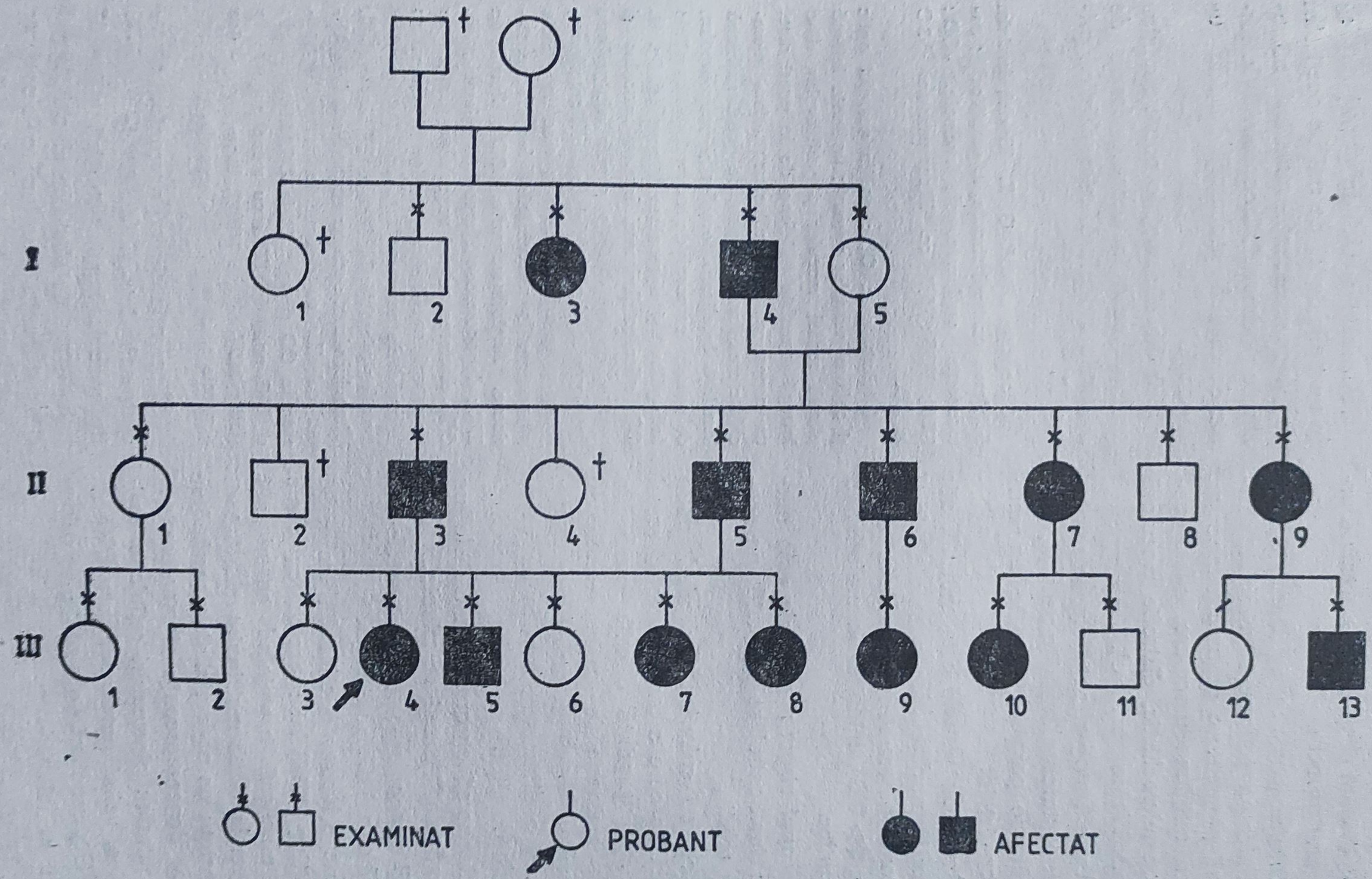

Fig. 3.17. *Distrofia maculară cistoidă dominantă.* (Notting şi Pinckers, 1977).

Sindromul clinic descris prezintă următorul aspect :

Oftalmoscopic : precipitate vitreene, modificarea reflexului foveolar, dispersii pigmentare granulare macular, pliuri retiniene maculare, edem maculae microchistic, distrofie maculară atrofică (stadii tardive).

Angiofluorografic : dilatarea capilarelor juxtafoveolare și maculare, tulburări de permeabilitate, edem macular cistoid.

Acuitatea vizuală este scăzută, atît datorită modificărilor maculare, cît și datorită hipermetropiei cu valori crescute (> 7 D), întîlnită în majoritatea cazurilor.

Cimpul vizual : periferic este normal, iar central se constată un scotom relativ.

Vederea culorilor. Exceptînd două cazuri în care a fost normală, restul cazurilor prezintă diferite grade de discromatopsie în ax roșu-verde. În cazurile cu evoluție tardivă se consemnează o discromatopsie în ax roșu-verde de tip I.

Electroretinograma normală la un număr de 7 cazuri examinate.

Electrooculograma a fost patologică la 7 cazuri din 13 examinate.

Într-o lucrare ulterioară, Pinckers și Notting (1978) întregesc tabloul clinic al afecțiunii examinînd cazuri noi aflate la vîrstă mai înaintată. Autorii constată un aspect clinic asemănător unei degenerescențe pigmentare pericentrale : pigmentări retiniene periferice, valori patologice ale ERG și EOG și modificări ale curbei de adaptare la întuneric.

Takahashi și Uchida (1974) descriu la un tînăr de 27 de ani un caz izolat de „degenerescență maculară microchistică primară", încadrabilă în forma de distrofie maculară cistoidă dominantă.

Una din observațiile noastre clinice se încadrează în această formă de „distrofie maculară microchistică primară".

Observație clinică. G. R., 13 ani, feminin. Scăderea acuității vizuale, la ambii ochi ; antecedente eredocolaterale normale. VOD : 1/20 ; VOS : 5/7 cc. Hipermetropie +3 D la AO.

Oftalmoscopic. OD : papila nervului optic și calibrul vascular normal ; limitanta internă plisată radial, macular și perimacular, dînd întregii suprafețe retiniene de la acest nivel un aspect galben strălucitor ; edem microchistic macular, cu aspect de gaură retiniană lamelară localizată foveolar și juxtafoveolar, delimitată temporal de acumulări fibrogliale (alb-gălbui) și pigmentare (Planșa XX, fig. 1). OS : plisarea limitantei interne macular și perimacular cu discrete puncte alb-galbene localizate la nivelul liniei de profil anterioare; edem macular microchistic ; discrete puncte pigmentare la nivelul liniei de profil posterioare. Angiofluorografie. OD : Rarefierea EPR ; degenerescență maculară microchistică. OS : dilatarea rețelei vasculare maculare cu dezorganizarea inelului capilar juxtafoveolar ; tulburări de permeabilitate vasculară și edem macular microchistic. (Planșa XX, fig. 1 și 2). Cîmpului vizual : scotom central relativ. Vederea culorilor cu discromatopsie nesistematizată la OD și normală la OS. Adaptometria și ERG normale. EOG cu valori subnormale (OD : 145% ; OS : 140%). Examenele clinice generale și de laborator normale.

Observația clinică prezentată se încadrează într-o formă de „distrofie maculară microchistică primară" ținînd cont de vîrsta mică a bolnavei și de absența cauzelor locale sau ge-

Distrofie maculară microchistică primară.

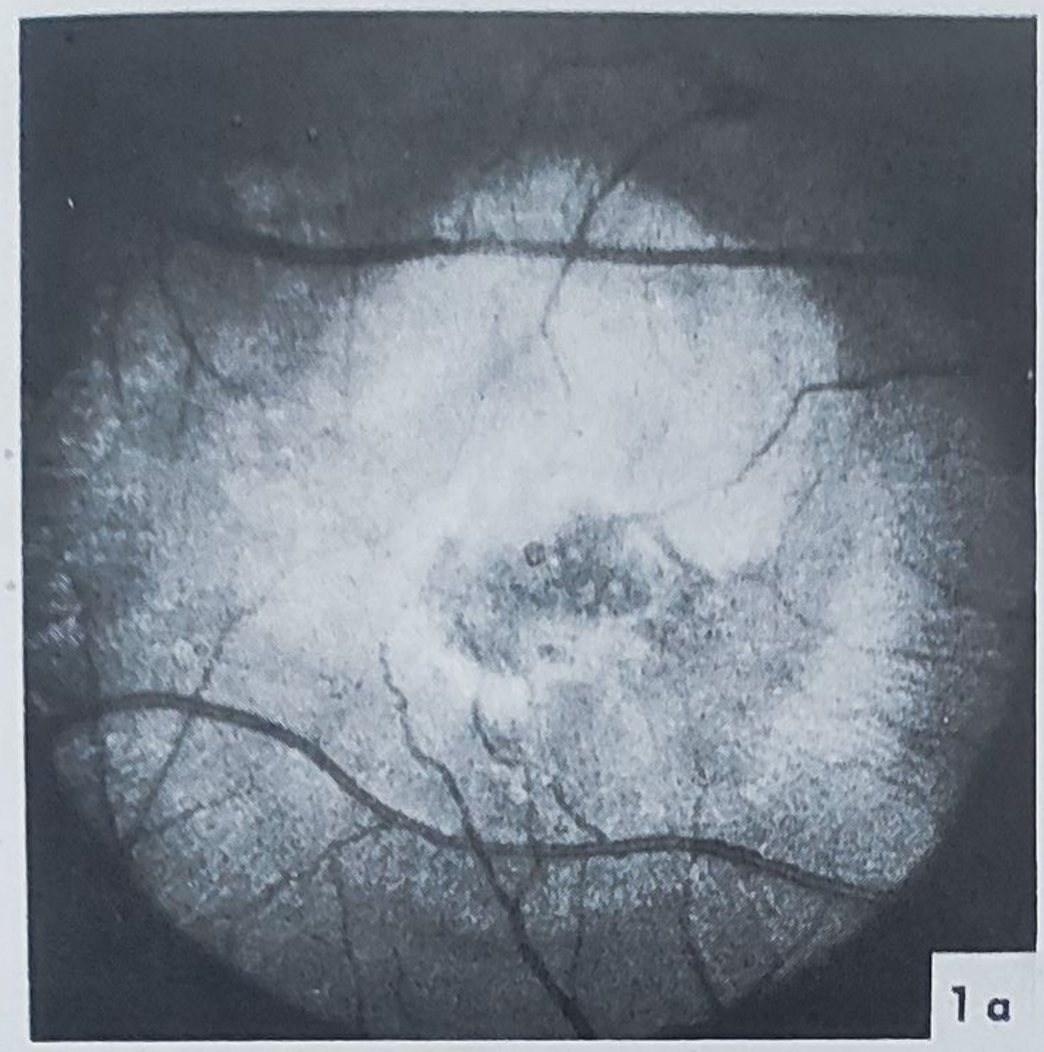

1a

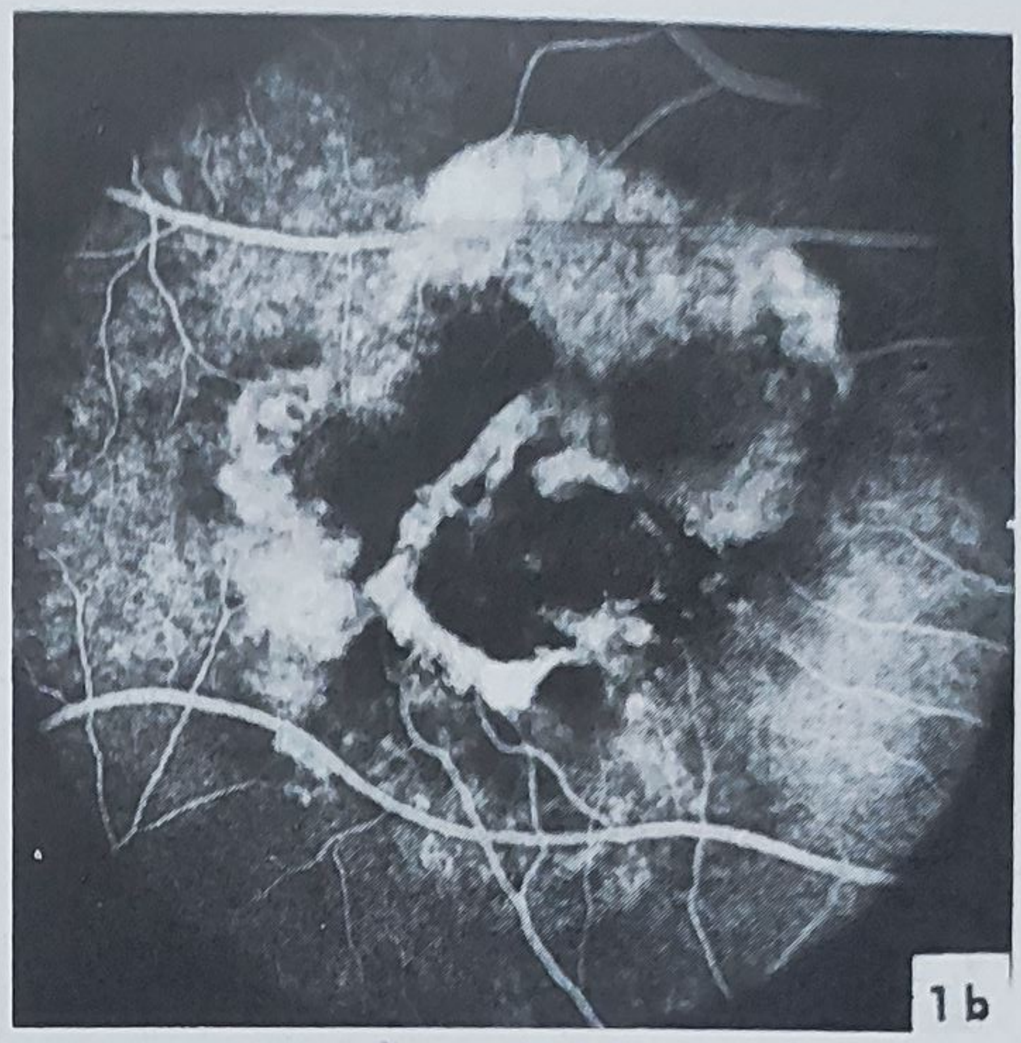

1b

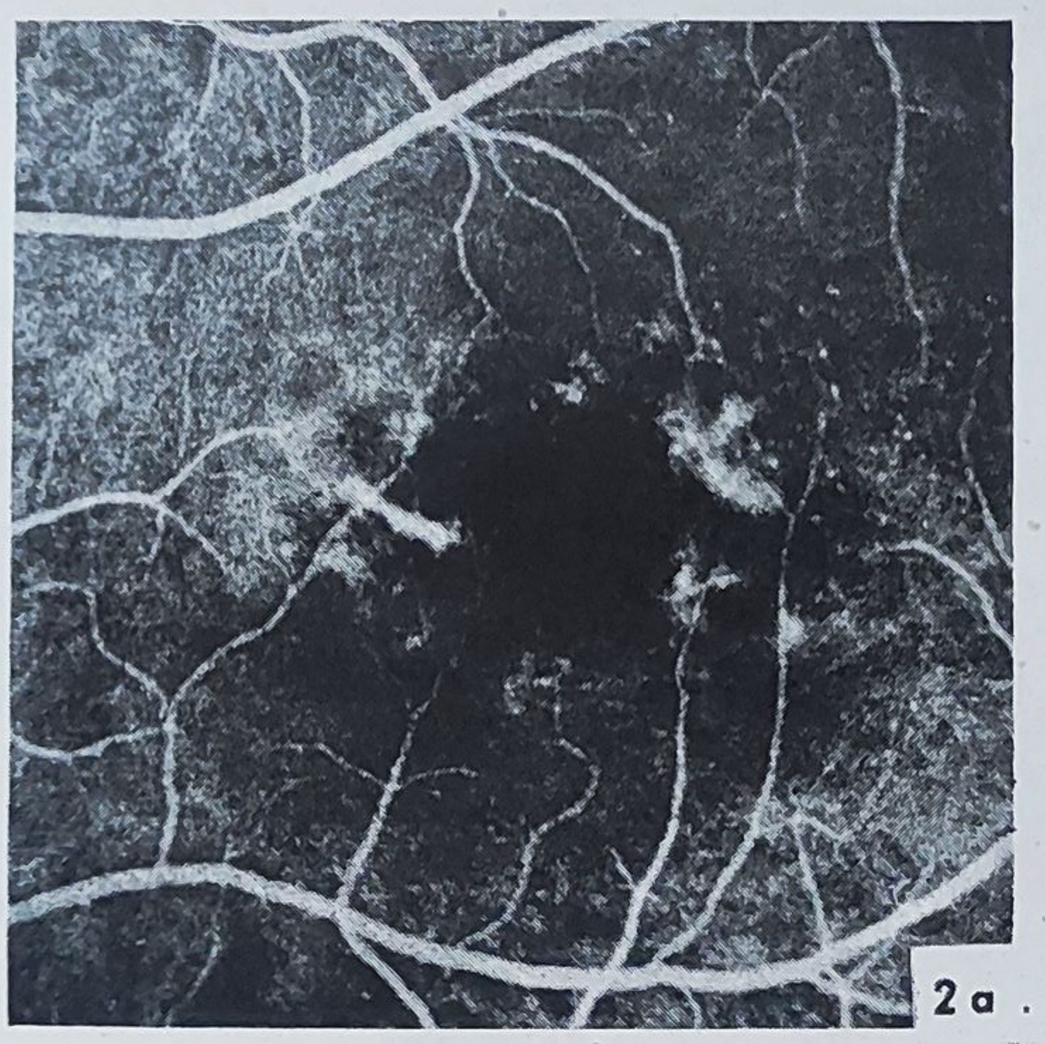

2a

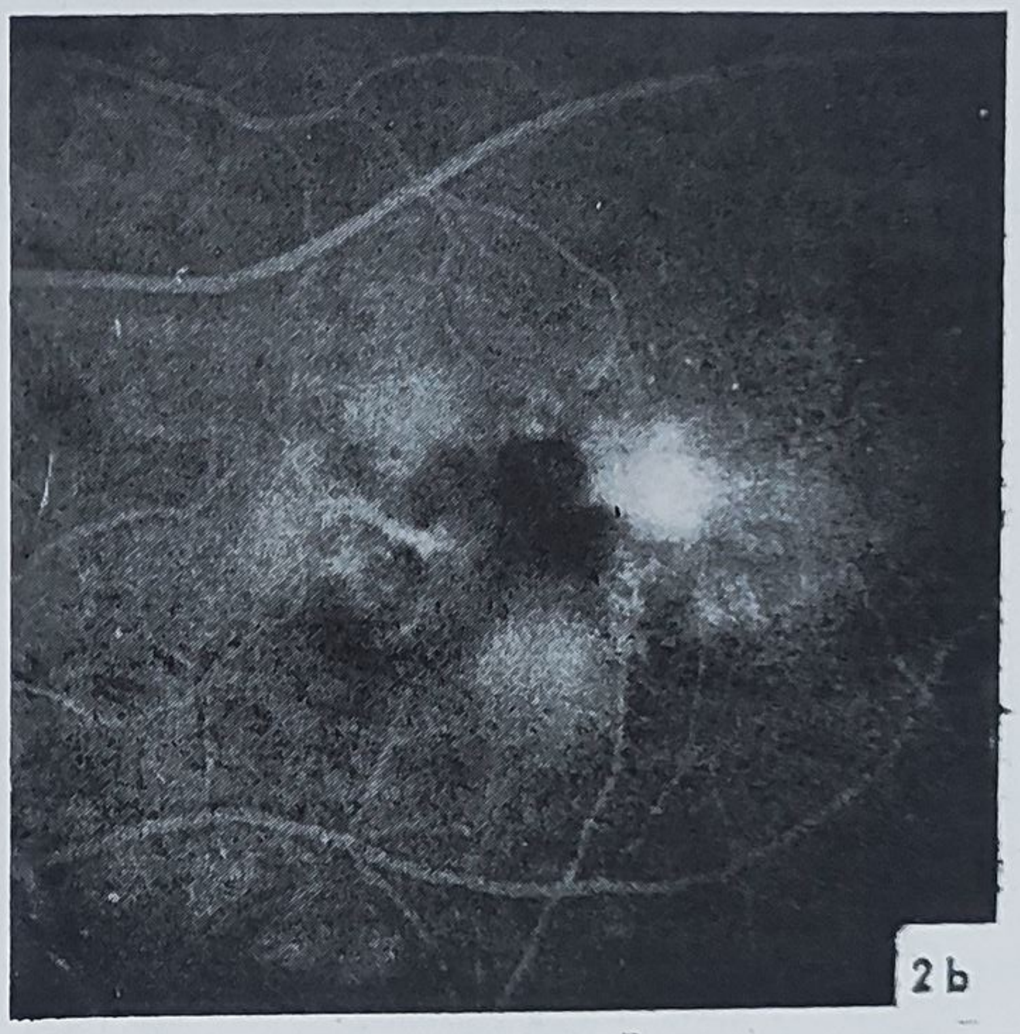

2b

Fig. 1. Ochiul drept.

Fig. 2. Ochiul stîng. Angiofluorografie faza arteriovenoasă (a); faza venoasă tardivă (b).

Fundus albipunctatus.

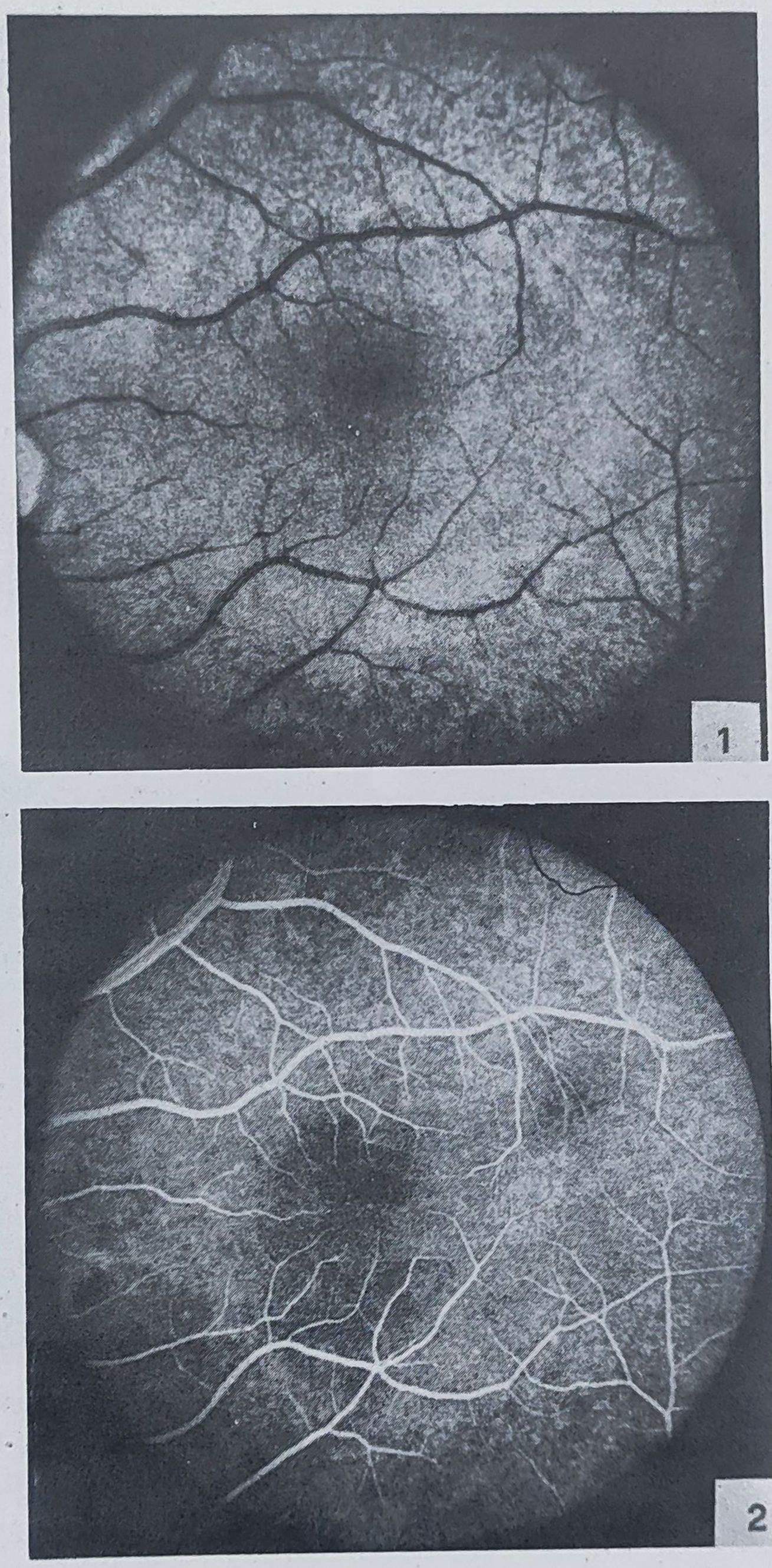

Curba adaptabilității la întuneric cu pragul final al bastonașelor mult prelungit (4 ore). ERG normală.

nerale care pot fi însoţite de aceste modificări.

Distrofia maculară cistoidă dominantă poate fi încadrată într-o formă de retinopatie pigmentară atipică, posibil o formă pericentrală. În acest sens pledează modificările patologice ale EOG şi adaptometriei, instalate în perioada precoce, precum şi modificările patologice ale ERG, instalate în perioada de evoluţie tardivă.

Diagnosticul diferenţial. a) Distrofiile vitreoretiniene sînt însoţite de modificări maculare microchistice şi degenerescenţa vitrosului. Ele se diferenţiază prin particularităţile diferite ale eredităţii şi sindromului clinic.

b) Distrofia progresivă a conurilor, prin modificările maculare în „ochi de bou", poate aminti de degenerescenţa maculară microchistică. Aceasta se diferenţiază prin sindromul clinic specific distrofiei sistemului fotopic.

c) Boala Stargardt flavimaculatus, forma clinică „foveală progresivă dominantă", poate prezenta şi edem macular cistoid.

d) Retinopatia pigmentară (cu edem macular cistoid) se diferenţiază prin prezenţa hemeralopiei şi valorile sever afectate ale ERG.

e) Retinopatia pigmentară pericentrală cu transmitere ereditară autozomal dominantă prezintă similitudini în privinţa modificărilor centrale şi periferice constatate în ambele cazuri.

f) Alte forme de edem macular cistoid : sindromul Irwin-Gass, retinopatia diabetică, ciclitele posterioare, obliterările de venă centrală, tumorile coroidiene, hipotonia oculară.

B. DISTROFIILE STAŢIONARE ALE SISTEMULUI SCOTOPIC

Din punct de vedere clinic, acestea se caracterizează prin hemeralopie, modificări oftalmoscopice particulare şi lezarea componentei scotopice a ERG. Substratul lor histopatologic este diferit de cel al distrofiilor progresive.

Am grupat în acest capitol următoarele afecţiuni :

1. Hemeralopia congenitală esenţială.
2. Boala Oguchi.
3. Boala Kandori.
4. Fundus albipunctatus.

1. HEMERALOPIA CONGENITALĂ ESENŢIALĂ

Afecţiunea se caracterizează prin modificări de adaptabilitate la întuneric ale simţului luminos şi absenţa modificărilor oftalmoscopice.

Modul de transmitere ereditară este frecvent autozomal dominant. Arborele genealogic cel mai cunoscut este cel al familiei Nougaret (n. 1637), format din 11 generaţii succesive, avînd un model de ereditate mendeliană continuă. În unele cazuri s-a constatat şi un mod de transmitere recesiv sau legat de sex.

Afecţiunea are un caracter staţionar, modificările adaptabilităţii luminoase fiind neschimbate la tineri şi bătrîni.

nerale care pot fi însoţite de aceste modificări.

Distrofia maculară cistoidă dominantă poate fi încadrată într-o formă de retinopatie pigmentară atipică, posibil o formă pericentrală. În acest sens pledează modificările patologice ale EOG şi adaptometriei, instalate în perioada precoce, precum şi modificările patologice ale ERG, instalate în perioada de evoluţie tardivă.

Diagnosticul diferenţial. a) Distrofiile vitreoretiniene sînt însoţite de modificări maculare microchistice şi degenerescenţa vitrosului. Ele se diferenţiază prin particularităţile diferite ale eredităţii şi sindromului clinic.

b) Distrofia progresivă a conurilor, prin modificările maculare în „ochi de bou", poate aminti de degenerescenţa maculară microchistică. Aceasta se diferenţiază prin sindromul clinic specific distrofiei sistemului fotopic.

c) Boala Stargardt flavimaculatus, forma clinică „foveală progresivă dominantă", poate prezenta şi edem macular cistoid.

d) Retinopatia pigmentară (cu edem macular cistoid) se diferenţiază prin prezenţa hemeralopiei şi valorile sever afectate ale ERG.

e) Retinopatia pigmentară pericentrală cu transmitere ereditară autozomal dominantă prezintă similitudini în privinţa modificărilor centrale şi periferice constatate în ambele cazuri.

f) Alte forme de edem macular cistoid : sindromul Irwin-Gass, retinopatia diabetică, ciclitele posterioare, obliterările de venă centrală, tumorile coroidiene, hipotonia oculară.

B. DISTROFIILE STAŢIONARE ALE SISTEMULUI SCOTOPIC

Din punct de vedere clinic, acestea se caracterizează prin hemeralopie, modificări oftalmoscopice particulare şi lezarea componentei scotopice a ERG. Substratul lor histopatologic este diferit de cel al distrofiilor progresive.

Am grupat în acest capitol următoarele afecţiuni :

1. Hemeralopia congenitală esenţială.
2. Boala Oguchi.
3. Boala Kandori.
4. Fundus albipunctatus.

1. HEMERALOPIA CONGENITALĂ ESENŢIALĂ

Afecţiunea se caracterizează prin modificări de adaptabilitate la întuneric ale simţului luminos şi absenţa modificărilor oftalmoscopice.

Modul de transmitere ereditară este frecvent autozomal dominant. Arborele genealogic cel mai cunoscut este cel al familiei Nougaret (n. 1637), format din 11 generaţii succesive, avînd un model de ereditate mendeliană continuă. În unele cazuri s-a constatat şi un mod de transmitere recesiv sau legat de sex.

Afecţiunea are un caracter staţionar, modificările adaptabilităţii luminoase fiind neschimbate la tineri şi bătrîni.

Sindromul clinic. *Acuitatea vizuală* este normală în cazurile cu ereditate dominantă şi uşor scăzută în cele cu ereditate recesivă sau legată de sex.

Cimpul vizual fotopic este normal. *Vederea culorilor* este normală, rar semnalîndu-se un deficit de tip tritan.

Adaptometrie. Adaptarea la întuneric este scăzută. Curba are un aspect

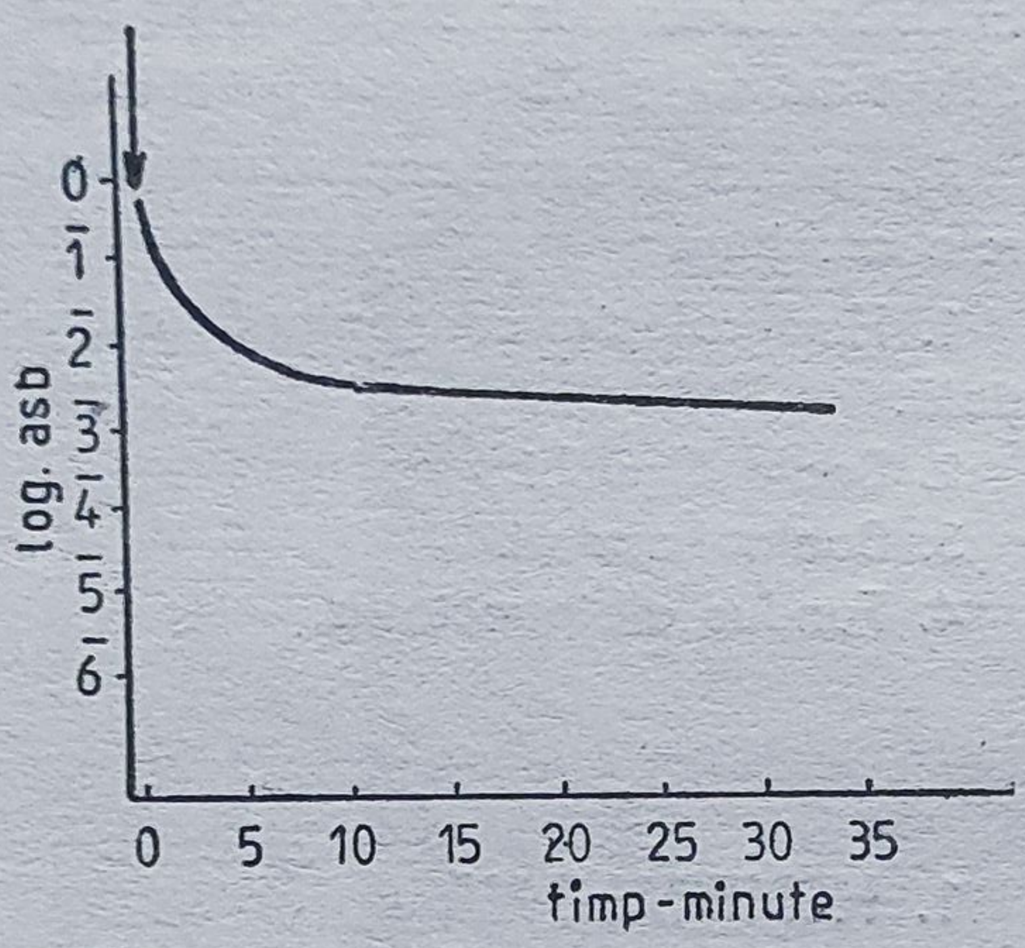

Fig. 3.18. *Curba adaptabilităţii simţului luminos în hemeralopia congenitală esenţială.*

monofazic, datorită absenţei componentei scotopice (fig. 3.18). Uneori pragul final al bastonaşelor, după o perioadă de adaptare lungă, este normal. Segmentul fotopic prezintă în unele cazuri un prag ridicat.

Electroretinograma. François (1973) diferenţiază 4 tipuri clinice de ERG :

– Tip Nougaret : răspuns fotopic normal, undă b_2 patologică ; curba adaptabilităţii monofazică.

– Tip Schubert-Bornschein : unda *a* normală sau supranormală, unda *b* sever afectată.

– Tip Riggs : unda *b* mai amplă ca unda *a* după o adaptare la întuneric, unda b_2 prezentă, întîrzierea creşterii undei *a* şi *b* comparativ cu valoarea normală după o perioadă de adaptare ; răspunsul terminal subnormal ; curba adaptabilităţii este bifazică, segmentul fotopic şi segmentul scotopic sînt crescuţi în comparaţie cu pragurile normale.

– Tip Auerbach : ERG normală după adaptarea la întuneric, curba adaptabilităţii întîrziată, cu prag terminal normal.

Electrooculograma. Valorile EOG sînt variabile : subnormale, patologice sau absente.

În funcţie de modificările dintre ERG şi EOG, se fac aprecieri asupra originii modificărilor funcţionale în diferitele forme ereditare de hemeralopie congenitală. După Gouras (1966), hemeralopia cu ereditate dominantă se caracterizează prin reducerea undei *a* a ERG şi EOG patologică. In hemeralopia ereditară recesivă, dimpotrivă, unda *a* este normală, iar EOG e nemodificată. Autorul, bazîndu-se pe aceste constatări, propune o localizare histopatologică diferită a celor două afecţiuni : celulele cu bastonaşe pentru boala Nougaret, celulele orizontale şi bipolare pentru hemeralopia recesivă.

Corelarea diferitelor elemente clinice permite gruparea hemeralopiei congenitale esenţiale în două tipuri :

– Tipul I : adaptare la întuneric scăzută, curbă monofazică, ERG cu unda *b* scotopică scăzută, EOG patologică.

– Tipul II : miopie, curba adaptabilităţii monofazică şi prag final scotopic cu valori aproximativ normale, după o adaptare prelungită, ERG scotopică

tip electronegativ şi ERG fotopică normală sau uşor afectată, EOG normală. După Carr şi col. (1966), tipul I îşi are originea la nivelul celulelor fotoreceptoare, iar tipul II are o origine distală în raport cu receptorii, şi anume în stratul celulelor bipolare (locul de origine al undei *b*).

2. BOALA OGUCHI

Descrisă de Oguchi (1907), afecţiunea se caracterizează prin hemeralopie şi modificări oftalmoscopice particulare, care îşi schimbă aspectul după o perioadă de expunere la întuneric. Descrisă iniţial în Japonia, boala a fost constatată ulterior şi în alte zone geografice.

Frecvenţa este redusă, Franceschetti şi col. (1963) totalizează un număr de 31 de cazuri „nejaponeze" publicate în literatură.

Ereditatea este autozomal dominantă, nesemnalîndu-se diferenţe de îmbolnăvire între cele două sexe.

Sindromul clinic se caracterizează prin particularităţi oftalmoscopice, adaptometrice şi electroretinografice.

Oftalmoscopie. În condiţii de luminozitate normală, fundul de ochi are o culoare alb-gri, strălucitoare, difuză, extinsă juxtapapilar şi macular. În unele cazuri se constată o culoare galben-aurie, strii albe paravasculare şi unele pete albe. Aspectul oftalmoscopic se vede mai bine în lumină aeritră, dar nu poate fi fotografiat.

După o expunere la întuneric de 2–3 ore, aspectul oftalmoscopic se normalizează (fenomenul Mizuo). El revine la parametrii anteriori după o expunere la lumină de 1/2–1 oră.

Acuitatea vizuală, cîmpul vizual şi *vederea culorilor* sînt considerate normale.

Adaptometria. Se constată două tipuri de modificări ale curbei adaptabilităţii simţului luminos :

– Tipul I. Prezenţa adaptabilităţii secundare. Punctul alfa este tardiv (două ore). După o adaptare de mai

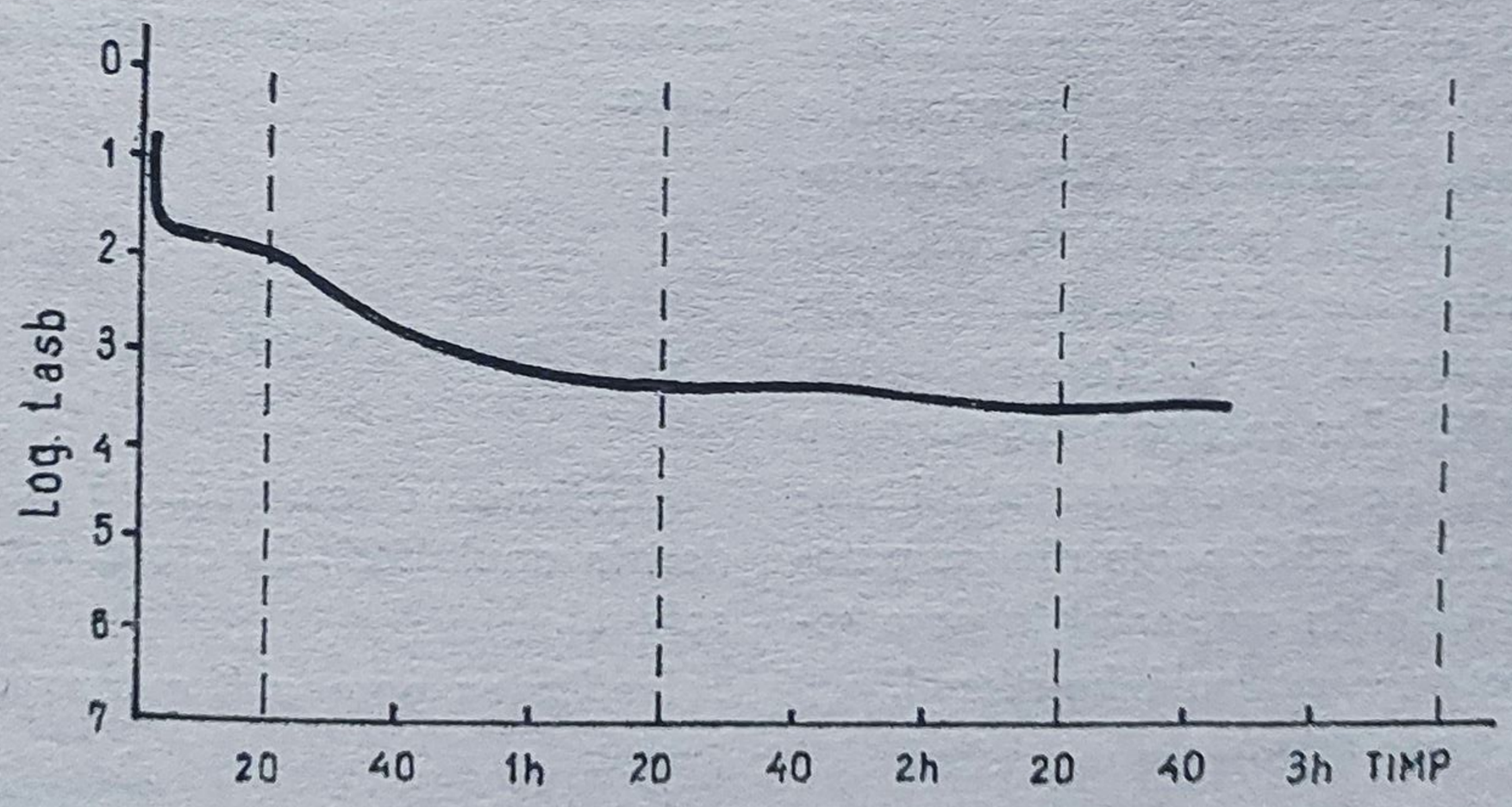

Fig. 3.19. *Curba adaptabilităţii simţului luminos în boala Oguchi.* (François şi col., 1956).

multe ore, pragul final al bastonaşelor este normal sau uşor ridicat. Este prezent fenomenul Mizuo (fig. 3.19).

– Tipul II. Absenţa adaptabilităţii secundare. Curbă monofazică cu praguri coborîte, similare celor din hemeralopia congenitală esenţială. Fenomenul Mizuo este parţial sau absent.

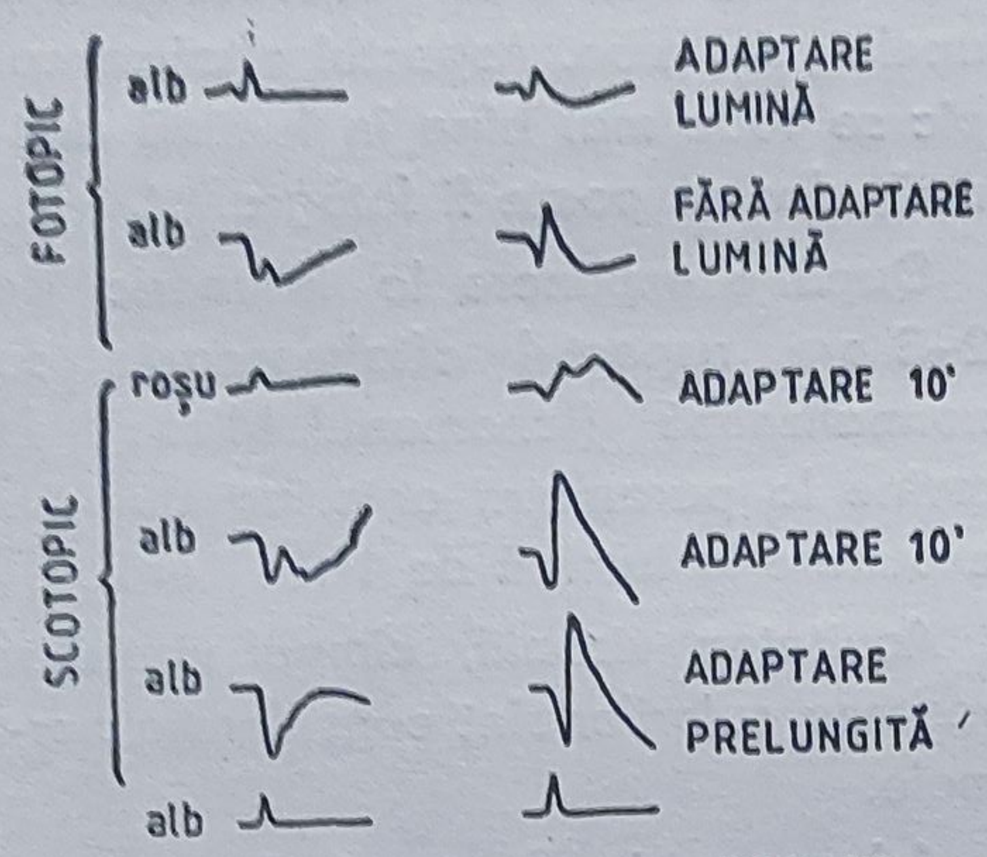

Fig. 3.20. *Boala Oguchi. Aspect ERG.* (Carr şi Gouras, 1965).

Electroretinograma. ERG fotopică este normală sau uşor electronegativă.

ERG scotopică prezintă un aspect normal al undei *a* şi componentelor fotopice, şi o reducere importantă a undei b_2 (scotopice). După o adaptare prelungită la întuneric (24 ore), ERG nu-şi modifică aspectul patologic constatat iniţial (electronegativ) (fig. 3.20). Rar se poate consemna o discretă creştere a amplitudinii undelor *a* şi *b*. ERG poate rămîne patologică chiar în momentul în care retina redevine normală funcţional.

Electrooculograma. În cazurile investigate au fost constatate valori normale şi subnormale.

Examenele *histopatologice* efectuate evidenţiază următoarele modificări : creşterea în volum a conurilor şi diminuarea relativă a bastonaşelor ; deplasarea nucleilor conurilor spre exterior, înainte de limitanta externă ; prezenţa între EPR şi neuroepiteliu a unui strat anormal format din celule epiteliale şi articole externe a celulelor vizuale ; celulele epiteliale prezintă modificări nucleare şi numeroase lipide (Kuwabara şi col., 1963).

PATOGENIE

Modificările histopatologice sînt interpretate fie ca artefacte instalate postmortem, fie ca un atavism caracterizat printr-o deplasare de pigment (similar celui întîlnit la unele animale).

Au fost propuse numeroase mecanisme patogenice : hemeralopie esenţială (Oguchi, 1912), deplasare de pigment sub influenţa luminii (Nakamura, 1920), lipsa lipoidelor în stratul retinian extern (Ishihara, 1915), modificarea EPR sub influenţa razelor ultraviolete (Ashikaga, 1919), substanţe anormale în EPR care împiedică adaptarea.

3. BOALA KANDORI

Afecţiunea a fost descrisă de Kandori în anul 1929. Ea are o frecvenţă scăzută.

Ereditatea pare a fi autozomal recesivă.

Oftalmoscopic se constată prezenţa unor pete, de formă neregulată,

avînd culoarea galben-murdar, mai mari decît cele flavimaculate, diseminate la nivelul ecuatorului sau între ecuator și zona maculară (fig. 3.21).

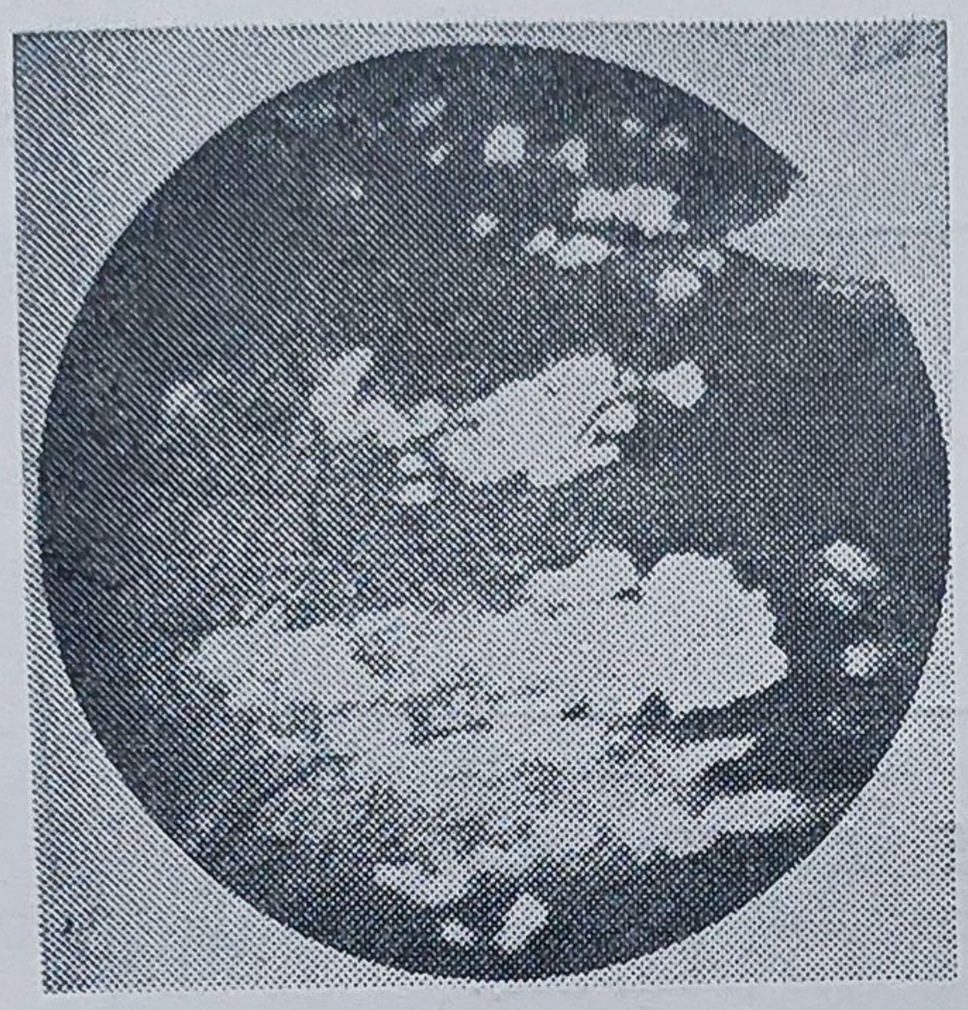

Fig. 3.21. *Boala Kandori.* (Kandori și col., 1972).

Angiofluorografic, petele transmit fluorescența coroidiană din faza arterială, avînd marginile delimitate.

Acuitatea vizuală este normală.

Adaptometria este deficitară înregistrîndu-se prelungirea timpului necesar obținerii valorilor normale a componentei fotopice și scotopice a curbei de adaptabilitate. Hemeralopia acuzată de bolnavi este consemnată, mai mult, în perioada de adaptare prelungită, decît de un defect de adaptare. Vederea culorilor, ERG și EOG sînt normale.

Evoluția bolii pare a fi benignă. Kandori consideră afecțiunea congenitală, nesemnalînd nici o modificare la cazurile examinate după o evoluție de 15 ani.

Histopatologic, afecțiunea pare a fi localizată la nivelul EPR.

4. FUNDUS ALBIPUNCTATUS

Lauber (1910) separă afecțiunea din grupa „retinitei punctate albescens", considerînd-o o formă clinică staționară și denumind-o „fundus albipunctatus cum hemeralopia".

Ca termeni sinonimi amintim : *distrofie albipunctată staționară* (Duke-Elder) și *degenerescența albipunctată staționară.*

În prezent, afecțiunea este considerată o entitate clinică separată, caracterizată printr-o hemeralopie cu aspect clinic particular (consecința unei tulburări în regenerarea pigmenților vizuali) și modificări oftalmoscopice reprezentate de puncte albe diseminate pe suprafața retinei.

Ereditatea este autozomal recesivă, semnalîndu-se frecvent consanguinitatea părinților. Au fost întîlnite cazuri cu transmitere autozomal dominantă. Boala este prezentă de la naștere sau din primii ani de viață, fără a avea evoluție ulterioară.

Sindromul clinic. *Oftalmoscopic* se constată puncte albe retiniene, diseminate la nivelul polului posterior, cu respectarea regiunii maculare și cu particularități morfologice caracteristice petelor descrise în retinopatia punctată albescens. Nu se constată decolorarea papilei nervului optic, strîmtorarea calibrului vascular sau remanieri pigmnetare (Planșa XXI, fig. 1).

Angiofluorografic, aspectul este similar retinopatiei punctate albescens.

Acuitatea vizuală, cîmpul vizual și *vederea culorilor* sînt normale.

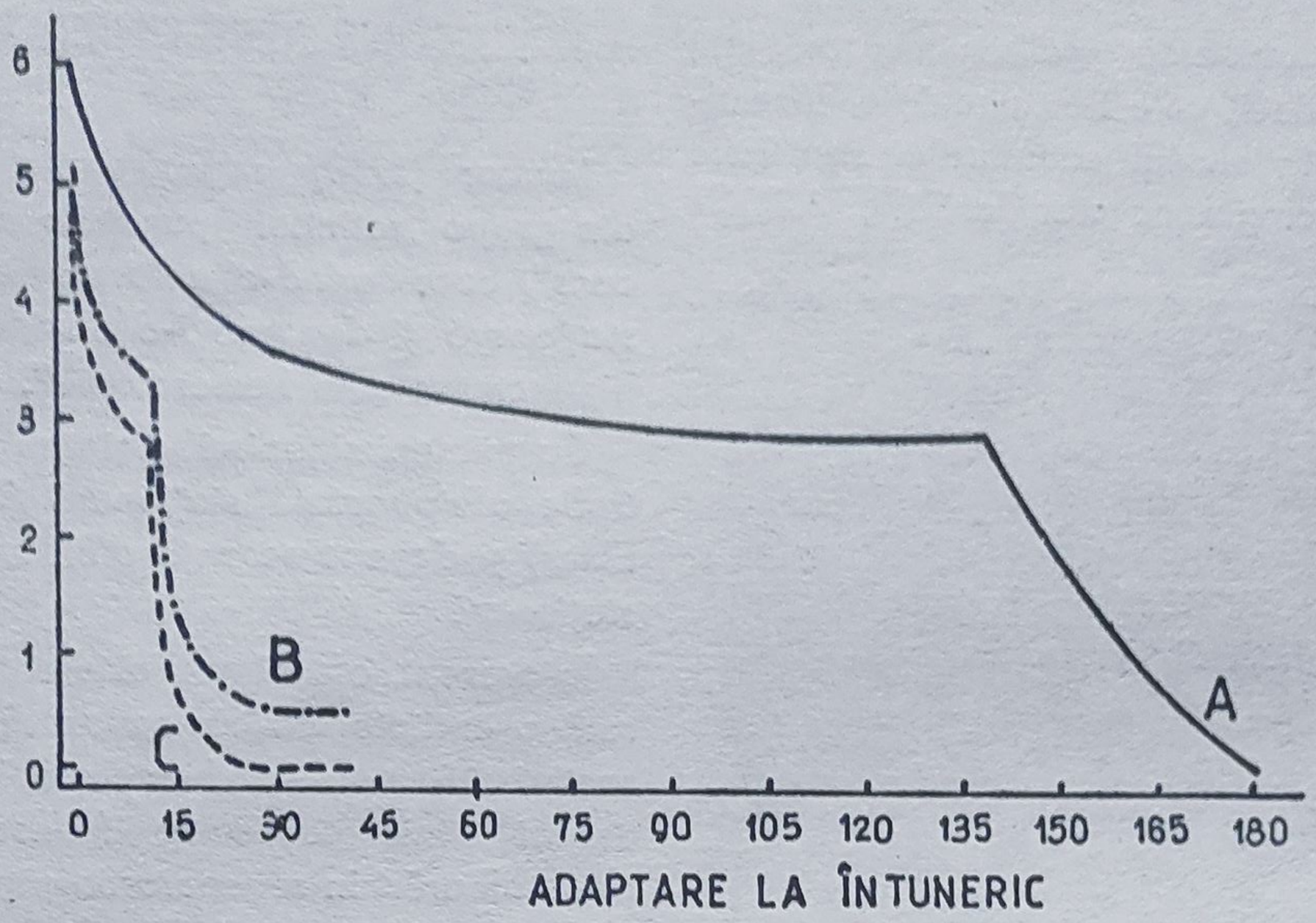

Fig. 3.22. *Curba adaptabilității la întuneric.* Fundus albipunctatus (A) ; deficit în vitamina A (B) ; normal (C). (Carr și col., 1976).

Adaptometria prezintă modificări cu aspecte particulare. Bolnavii nu acuză hemeralopie, ci o tulburare de adaptare la trecerea dintr-un spațiu luminat la unul întunecat. La un subiect normal (după o scurtă ebluisare), curba adaptabilității luminoase atinge pragul conurilor după 7 minute, iar pragul final al bastonașelor după 30 de minute. În cazuri cu fundus albipunctatus, curba adaptabilității simțului luminos la întuneric are nevoie de aproximativ 1–2 ore pentru a atinge pragul normal al conurilor și 3–4 ore pentru a atinge pragul normal al bastonașelor (fig. 3.22).

Electroretinograma și *electrooculograma* prezintă modificări corelate cu particularitățile întîlnite în adaptabilitatea la întuneric.

Electroretinograma poate avea valori normale. În majoritatea cazurilor, ERG scotopică prezintă o amplitudine redusă sau inexistența undei *b* după 15 minute de adaptare la întuneric, și ajunge la valori normale după 3–4 ore de adaptare la întuneric (fig. 3.23).

Electrooculograma, de asemenea, nu prezintă o creștere a componentei fotopice, în cazul efectuării sale după o adaptare de 10–15 minute. Componenta fotopică prezintă o amplitudine normală dacă ochiul a fost adaptat în prealabil la întuneric, mai mult de 4 ore.

Anatomie patologică. Nu se cunosc date histopatologice. Miyake și col. (1983) efectuează determinări ale fluorometriei vitreene în unele cazuri cu boală Oguchi, hemeralopie esențială congenitală și fundus albipunctatus, și consemnează valori normale ale fluorometriei vitreene în pofida unor valori modificate ale ERG și EOG. Aceste determinări atestă integritatea barierei sînge-retină, contrastînd cu

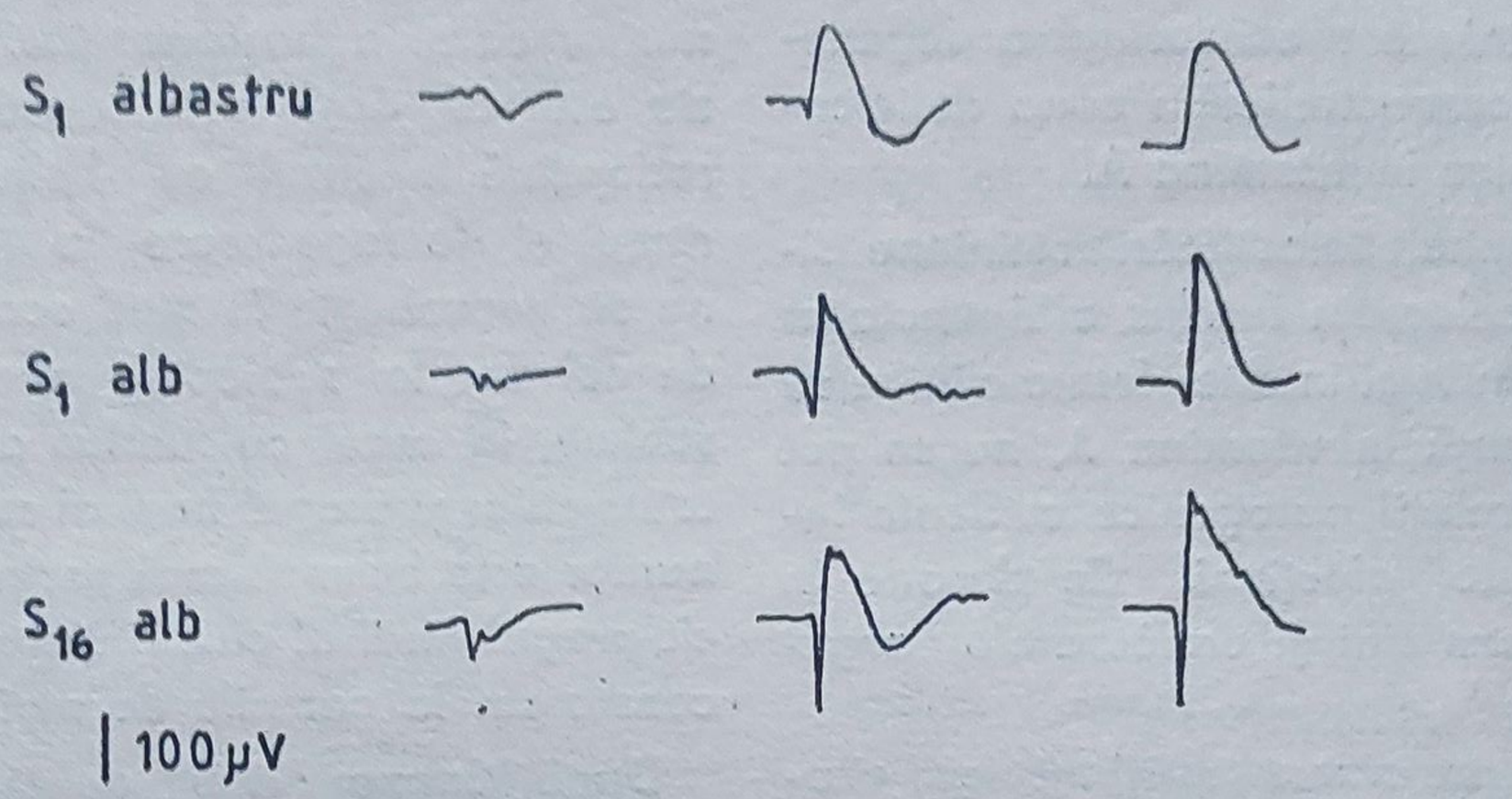

Fig. 3.23. *Fundus albipunctatus.* Aspecte comparative ale traseului ERG. Patologic (dreapta) ; normal (stînga). (Carr și col., 1976).

rezultatele patologice obținute la cazurile cu retinopatie pigmentară.

Etiopatogenie. Afecțiunea nu are o etiopatogenie elucidată. Au fost emise ipoteze care susțin o tulburare în metabolismul oxalaților sau o deficiență în vitamina A.

Tulburarea metabolismului oxalaților a fost susținută de Bullock și col. (1974). Efectuînd un examen histopatologic la un glob ocular aparținînd unui bolnav cu oxaloză sistemică, ei constată depuneri de oxalat de calciu la nivelul celulelor EPR. Autorii consideră punctele retiniene albe, rezultatul depunerii oxalaților la nivelul EPR. Caine și col. (1975) injectează la iepuri un amestec de oxalat dibutilic cu clorură de calciu și obțin leziuni retiniene asemănătoare.

Implicarea unor tulburări ale metabolismului oxalaților este totuși contestată. Carr și col. (1976) aduc unele argumente împotriva implicării metabolismului oxalaților în patogenia afecțiunii :

– fundus albipunctatus este o afecțiune congenitală, în care petele albe retiniene sînt întîlnite de la naștere ;

– nu se constată modificări în metabolismul oxalaților în cazurile cu fundus albipunctatus ;

– depunerile de oxalați de calciu au fost consemnate la nivelul EPR și nu la nivelul retinei senzitive, fapt demonstrat și de integritatea valorilor ERG și a curbei adaptometrice în aceste cazuri.

Deficitul în vitamina A a fost invocat ca o cauză a modificărilor în fundus albipunctatus de Levy și Toskes (1974). Autorii constată apariția petelor albe retiniene și a hemeralopiei la un bolnav care prezenta o steatoree îndelungată și o rezecție gastrică. Administrînd un tratament cu vita-

mina A, ei consemnează ameliorarea tulburărilor de adaptabilitate la întuneric, fără modificarea aspectului de fund de ochi. Autorii consideră leziunile retiniene o consecință a degenerării fotoreceptorilor în urma deficienței cronice în vitamina A.

Deși unele modificări retiniene similare celor din fundus albipunctatus sînt întîlnite și în alte forme clinice cu insuficiență în vitamina A, nu se pot face corelații patogenice evidente între aceste afecțiuni. Ca dovadă în acest sens sînt și următoarele argumente :

— un tratament susținut cu vitamina A duce la dispariția punctelor albe retiniene în cazurile cu o deficiență în vitamina A, neinfluențînd însă leziunile retiniene din fundus albipunctatus ;

— localizarea punctelor albe retiniene este diferită : periferică în deficiența vitaminei A și la nivelul polului posterior în fundus albipunctatus ;

— valorile serice normale ale vitaminei A în fundus albipunctatus (Marmor, 1977 b).

Carr și col. (1974) consideră că la baza procesului patogenic stă o tulburare în cinetica pigmentului vizual care se materializează printr-un proces de întîrziere a regenerării acestui pigment (consecința unei tulburări în ciclul vitamina A-rodopsină), fapt care nu este superpozabil etiopatogenic și clinic cu o insuficiență sistemică în vitamina A. Autorii au stabilit curba adaptabilității luminoase la trei categorii de subiecți diferiți : normali, cu hemeralopie prin carență în vitamina A și la bolnavi cu fundus albipunctatus. Subiectul normal și cel cu deficiență în vitamina A prezintă diferențe minime (0,5 U log) în aspectul curbei de adaptare, atît în componenta conurilor cît și a bastonașelor. Concluzia este că, deși este o reducere în rodopsină în cazul cu hemeralopie, ritmul ei de regenerare la întuneric nu se deosebește în mod semnificativ de cel de la subiectul normal. In schimb, în cazul cu fundus albipunctatus chiar și pragul final al curbei conurilor este cu mult mai prelungit decît pragul final al curbei bastonașelor constatate la cazurile de mai sus.

După Marmor (1979), deficiența din fundus albipunctatus pare a fi pusă în legătură cu sistemele oculare de transportare sau regenerare a vitaminei A, fără a se cunoaște tulburarea în cauză și legăturile ei cu leziunile fundului de ochi. Localizarea probabilă a disfuncției metabolice pare a fi la nivelul EPR și al retinei neurosenzitive.

Diagnosticul diferențial. Trebuie să ia în seamă afecțiunile retiniene caracterizate prin aspecte oftalmoscopice aproximativ identice și prezența sau absența hemeralopiei.

A. *Afecțiuni cu aspect oftalmoscopic aproximativ identic și prezența hemeralopiei*

1. *Retinopatia punctată albescens.* Cele două afecțiuni se aseamănă prin prezența petelor alb-gălbui diseminate retinian și a hemeralopiei. Retinopatia punctată albescens este considerată, nejustificat, formă evolutivă a afecțiunii fundus albipunctatus. Cu toate acestea, cele două afecțiuni

se deosebesc atît ca substrat morfofiziologic, cît şi în privinţa sindromului clinic.

Retinopatia punctată albescens, după cum am văzut, reprezintă o distrofie retiniană cu caracter progresiv, localizată la nivelul EPR şi al retinei neurosenzitive.

Din punct de vedere clinic, retinopatia punctată albescens se diferenţiază prin prezenţa modificărilor oftalmoscopice suplimentare (decolorare papilară, strîmtorări de calibru vascular, remanieri pigmentare), curba adaptabilităţii monofazică cu prag final ridicat, ERG şi EOG patologice.

2. *Afecţiuni cu deficienţă în vitamina A.*

a) Sindromul Uyemura (1928) prezintă modificări oftalmoscopice caracterizate prin prezenţa punctelor albgri localizate la nivelul ecuatorului şi hemeralopie. Se diferenţiază de fundus albipunctatus prin faptul că modificările retiniene dispar după un tratament cu vitamina A.

b) Hemeralopia congenitală esenţială. Se departajează de fundus albipunctatus prin absenţa modificărilor oftalmoscopice, aspectul curbei de adaptare la întuneric (care ajunge la valori normale ale pragului după o perioadă de timp mai scurtă comparativ cu cea din fundus albipunctatus) şi ERG de tip electronegativ.

3. *Boala Oguchi.* Se diferenţiază prin prezenţa fenomenului Mizuo, curba adaptabilităţii luminoase secundară, cu punct alfa tardiv şi prag al bastonaşelor normal sau uşor ridicat după o lungă perioadă de adaptare ; ERG cu aspect electronegativ, fără modificarea aspectului după mai multe ore de adaptare la întuneric.

4. *Boala Kandori.* Prezintă unele pete de culoare galbenă, cu caracter neregulat, mai mari ca în fundus albipunctatus. Afecţiunea se asociază cu hemeralopie de intensitate medie. ERG şi EOG normale (tabelul 3.10).

B. *Afecţiuni cu aspecte oftalmoscopice aproximativ identice şi fără hemeralopie*

Numărul exact al acestor afecţiuni este greu de stabilit. Noi le-am împărţit în 2 grupe : distrofii retiniene şi afecţiuni dependente de boli sistemice.

1. *Distrofiile retiniene* cu modificări oftalmoscopice caracterizate prin puncte alb-gălbui diseminate pe suprafaţa retinei au fost grupate în aşazisul „sindrom al retinei pătate" : drusenul dominant, fundus flavimaculatus, fundus albipunctatus, distrofia punctată albescens şi boala Kandori. Gruparea acestor afecţiuni evidenţiază, de altfel, mai mult diferenţele clinice şi morfofiziologice dintre aceste boli decît asemănările dintre ele. De aceea, denumirea trebuie să fie abandonată. Dintre aceste afecţiuni, drusenul dominant şi fundus flavimaculatus prezintă aspecte aproximativ similare cu fundus albipunctatus, dar fără prezenţa hemeralopiei.

– Fundus flavimaculatus constituie o afecţiune cu un cadru clinic stabilit (boala Stargardt flavimaculatus), diferenţierea clinică avînd doar un caracter teoretic.

Tabelul 3.10

Distrofii retiniene cu aspecte oftalmoscopice aproximativ identice şi asociate cu hemeralopie

Distrofie retiniană	Oftalmoscopie	Adaptometrie	ERG	EOG
Retinopatia punctată albescens	– puncte albe retiniene – decolorare papilară – vase strîmtorate – remanieri pigmentare	– hemeralopie – curbă monofazică ; prag final ridicat	– traseu stins	– patologică
Fundus albipunctatus	– puncte albe retiniene	– hemeralopie – curbă normală (ambele componente normale după adaptare prelungită)	– normală (adaptare lungă scotopică)	– normală (adaptare lungă scotopică)
Hemeralopia congenitală esenţială	– aspect normal	– hemeralopie – curbă monofazică cu prag ridicat (valori normale după adaptare prelungită)	– *a* normală şi b_2 patologică – *b* mai mare ca *a* (adaptare scotopică)	– absentă – patologică – subnormală
Boala Oguchi	– alb-gri, strălucitor, pete albe – fenomen Mizuo	– hemeralopie – adaptabilitate secundară : valori finale normale (adaptare prelungită) – similară curbei din hemeralopia esenţială	– *a* normală – b_2 scăzută	– subnormală – normală
Boala Kandori	– pete galbene mat, neregulate)	– hemeralopie – valori finale normale (adaptare prelungită)	– normală	– normală

– Drusenul dominant, încadrat de noi în distrofiile membranei Bruch, se deosebeşte prin faptul că punctele galbene diseminate sînt mai mari, profunde şi evolutive, precum şi prin absenţa hemeralopiei.

2. *Afecţiunile dependente de boli sistemice* şi asociate cu modificări retiniene caracterizate prin prezenţa unor pete galbene sînt multiple.

a) Oxaloza sistemică. Afecţiunea se poate datora unei lezări toxice renale în cadrul anesteziei cu metoxifluran (Bullock şi Albert, 1975), sau unei tulburări metabolice primare (Gottlieb şi Ritter, 1977). Oftalmoscopic se poate constata prezenţa unor puncte albe, difuze, consecinţa depunerii de oxalat de calciu la nivelul EPR.

b) Cistinoza. Poate prezenta unele modificări punctate retiniene datorită

afectării difuze a EPR prin depunerea de cristaluri la acest nivel (Read şi col., 1973). Modificările oftalmoscopice se asociază cu modificări ale acuităţii vizuale în cazul afectării maculare.

c) Abetalipoproteinemia (Vezi pag. 288).

d) Pancreatita. Toskes şi col. (1978) constată la bolnavi cu pancreatită modificări retiniene similare, cu modificarea ERG şi chiar a adaptării la întuneric, dependente de modificările metabolice ale zincului şi vitaminei A.

e) Nefropatii ereditare. Peterson şi Albert (1974) consemnează puncte sau pete galbene retiniene, cu o semnificaţie necunoscută, la bolnavii cu nefropatii ereditare.

f) Ischemia coroidiană. Produsă prin injectarea intravenoasă a unor substanţe cu scop terapeutic sau explorator.

BIBLIOGRAFIE SELECTIVĂ

1. AABERG, T. M. *Stargardt flavimaculatus.* Docum. Ophthal., Proc. Series. 1978, 17, 283–292.
2. ALRAKSINEN, E. M., SIHVOLA, P., ALRAKSINEN, M. M., SIHVOLA, M., TUOVINEN, E. *Uptake of taurine by platelets in retinitis pigmentosa.* Lancet, 1979, 1, 474–475.
3. AMALRIC, P. *Distrophie maculaire de type Stargardt avec absence totale de visualisation angiographique.* Bull., Soc. Ophtal., 1977, 77, 912–918.
4. AMMANN, F., KLEIN, D., FRANCESCHETTI, A. *Genetic and epidemiological investigations on pigmentary degeneration of the retina and allied disorders in Switzerland.* J. Neurol., Sci. 1965, 2, 183.
5. ANSEL, P. L., MARSHALL, J. *The distribution of extra-cellular acid phosphatase in the retinas of retinitis pigmentosa rats.* Exp. Eye Res., 1974, 19, 273–279.
6. ARSHINOFF, S. A., Mc CULLOCH, J. C., MACRAE, W., STEIN, A. N., MARLISS, E. B. *Amino acids in retinitis pigmentosa.* Brit. J. Ophthal., 1981, 65, 626–630.
7. AYESH, I., SANDERS, M. D., FRIEDMANN, I. *Retinitis pigmentosa and Coat's disease.* Brit. J. Ophthal., 1976, 60, 775–777.
8. BABEL, J. *Le fundus flavimaculatus.* Arch. Ophtal., 1972, 2, 109–121.
9. BEC, P., RAVAULT, M., ARNE, J. L., TREPSAT, C. *La périphérie du fond d'oeil.* Ed. Masson (Paris), 1980.
10. BELYAEV, V. S., GOSSEN, Z. K. *Prevention and surgical treatment of retinal and optic nerve dystrophy.* Vest. Ophthal., 1983, 18–21.
11. BERSON, E., GOURAS, P., GUNKEL, R. D. *Rod responses in retinitis pigmentosa, dominantly inherited.* Arch. Ophthal., 1968, 80, 58–67.
12. BERSON, E., GOURAS, P., HOFF, M. *Temporal aspects of the electroretinogram.* Arch. Ophthal., 1969, 81, 207–214.
13. BERSON, E. *Light deprivation for early retinitis pigmentosa.* Arch. Ophthal., 1971, 85, 521–529.
14. BERSON, E., SCHMIDT, S. Y., RABIN, A. R. *Plasma aminoacids in hereditary retinal disease : ornitine, lysine, and taurine.* Ophthalmology, 1976, 60, 142–147.
15. BERSON, E., ROSNER, B., SIMONOFF, E. *Risk factors for genetic typing and detection in retinitis pigmentosa.* Am. J. Ophthal., 1980, 89, 6, 763–775.
16. BIRD, A. C. *X-linked retinitis pigmentosa.* Br. J. Ophthal., 1975, 59, 177–199.
17. BIRD, A. C. *Retinitis Pigmentosa – A Review.* Trans. Ophthal., Soc. N.Z., 1977, 29, 51–58.
18. BLAIR, N. P., ZEIMER, R. C., RUSIN, M. M. şi col. *Outward transport of fluorescein*

from the vitreous in normal human subjects. Arch. Ophthal., 1983, 101, 1117–1121.

19. BLOOME, M. A., GARCIA, Ch. A. *Rethinal choroidal distrophies.* Ed. Appleton-Century-Crofts (New York), 1978.
20. BUCHANAN, T. A. S., GARDINER, T. A., ARCHER, D. B. *An ultrastructural study of retinal photoreceptor degeneration associated with bronchial carcinome.* Am. J. Ophthal., 1984, 97, 277–287.
21. BULLOCK, J. D., ALBERT, D. M., SKINNER, C. W., MILLER, W. H., GALLA, J. H. *Calcium oxalate retinopathy associated with generalized oxalis. X-ray diffraction and electron microscopic studies of crystal deposits.* Invest. Ophthal., 1974, 13, 256.
22. BURDEN, E. M., YATES, C. M., READING, H. W., BITENSKEY, L., CHAYEN, J. *Investigation in to the structural integrity of lysosomes in the normal and dystrophic rat retina.* Exp. Eye Res., 1971, 12, 159–165.
23. CARR, R. E. *Congenital stationary nightblindness.* Trans. Am. Ophthal., Soc., 1974, 72, 449–487.
24. CARR, R. E., RIPPS, H., SIEGEL, I. M. *Visual pigment kinetics and adaptations In fundus albipunctatus.* Doc. Ophthal., Proc. Series, 1974, 9, 193–204.
25. CARR, R. E., MARGOLIS, S., SIEGEL, I. M. *Fluorescein angiography and vitamina A and oxalate levels in fundus albipunctatus.* Am. J. Ophthal., 1976, 82, 549–558.
26. CAINE, R., ALBERT, D. M., LANOV, M., BULLOCK, J. *An experimental model of a flecked retina.* Invest. Ophthal., 1975, 14, 359.
27. CALDWELL, R. B., Mc LAUGHLIN, B. J. *Permeability of retinal pigment epithelial cell junctions in the dystrophic rat retina.* Exp., Eye Res., 1983, 36, 415–427.
28. CHANT, S. M., HECKENLIVELY, J., MEYERS-ELLIOT, R. H. *Autoimmunity in hereditary retinal degeneration.* I. Basic Studies. Brit. J. Ophthal., 1985, 69, 1, 19–24.
29. CIBIS, G. W., MOREY, M., HARRIS, D. J. *Dominantly inherited macular distrophy with flecks (Stargardt).* Arch. Ophthal., 1980, 98, 1785–1789.
30. CORWIN, J. M., WEITER, J. J. *Immunology of chorioretinal disorders.* Surv. Ophthal., 1981, 25, 287–305.
31. DAILY, M. J., METS, M. B. *Fenestrated sheen macular dystrophy.* Arch. Ophthal., 1984, 102, 855–856.
32. DEUTMAN, A. F. *The hereditary dystrophies of the posterior poll of the eye.* Ed. Von Gorcum (Assen), 1971.
33. DEUTMAN, A. F. *Benign concentric annular macular dystrophy.* Am. J. Ophthal., 1974, 78, 384–396.
34. DEVAR, A. J., READING, H. W. *The biochemical aspects of retinitis pigmentosa.* Int. J. Biochem., 1975, 6, 615–641.
35. DOKA, D. S., FISHMAN, A. G., ANDERSON, R. S. *Refractive errors in patients with fundus flavimaculatus.* Brit. J. Ophthal., 1982, 66, 227–229.
36. DUKE-ELDER, S. *System of ophthalmology, Disease of the retina.* Vol. X, Kimpton, London, 1967.
37. EAGLE, R. C., LUCIER, A. C., BERNARDINO, V. B. *Retinal pigment epithelial abnormalities in fundus flavimaculatus. A light and electron microscopic study.* Ophthalmology, 1980, 67, 1189–1200.
38. FETKENHOUR, C. L., CHOROMOKOS, E., WEINSTEIN, J., SHOCHC, D. *Cystoid macular edema in retinitis pigmentosa.* Trans. Am. Acad. Ophthal., Otolaryngol., 1977, 83, 515.
39. FFYTCHE, T. J. *Cystoid maculopathy in retinitis pigmentosa.* Trans. Ophthal. Soc. U.K., 1973, 92, 265–283.
40. FIORE, C. *Manifestations diverses de dégénérescence tapétorètinienne dans la même famille. À propos de l'unicité des hérédodégénérescences choriorètiniennes.* J. Fr. Ophtal., 1981.
41. FIORE, C., SANTONI, G., LUPIDI, G., TESTARELLA, M. *La degenerazione maculare di Stargardt ed il fundus flavimaculatus : sono due differenti entita cliniche ?* Bollettino di Oculistica, 1983, 11–12, 719–738.
42. FISH, S., GREY, R., SCHMI, K. S., BIRD, A. C. *The dark choroid posterior retinal*

dystrophies. Brit. J. Ophthal., 1981, 65, 359–363.
43. FISHMAN, G. A. *Fundus flavimaculatus. A clinical classification.* Arch. Ophthal., 1976, 94, 2061–2067.
44. FISHMAN, G. A., FISHMAN, M., MARGGIANO, J. *Macular lesions associated with retinitis pigmentosa.* Arch. Ophthal., 1977, 95, 798–803.
45. FISHMAN, G. A. *Retinitis Pigmentosa. Genetic percentages.* Arch. Ophthal., 1978, 96, 822–826.
46. FISHMAN, G. A. *Retinitis Pigmentosa. Visual Loss.* Arch. Ophthal., 1978, 96, 1185–1188.
47. FISHMAN, G. A., YOUNG, R. S. L., SCHALL, S. P., VASQUEG, V. A. *Electro-oculogram testing in fundus flavimaculatus.* Arch. Ophthal., 1979, 97, 1896–1898.
48. FISHMAN, G. A., CUNHA-VAZ, J. G. *Carriers of X-linked recessive retinitis pigmentosa : Investigation by vitreous fluorophotometry.* Int. Ophthalm. 1981, 4, 37–44.
49. FISHMAN, G. A., CUNHA-VAZ, J. G., TRAVASSOS, A. C. *Vitreous fluorophotometry in patients with fundus flavimaculatus.* Arch. Ophthal., 1982, 1086–1088.
50. FODOR, F., DINULESCU, A. *Morfopatologia ochiului şi anexelor sale.* Ed. Medicală, Bucureşti, 1980.
51. FOGLE, J. A., WELCH, R. B., GREEN, R. *Retinitis pigmentosa and exudative vasculopathy.* Arch. Ophthal., 1978, 96, 696–700.
52. FRANCESCHETTI, A., FRANÇOIS, J., BABEL, J. *Les hérédo-dégénérescences chorio-rétiniènnes.* Ed. Masson, Paris, 1963, 1974.
53. FRANCESCHETTI, A., FRANÇOIS, J. *Fundus flavimaculatus.* Arch. Ophthal., 1965, 25, 505–530.
54. FRANÇOIS, J. *L'oedeme kystique de la macula.* Klin. Mbl. Augenheilk., 1973, 162, 2, 125–138.
55. FRANÇOIS, J., DE LAEY, J. J. VERBRAEKEN, H. *L'oedeme kystoide de la macula.* Bull. Soc. Belge Ophthal., 1972, 161, 708–721.
56. FRANÇOIS, J. DE ROUCK, A., CAMBIE, E., ZANEN, A. *L'electro-diagnostic des affections retiniennes.* Bull. Soc. Belge. Ophthal., 1974, 166.
57. FRANÇOIS, P., TURUT, P., DESNOUCK, B. *Les altérations maculaires de la rétinopathie pigmentaire.* Arch. Ophtal., 1976, 36, 5–20.
58. FRANÇOIS, P., BONNET, M. *La Macula.* Ed. Masson, Paris, 1976.
59. GAHLOT, D. K., KHOSLA, P. K., MAKASHIRA, P. D., VASUKI, K., BASU, N. *Copper metabolism in retinitis pigmentosa.* Brit. J. Ophthal., 1976, 60, 770–774.
60. GIESER, D. K., FISHMAN, G. A., CUNHA-VAZ, J. G. *X-linked recessive retinitis pigmentosa and vitreous fluorophotometry : A study of female heterozygotes.* Arch. Ophthal., 1980, 98, 307–310.
61. GOLDMAN, A. L., O'BRIEN, P. J. *Phagocytosis in the retinal pigment epithelium of the RCS rat.* Science, 1978, 201, 1023–1025.
62. GOODMAN, F., RIPS, H., SIEGEL, J. *Cone dysfunction syndromes.* Am. J. Ophthal., 1963, 70, 214–231.
63. GOURAS, P., EGGERS, H. M., MAC KAY, C. J. *Cone dystrophy, nyctalopia and supernormal rod responses.* Arch. Ophthal., 1983, 101, 718–724.
64. HADEN, O. B., GASS, J. D. M. *Fundus flavimaculatus and Stargardt disease.* Am. J. Ophthal., 1976, 82, 4, 527–538.
65. HAMMERSTEIN, W., LEIDE, E. *Die Bedeutung des Fluoreszensangiographie für die Diagnose der Stargardtschen Makula degeneration.* Klin. Mbl. Augenheilk., 1981, 178, 20–23.
66. HECKENLIVELY, J. R. *Preserved para-arteriole retinal pigment epithelium (PPRPE) in retinitis pigmentosa.* Brit. J. Ophthal., 1982, 6, 26–30.
67. HEREDIA, C. D., VICH, J. M., HUGUET, J., GARCIA-CALDERON, J. V. şi col. *Altered cellular immunity and suppressor cell activity in patients with primary retinitis pigmentosa.* Brit. J. Ophthal., 1981, 65. 850–854.
68. HEREDIA, C. D., HUGUET, J., COLS, N. ENGEL, P., GARCIA-CALDERON, P. A.

Immune complexes in retinitis pigmentosa., Brit. J. Ophthal., 1984, 68, 11.
69. HYVARINEN, L., MAUMENEE, A. E., KELLEY, J., CANTOLLINO, S. *Fluorescein angiographie findings in retinitis pigmentosa.* Am. J. Ophthal., 1971, 1, 17–27.
70. IMAIZUMI, K., TAKAHASHI, F., KAMEI, M., YOSHIDA, G. şi col. *The study to the experience of the primary unilateral pigmentary degeneration of the retina.* Jap. J. Clin. Ophthal., 1966, 20, 736.
71. JAEGER, W., KRASTEL, H., BLANKELAGEL, A. *Zur Symptomatik der Zapfendystrophie.* Der Zusammenkunft Dtsch Ophthalmol. Ges. 1979, 76, 397–408.
72. JAIN, I. S., SINGH, K. P., DHIR, S. P. *Serum cerulplasmin and immunoglobulins in retinitis pigmentosa patients.* Am. J. Ophthal., 1981, 13, 733–734.
73. JAY, B., BIRD, A. *X-linked retinitis pigmentosa.* Trans. Am. Acad. Ophthal., Otolaryng., 1973, 77, 41–51.
74. JAY, B., BIRD, A., JAY, M. *The incidence of the different genetic forms of retinitis pigmentosa.* Docum. Ophthal., 1978, 17, 313–318.
75. KANDORI, F., TAMAI, A., WATANARE, T., KURIMOTO, S. *Unilateral pigmentary degeneration of the retina.* Am. J. Ophthal., 1968, 66, 1091–1100.
76. KELTNER, J. L., ROTH, A. M., CHANG, R. S. *Photoreceptor degeneration.* Arch. Ophthal., 1983, 101, 564–569.
77. KENETH, A., FISHMAN, A. G. *Prolonged rod dark adaption in retinitis pigmentosa.* Brit. J. Ophthal., 1984, 68, 7, 561–569.
78. KLIEN, B. A., KRILL, A. E. *Fundus flavimaculatus.* Am. J. Ophthal., 1967, 64, 3.
79. KRILL, A. E. *Hereditary macular degenerations.* In : *Congenital anomalies of the eye.* Ed. Mosby, Saint-Louise, 1968.
80. KRILL, A. E., DEUTMAN, A. F. *Dominant macular degenerations. The cone dystrophies.* Am. J. Ophthal., 1972, 73, 352–369.
81. KRILL, A. E. *Hereditary retinal and choroidal diseases.* Ed. Hagerstown : Harper and Row, 1977.
82. LA VAIL, M. M., SIDMAN, R. L., O'NEIL, D. *Photoreceptor-pigment epithelial cell relationship in rats with inherited retinal degeneration.* J. Cell. Biol., 1972, 53, 185–209.
83. LEVY, N. S., TOSKES, P. P. *Fundus albipunctatus and vitamina A deficiency.* Am. J. Ophthal., 1974, 78, 926–929.
84. LOLLEY, R. H., FARBER, D. B. *A proposed link betwen debris accumulations, guanosine 3', 5' cyclic monophosphate changes and photoreceptor cell degeneration in the retina of RCS rats.* Exp. Eye Res., 1976, 22, 477–486.
85. MALLICK, K. S., ZEIMER, R. C., FISHMAN, G. A., BLAIR, N. P., ANDERSON, R. J. *Transport of fluorescein in the ocular posterior segment in retinitis pigmentosa.* Arch. Ophthal., 1984, 102, 691–696.
86. MARGOLIS, S., SCHER, B. M., CARR, R. E. *Macular colobomas in Leber's congenital amaurosis.* Am. J. Ophthal., 1977, 83, 27–31.
87. MARMOR, M. F. *Fundus albipunctatus a clinical study of the fundus lesions, the physiologic deficit, and the vitamina A metabolism.* Doc. Ophthal., 1977 b, 43, 277–302.
88. MARMOR, M. F. *The electroretinogram in retinitis pigmentosa.* Arch. Ophthal., 1979, 97, 1300–1304.
89. MARMOR, M. F. *Visual loss in retinitis pigmentosa.* Am. J. Ophthal., 1980, 89, 692–698.
90. MARMOR, M. F. *Dystrophies of the retinal pigment epithelium.* In : *The retinal pigment epithelium,* Zinn. K. M., Marmor M. F., Ed. Harvard University Press, 1979.
91. Mc FARLAND, C. B. *Heredodegeneration of the macula lutea.* A.M.A. Arch. Ophthal., 1955, 53, 224–228.
92. MERIN, S., LANDAU, J. *Abnormal findings in relatives of patients with juvenile hereditary macular degeneration (Stargardt's disease).* Ophthalmologica, 1970, 161, 1–10.
93. MERIN, S., AUERBACH, M. D., IVRY, M. *The differential diagnosis of juvenile hereditary macular degeneration Metods.* Ophthal., 1978, 2, 191–192.
94. MIYAKE, Y., GTO, S., ANDO, F. şi col. *Vitreous fluorophotometry in congenital*

stationary night blindness. Arch. Ophthal., 1983, 101, 574–576.

95. MIZUNO, K., TAKEI, Y., SEARS, M. L. şi col. *Leber's congenital amaurosis.* Am. J. Ophthal., 1977, 83, 32–42.
96. MOLONEY, J. B. M., MOLONEY, D. J., O'CONNOR, M. A. *Retinal function in Stargardt's disease and fundus flavimaculatus.* Am. J. Ophthal., 1983, 96, 57–65.
97. MORSE, P. H., SMITH, V. C., POKORNY, J. M. şi col. *Fundus flavimaculatus with cystoid macular changes and abnormal Stiles-Crawford effect.* Am. J. Ophthal., 1981, 91, 190–196.
98. MUNTEANU, GH. *Fundus flavimaculatus cu ereditate autozomal dominantă.* Com. USSM, Timişoara, 1977.
99. MUNTEANU, GH. *Unele determinări privind influenţa medicaţiei vasodilatatoare asupra circulaţiei retiniene.* Oftalmologia, 1977, 4, 259–260.
100. MUNTEANU, GH. *Corelaţii angiofluorografice şi electrofiziologice în patologia epiteliului pigmentar.* Teză de doctorat, 1978.
101. MUNTEANU, GH. *Electrooculograma în lumină monocromatică.* Oftalmologia, 1978, 1, 19–21.
102. MUNTEANU, GH. *Distrofia benignă a sistemului fotopic.* Oftalmologia, 1979, 1, 15–20.
103. MUNTEANU, GH. *Dificultăţi diagnostice în retinopatia pigmentară,* Oftalmologia, 1980, 3, 177–180.
104. MUNTEANU, GH. *Angiofluorografia în diagnosticul oftalmologic.* Ed. Facla, Timişoara, 1981, 150–158.
105. MÜLLER, R. J., LA VAIL, M. M. *Inherited retinal dystrophy : a primary defect in pigment epithelium determined with experimental rat chimeras.* Science, 1976, 192, 799–801.
106. NEWELL, F. W., KRILL, A. E., FARKAS, T. G. *Drusen and fundus flavimaculatus : clinical functional and histologic characteristic.* Trans. Am. Acad. Ophthal., Otolaryng., 1972, 76, 88–100.
107. NOBLE, K. G., CARR, R. E., SIEGEL, I. M. *Familial foveal retinoschisis associated with a rod-cone dystrophy.* Am. J. Ophthal., 1978, 85, 551–557.
108. NOBLE, K. G., CARR, R. E. *Stargardt's disease and fundus flavimaculatus.* Arch. Ophthal., 1979, 97, 1281–1285.
109. NOTTING, J. G. A., PINCKERS, A. J. L. G. *Dominant cystoid macular dystrophy.* Am. J. Ophthal., 1977, 83, 234–241.
110. NOTTING, J. G. A., PINCKERS, A. J. L. G. *Diagnostic problems in Stargardt's macular dystrophy and fundus flavimaculatus.* Docum. Ophthal. Series, 1978, 17, 307–312.
111. O'DONNELL, J. E., WELCH, R. B. *Fenestrated sheen macular dystrophy : A new autosomal dominant maculopathy.* Arch. Ophthal., 1979, 97, 1292–1296.
112. OLTEANU, M. şi col. *Ligatura de carotidă externă în retinopatia pigmentară.* XIX Reuniune Oftalmologică, Piatra Neamţ, 1983.
113. OLTEANU, M., BANACU, I., CÎRSTOCEA, B. *Ligatura de vene vorticoase în degenerescenţa maculară senilă.* XXI Reuniune Oftalmologică, Piatra-Neamţ, 1985.
114. PASMORE, J. A., DENNIS, M., ROBERTSON, M. *Ring scotoma in fundus flavimaculatus.* Am. J. Ophthal., 1975, 80, 907–912.
115. PAUFIQUE, L., HERVOUET, F. *Anatomie pathologique d'un cas de maladie de Stargardt.* Bull. Soc. Fr. Ophtal., 1963, 76, 108–114.
116. PEARLMAN, J. T., KAMIN, D. F., KOPELOW, S. M., SAXTON, J. *Pigmented paravenous retinochoroidal atrophy.* Am. J. Ophthal., 1975, 80, 630–635.
117. PEARLMAN, J. T., FLOOD, T. P., SEIFF, S. *Retinitis pigmentosa without pigment.* Am. J. Ophthal., 1976, 4, 417–419.
118. PEARLMAN, J. T., HECKENLIVELY, J. R., BASTEK, J. V. *Progressive nature of pigmented paravenous retinochoroidal atrophy.* Am. J. Ophthal., 1978, 85, 215–217.
119. PINCKERS, A., DEUTMAN, A. F. *Peripheral cone disease.* Ophthalmologica, 1977, 174, 145–150.

120. PINCKERS, A., NOTTNG, J. G. A., LION, F. *Dystrophie maculaire cystoide dominante.* J. Fr. Ophtal., 1978, 1, 107–110.
121. PINCKERS, A. *Dysfonction et dystrophie des cônes rétiniens. Eléments du diagnostic et classification.* J. Fr. Ophtal., 1979, 2, 6–7, 415–418.
122. PINCKERS, A., TIMMERMAN, G. J. M. E. N. *Sex difference in progressive cone dystrophy.* I. Ophthal. Ped. and Genetics, 1981, 1, 17–24.
123. PINCKERS, A., GROOTHUIZEN, G. G. C., TIMMERMAN, G. J. M. E. N., DEUTMAN, A. F. *Sex-difference in progressive cone dystrophy.* II. Ophthal. Ped. Genetics, 1981, 1, 23–36.
124. PUECH, B. *Maladie de Stargardt et Fundus flavimaculatus.* „Thèse Lille", 1975.
125. RAHI, A. H. S. *Autoimunity and the retina :* II. *Raised IgM in retinitis pigmentosa.* Br. J. Ophthal., 1973, 57, 904–909.
126. ROTHBERG, D. S., WEINSTEIN, G. W., HOBSON, R. R., NORK, T. M. *Electroretinography and retinitis pigmentosa.* Arch. Ophthal., 1982, 9, 1422–1426.
127. SANDBERG, M. JACOBSON, S. G., BERSON, E. L. *Foveal cone electroretinograms in retinitis pigmentosa and juvenile macular degeneration.* Am. J. Ophthal., 1979, 88, 702–707.
128. SANTONI, G., LUPIDI, G., FIORE, C. *A propos d'un cas d'atrophie choriorétinienne paraveineuse pigmentée.* J. Fr. Ophtal., 1981, 2, 231–235.
129. SCOURAS, J., CHEVALERAUD, J., PAPASTRATIGAKIS, B. *Les altérations maculaires de la rétinite ponctuée albescente.* J. Fr. Ophtal., 1979, 11, 613–617.
130. SLAGSVOLD, J. E. *Fenestrated sheen macular dystrophy : A new autosomal dominant maculopathy.* Acta. Ophthal., 1981, 59, 683–688.
131. STARGARDT, K. *Über familiaire, progressive Degeneration in der Maculagegend des Auges.* Graefes Arch. Ophthal., 1909, 71, 534–550.
132. SZECSI, K. *Dégénérescences maculaires juvéniles* Conf. Lyonn D'Ophtal., 1983, 2.
133. TAKAHASHI, H., UCHIDA, S. *A case of honey-comb macular degeneration.* Jap. Inl. Clin. Ophthal., 1974, 28, 397.
134. THALER, A., HEILIG, P., WIESFLECKER, J. *Einseitige Pigmendegeneration der Netzhaut.* Klin. Mbl. Augenheilk., 1980, 176, 203–206.
135. TSO, M. O., SANTOS-ANDERSON, R. M., VAINISI, S. J. *Heredofamilial retinal dystrophies in Guinea Baboons.* Arch. Ophthal., 1983, 101, 1597–1603.
136. WOCHESLÄNDER, E., BARTL, G., GRUBER, H. *Ein Fall von einseitiger Retinopathie pigmentosa* Klin. Mbl. Augenheilk., 1980, 176, 207–210.
137. ZOLOG, N. *Intricații simptomatologice și patogenice între retinopatia pigmentară și miopie.* Oftalmologie, 1973, 1, 55–59.
138. ZOLOG, N. *Miopia,* Ed. Facla, Timișoara 1980.
139. ZOLOG, N., VASILE, L. Timișoara medicală, 1965, 10, 361.

4

DISTROFIILE EPITELIULUI PIGMENTAR RETINIAN

Distrofiile EPR constituie un grup de afecţiuni în care localizarea primară a procesului patologic pare a fi la nivelul stratului EPR. Datorită acestui lucru, sindromul clinic este caracterizat prin modificări oftalmoscopice particulare şi sindrom funcţional normal, exceptînd valorile patologice ale EOG.

Clasificare. Pînă recent, figurau în capitolul distrofiilor EPR un număr mare de afecţiuni : distrofia viteliformă, fundus flavimaculatus, drusenul dominant, distrofia în aripi de fluture (Deutman), distrofia reticulară (Sjögren), şi distrofia macroreticulară.

Evoluţia cunoştinţelor histopatologice şi clinice a făcut posibilă o restrîngere a numărului acestor afecţiuni. Unele (fundus flavimaculatus, drusenul) au fost încadrate în alte categorii de distrofie retiniană, altele (distrofia în aripi de fluture, distrofia reticulară şi macroreticulară) au fost reunite într-o singură formă clinică (distrofia in reţea a EPR).

Pe baza acestor considerente, noi am inclus în grupul distrofiilor EPR trei forme clinice :

1. Distrofia viteliformă.
2. Distrofia în reţea a EPR.
3. Pigmentarea congenitală a retinei.

Desigur că şi noua clasificare, bazată pe locul leziunilor primare şi pe particularităţile sindromului clinic, este într-o oarecare măsură relativă. Astfel, prin excelenţă, distrofia viteliformă, considerată o distrofie a EPR, reprezintă, datorită recentelor date histologice, o formă de distrofie retiniană ce implică două straturi retiniene diferite : EPR şi retina neurosenzitivă.

1. DISTROFIA VITELIFORMĂ

Distrofia viteliformă constituie o afecţiune cu un cadru clinic şi nosologic determinat : ereditate autozomal

dominantă, modificări oftalmoscopice particulare şi EOG patologică.

Scurt istoric. Prima descriere clinică îi aparţine lui Adams (1883), care constată la o femeie de 37 de ani modificări maculare particulare şi o acuitate vizuală bună. Best (1905) efectuează prima descriere familială, iar Vossius (1921), Weisel (1922) şi Jung (1936) precizează ereditatea autozomal dominantă. Zannen şi Rausen (1950) publică prima descriere completă a „chistului viteliform congenital al maculei", sugerînd comparaţia cu un „gălbenuş de ou pe o farfurie" pentru stadiul de disc plin. Franceschetti şi col. (1963) diferenţiază, nejustificat, distrofia viteliformă de boala Best, iar Bonnet (1939, 1946, 1947) complică aspectul clinic prin descrierea unui caz de distrofie viteliformă în stadiu de hipopion sub denumirea de „coroidită maculară centrală". Braley (1966) descrie distrofia viteliformă sub denumirea de „degenerescenţă maculară polimorfă", François (1966) primele determinări EOG, iar Curry şi Moorman (1968) primele studii angiofluorografice.

Perioada anilor 1970–1980 se caracterizează prin apariţia unor lucrări semnificative privind clinica distrofiei viteliforme : polimorfismul leziunilor (Barricks şi col., 1974 ; Maloney, 1977), forme cu localizări multiple (Denden, 1972 ; Granizio, 1976 ; Miller, 1977 ; Cannon şi col., 1980), prezenţa membranelor neovasculare subretiniene (Benson şi col., 1975 ; Miller şi col., 1976), studiu EOG (Cross şi col., 1974), aspecte ale „degenerescenţei maculare pseudoviteliforme" (Gass, 1974 ; Fishman, 1974 ; Singerman, 1977 ; Marmor, 1979 ; Hodes, 1984).

Frangieh şi col. (1982), Weingeist şi col. (1982) publică importante studii histopatologice privind distrofia viteliformă.

Datorită polimorfismului său clinic, afecţiunea a fost descrisă sub diferite *denumiri*, din care Deutman (1971) aminteşte peste 15.

In prezent, în literatura anglo-saxonă boala este cunoscută sub denumirea de „distrofie maculară Best", iar în literatura europeană sub denumirea de „disc viteliform" sau „degenerescenţă maculară viteliformă".

Noi am adoptat termenul de „distrofie viteliformă", deoarece acesta presupune atît caracterul ereditar al afecţiunii, cît şi una din particularităţile oftalmoscopice care sugerează gălbenuşul de ou „vitellus".

Frecvenţă. Distrofia viteliformă are o frecvenţă relativ scăzută. Un studiu exhaustiv al literaturii apărute pînă în anul 1970 (Dorne, 1970) aprecia numărul cazurilor publicate la 100. În anul 1975, un studiu similar totaliza peste 500 de cazuri publicate (François şi Turut, 1975). Noi am constatat unele cazuri cu distrofie viteliformă în cinci familii studiate.

ETIOLOGIE

Vîrstă. Aprecierea vîrstei de debut a afecţiunii este dificilă, întrucît aceasta poate exista fără a fi implicată acuitatea vizuală. În general, afecţiunea este descoperită cu ocazia unui examen ocular efectuat la un adult care acuză o uşoară scădere a acuităţii vizuale sau la un copil în cadrul unui examen ocular sistematic.

Vîrsta de debut este cuprinsă între 5 şi 15 ani. Se citează cazuri cu debut la o vîrstă mai mică : 4 zile (Barkman, 1961) ; 2 săptămîni (Braley, 1968) 10 luni (Munteanu, 1976). Acest lucru sugerează originea congenitală a distrofiei viteliforme. Au fost publicate şi debuturi la vîrste înaintate : 51 ani (Vizinia şi col., 1981) ; 64 ani (Sorr, 1977).

Sex. Nu se constată diferenţe de îmbolnăvire între cele două sexe. Acest

fapt este caracteristic familiilor cu ereditate autozomal dominantă. Deutman (1971) întîlnește în 98 cazuri 43 femei și 55 bărbați.

Ereditate. Distrofia viteliformă este o afecțiune ereditară, probabil congenitală, avînd un mod de transmitere autozomal dominant cu penetranță neregulată. În unele cazuri se întîlnește și un mod de transmitere autozomal recesiv, sau în mod excepțional, o ereditate legată de cromozomul X.

a) *Ereditatea autozomal dominantă* poate fi de tip regulat sau neregulat.

Transmiterea ereditară dominantă regulată presupune un număr de 4 sau 3 generații succesive afectate. François și Turut (1975) consemnează 4 familii cu ereditate autozomal dominantă certă. Într-un studiu efectuat pe 5 familii, Deutman întîlnește o transmitere ereditară pe 3 sau mai multe generații. Noi am constatat o ereditate autozomal dominantă cu caracter regulat – eșalonată pe 3 sau 4 generații succesive – la 3 familii (fig. 4.1).

Transmiterea ereditară dominantă neregulată a fost observată rar (Remky și col., 1965 ; Krill și col., 1966 ; Martenet, 1967).

b) *Ereditatea autozomal recesivă.* François și Turut (1975) semnalează o familie în care părinții sănătoși și veri primari au avut 4 copii cu distrofie

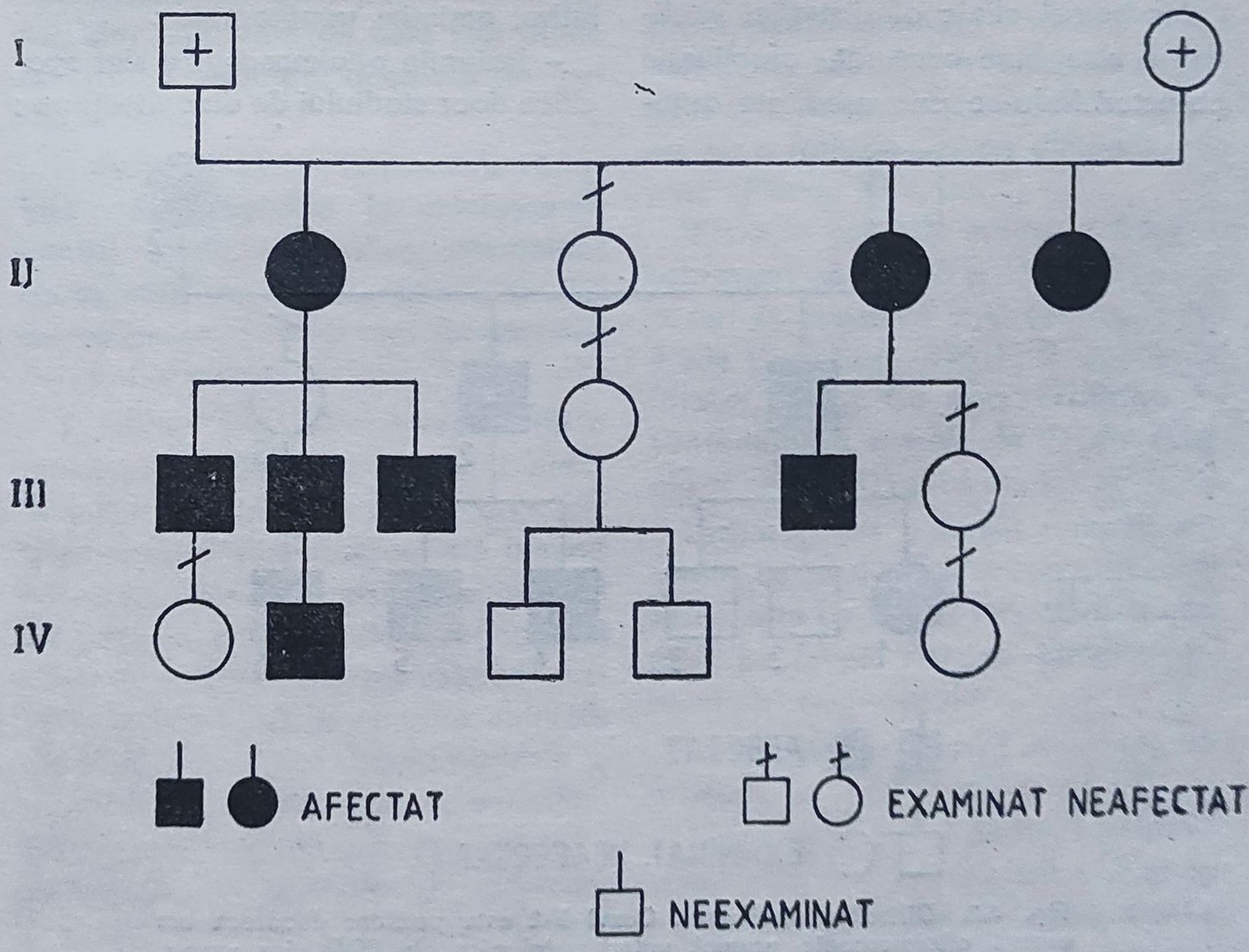

Fig. 4.1. ***Distrofie viteliformă.*** **Ereditate autozomal dominantă.**

viteliformă, care nu au avut copii sau nepoți afectați.

c) *Ereditatea prin cromozomul X*, excepțional de rară, a fost semnalată de Falls (1952). Deutman (1971) consideră această observație ca nefondată.

Deutman (1971) și J. François (1974) demonstrează existența purtătorilor de genă patologică. Aceștia nu prezintă modificări oftalmoscopice, dar au în schimb valori patologice ale EOG. În cadrul familiei „M" (fig. 4.2), cazul II-3 este considerat purtător de genă patologică, întrucît prezintă valori patologice ale EOG, iar mama, fratele și copilul au distrofie viteliformă.

SEMIOLOGIE CLINICĂ

Sindromul clinic al distrofiei viteliforme este bine conturat, afecțiunea caracterizîndu-se prin ereditate autozomal dominantă, modificări oftalmoscopice particulare, sindrom funcțional normal, exceptînd valorile patologice ale EOG.

Oftalmoscopie. Aspectul oftalmoscopic constituie un element de diagnostic important în clinica distrofiei viteliforme. Specificul leziunilor oftalmoscopice, dictate de prezența substanței viteline și modificările structurale suferite de aceasta, furnizează unele criterii de stadializare a leziunilor și implicit a întregului ciclu evolutiv al afecțiunii. Din acest punct de vedere pot fi diferențiate următoarele stadii clinice : previteliform, disc viteliform, remaniere și atrofie.

Înainte de a prezenta particularitățile oftalmoscopice ale stadiilor evolutive, amintim următoarele :

– leziunile oftalmoscopice sînt specifice doar stadiului de disc viteliform ;

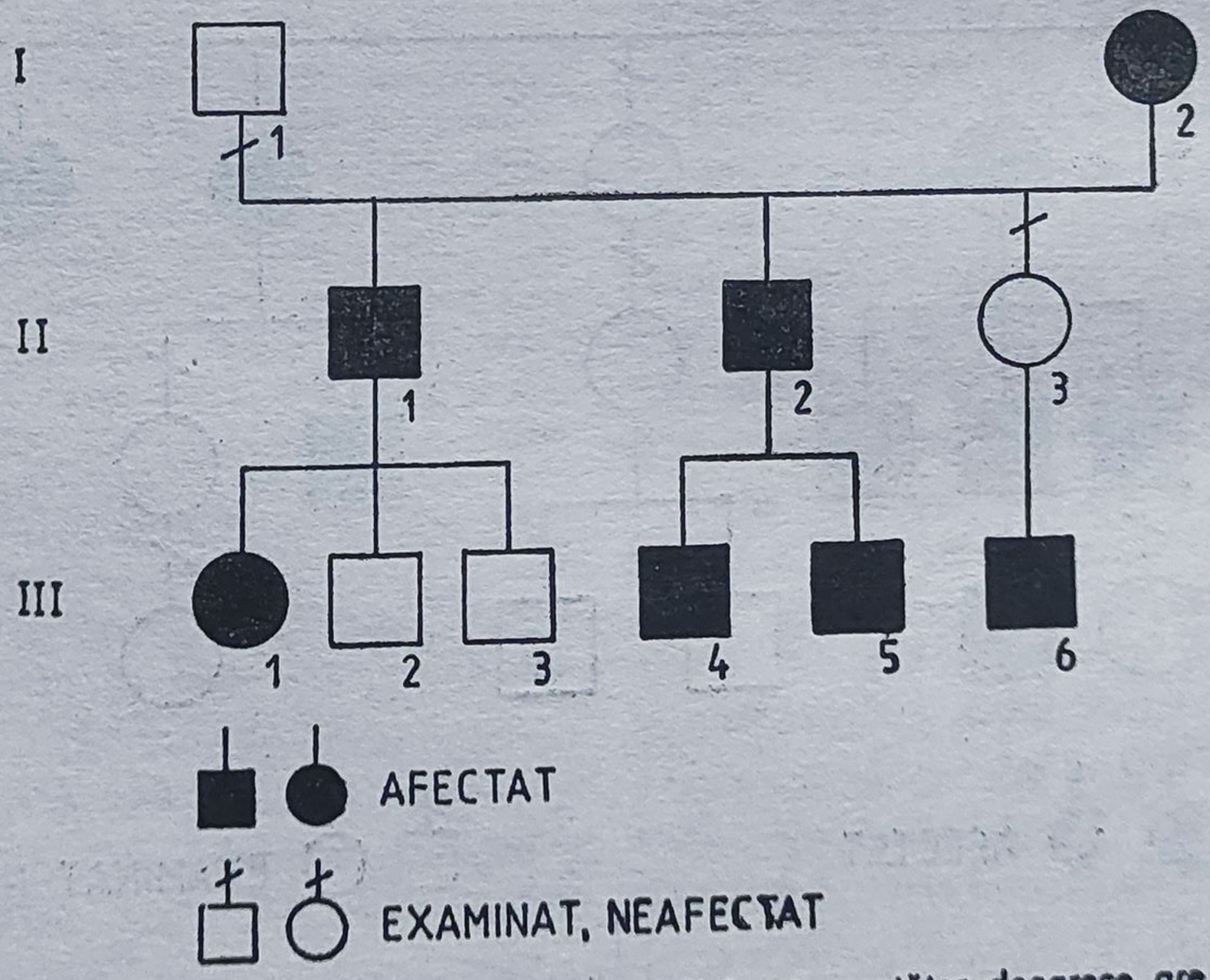

Fig. 4.2. ***Distrofie viteliformă.*** **Cazul II-2 este purtător deoarece are aspect oftalmoscopic normal, valori patologice ale EOG, iar mama, fratele și copilul prezintă distrofie viteliformă (obs. pers.).**

– polimorfismul leziunilor oftalmoscopice se manifestă de la caz la caz sau în cadrul aceleiaşi familii ;

– substanţa vitelină suferă modificări structurale sau de suprafaţă :

– modificările structurale interesează aspectul omogen din stadiul de debut, fragmentat în stadiile ulterioare şi de resorbţie în cele terminale ;

– modificările de suprafaţă se manifestă prin mărirea ariei discului vitelin, glisare inferioară (aspect de pseudohipopion), contractare sau concentrare în centrul leziunii ;

– modificările oftalmoscopice sînt localizate de obicei la nivelul maculei, central sau excentric punctului foveolar, sînt bilaterale de cele mai multe ori au o evoluţie decalată în cei doi ochi ;

– durata stadiilor clinice este variabilă : din copilărie la adolescenţă pentru stadiul de disc viteliform ; aproximativ un deceniu pentru stadiul de remaniere şi mult mai lungă pentru stadiul atrofic.

1. *Stadiul previteliform* reprezintă o primă etapă clinică a distrofiei viteliforme, etapă în care modificările oftalmoscopice sînt absente, ele urmînd să apară după un oarecare interval de timp. În acest stadiu, diagnosticul clinic se susţine pe baza valorilor patologice ale EOG, a valorilor normale ale ERG, a acuităţii vizuale normale şi a eredităţii autozomal dominante. Unii autori neagă existenţa stadiului previteliform, considerînd posibilă prezenţa discului viteliform de la naştere (Braley, 1968 ; Barkman, 1961 ; Falls, 1949). Alţi autori demonstrează posibilitatea apariţiei discului viteliform pe un ochi examinat în prealabil şi constatat normal sau cu modificări minime. Deutman (1971) descrie la un copil în vîrstă de 6 ani o leziune viteliformă care se dezvoltă într-o perioadă de timp de un an. Barrd şi Cross (1974) constată apariţia unei leziuni similare în timp de 10 zile. Barricks (1977) descrie la un copil de 6 ani apariţia într-un interval de cîteva luni a unei leziuni viteliforme, avînd ca punct de plecare unele modificări maculare minime.

2. *Stadiul de disc viteliform*, cunoscut şi sub denumirea de stadiu de *disc plin*, se observă de obicei la subiecţii cu o vîrstă tînără şi acuitate vizuală relativ normală Aspectul oftalmoscopic, sub forma unui chist galben, este comparat cu un gălbenuş de ou pe o farfurie „jaune d'oeuf sur le plat" (Planşa XXII, fig. 1).

Vîrsta la care se întîlneşte frecvent este cuprinsă între 3 şi 15 ani. În unele cazuri se constată la vîrste mai mici : 4 zile (Barkman, 1961) ; 2 săptămîni (Braley, 1968). Ca apariţii tardive, se consemnează vîrstele de 51 ani (Vizinia şi col., 1981) şi 64 ani (Soor, 1976).

Leziunea are o formă rotundă sau ovală, cu axul mare orizontal. Localizarea este de obicei maculară şi centrată pe fovee. Rar se înregistrează localizări extramaculare.

Dimensiunile discului viteliform variază de la 1/2 DP la 3 sau 4 DP.

Culoarea discului poate fi galbenă, portocalie sau roz, sugerînd aspectul gălbenuşului de ou. Aspectul cromatic este uniform, exceptînd centrul ma-

culei, unde foveea își păstrează reflexul nemodificat.

Limitele discului sînt bine conturate. Uneori se constată un contur ușor neregulat, consecința unui început de remaniere a substanței viteline.

Zona retiniană limitrofă formează în jurul leziunii un halou roșu, care conferă discului un aspect ușor bombat, mai accentuat în sectorul superior și mai estompat în cel inferior. Vasele retiniene par a face un cot la nivelul discului, mai ales cînd suprafața discului coincide cu cea a regiunii maculare. Biomicroscopia infirmă, de obicei, caracterul bombat al discului viteliform.

Leziunea viteliformă este unică, fiind localizată la nivelul maculei. Uneori se întîlnesc cazuri cu leziuni și localizări multiple.

Restul suprafeței retiniene nu prezintă modificări patologice. În unele cazuri se constată la periferia fundului de ochi remanieri ale EPR.

Durata stadiului de disc plin cuprinde mai mulți ani, uneori putînd persista din copilărie pînă în adolescență.

3. *Stadiul de remaniere.* După un timp, aspectul omogen al substanței viteline se modifică, avînd zone cu o transparență crescută și zone cu o tentă mai închisă. În final, aspectul amintește de un „gălbenuș de ou amestecat", care are tendința de a se fragmenta și decanta. De remarcat că atît timp cît există substanța vitelină, leziunea prezintă un potențial de creștere în suprafață, rămînînd însă nemodificată după rezorbția materialului vitelin.

După modul de transformare a substanței viteline, stadiul acesta prezintă mai multe aspecte : „ou amestecat", pseudohipopion și retractil.

— *Aspectul de „ou amestecat"* este cunoscut în literatura anglo-saxonă sub denumirea de „viteliruptiv" (scrambled egg). Debutul are loc în centrul leziunii sau în sectorul superior. Materialul vitelin se fragmentează în bucăți, avînd zone transparente care alternează cu altele cu tentă mai galbenă (Planșa XXII, fig. 2).

— *Aspectul de pseudohipopion.* Într-o anumită perioadă de evoluție, substanța vitelină suferă un proces de decantare : în partea inferioară se produce o acumulare a substanței viteline, mai mult sau mai puțin uniformă, iar în partea superioară o dispariție, parțială sau totală a acestei substanțe (Planșa XXIII, fig. 1). Limita dintre cele două zone este orizontală, amintind de aspectul hipopionului de la nivelul camerei anterioare. O dată cu accentuarea procesului evolutiv, linia orizontală a hipopionului coboară tot mai mult, iar zona superioară prezintă un proces de remaniere a EPR. Efectuarea unor retinografii în poziții diferite ale capului evidențiază modificările produse la nivelul liniei de demarcare dintre cele două zone, demonstrînd astfel caracterul „lichidian" al substanței viteline. Stadiul de pseudohipopion corespunde în general celei de a treia decade de viață.

— *Aspectul retractil.* În unele cazuri substanța vitelină suferă un proces de condensare centrală, producînd la periferia discului un aspect „decolorat" și sugerînd în ansamblu aspectul de

„ochi de potîrniche". Ulterior, substanţa vitelină condensată central sau paracentral scade în cantitate, determinînd remanieri la nivelul EPR (Planşa XXIII, fig. 2).

La unele cazuri discul viteliform nu parcurge stadiul de remaniere, substanţa viteliformă resorbindu-se complet, iar macula îşi recapătă aspectul normal. Uneori, după un proces de regresie totală se constată reapariţia substanţei viteline (Zanen şi Hermans, 1965 ; Franceschetti şi col. 1963). Nu se cunoaşte mecanismul resorbţiei substanţei viteline. Se atribuie un rol EPR, coriocapilarei sau unui proces macrofagic.

4. *Stadiul atrofic.* Oftalmoscopic, acest stadiu nu prezintă particularităţi clinice deosebite, putînd produce dificultăţi diagnostice.

Polimorfismul clinic al placardului atrofic este condiţionat de trei elemente : dispariţia substanţei viteline, remanierile pigmentare şi procesul de atrofie corioretiniană.

– Dispariţia substanţei viteline stabileşte definitiv dimensiunea maximă a leziunii, întrucît aceasta este singura care are un potenţial evolutiv. Resorbţia materialului vitelin este de cele mai multe ori totală. În unele cazuri se constată „relicve" sub forma unor puncte alb-gălbui, descrise adesea greşit drept exsudate sau „capilaroză" (Planşa XXIV, fig. 1).

– Remanierile pigmentare reprezintă consecinţa degenerescenţei EPR. Aspectul clinic variază de la o acumulare fină, tip „sare şi piper", pînă la adevărate hiperplazii pigmentare, dispuse în pete mai mari.

– Atrofia corioretiniană se asociază remanierilor pigmentare, conferind placardului lezional un aspect nespecific, localizat în limitele vechii leziuni viteliforme.

Angiofluorografie. Aspectul angiofluorografic depinde de caracterul evolutiv al afecţiunii. Lipofuscina, componentă a substanţei viteline, conferă leziunii un grad de pseudofluorescenţă şi blochează fluorescenţa coroidiană.

1. *Stadiul de disc plin.* Timpii precoce ai angiofluorografiei evidenţiază blocarea fluorescenţei coroidiene la nivelul suprafeţei corespunzătoare discului viteliform (Planşa XXII, fig. 1).

Timpul arteriovenos, prin accentuarea fluorescenţei globale a fundului de ochi, evidenţiază marginile discului viteliform.

2. *Stadiul de remaniere.* Aspectul angiofluorografic este în funcţie de varianta clinică examinată.

a) Aspectul de „ou amestecat" (Planşa XXII, fig. 2). Caracterizat prin remanierea substanţei viteline, care îşi pierde aspectul omogen, prezintă o fluorescenţă neregulată la nivelul suprafeţei discului viteliform. În cazul remanierilor accentuate, care interesează şi EPR, se constată un „efect de fereastră".

b) Aspectul de pseudohipopion. Decantarea substanţei viteline lasă „liberă" jumătatea superioară a discului, substanţa depunîndu-se în treimea inferioară, cu o demarcaţie între cele două zone, mai mult sau mai puţin orizontală. Imaginea angiofluorografică prezintă o fluorescenţă în

jumătatea superioară şi un aspect „mat" în jumătatea inferioară (Planşa XXIII, fig. 1).

c) Aspectul retractil. În funcţie de gradul de remaniere a substanţei viteline, leziunea prezintă zone de hipo- şi hiperfluorescenţă, diseminate pe aria discului vitelin (Planşa XXIII, fig. 2).

3. *Stadiul de atrofie.* Datorită dispariţiei substanţei viteline şi prezenţei remanierilor EPR, aspectul este polimorf şi nespecific.

Acuitatea vizuală. Distrofia viteliformă este una dintre puţinele afecţiuni retiniene în care leziuni maculare manifeste pot coexista cu o acuitate vizuală normală sau aproape normală. Acest lucru este explicat prin integritatea foveolară şi prin localizarea procesului distrofic la nivelul EPR sau al neuroepiteliului, cu menajarea parţială a integrităţii morfofuncţionale.

În unele cazuri s-a constatat prezenţa hipermetropiei, care nu poate fi consecinţa proeminenţei maculare, întrucît leziunile cele mai manifeste nu depăşesc o proeminenţă de o dioptrie. După unele statistici, hipermetropia înregistrată nu depăşeşte frecvenţa dintr-o populaţie normală.

Subiectiv, se mai poate observa metamorfopsie şi fotopsie. Scăderea acuităţii vizuale este determinată de stadiul evolutiv al afecţiunii, cît şi de unele complicaţii intercurente (hemoragii, decolare seroasă a neuroepiteliului).

În stadiul de disc plin, acuitatea vizuală este de cele mai multe ori normală. În stadiul de remaniere, deşi acuitatea vizuală se menţine la valori normale, pot apărea şi cazuri cu scăderea acuităţii vizuale.

În stadiul atrofic, întîlnit de obicei după 50 de ani, acuitatea vizuală poate scădea progresiv. Uneori au fost constatate reveniri ale acuităţii vizuale la valorile iniţiale.

Cîmpul vizual. În determinările efectuate cu perimetrul Goldman nu se observă modificări periferice, oricare ar fi stadiul evolutiv al afecţiunii. Central pot fi evidenţiate unele scotoame, iniţial pentru roşu, apoi pentru verde şi în final unele scotoame relative pentru lumina albă. În cazurile cu leziuni marcate pot fi evidenţiate scotoame absolute.

Perimetria statică de profil pune în evidenţă modificări campimetrice mai subtile. Acestea depind de gradul leziunilor maculare. În stadiul de disc plin se evidenţiază un scotom perifoveolar relativ, iar în stadiul de remaniere, în care se întîlneşte o atrofie a EPR în zona perifoveolară, se evidenţiază un scotom perifoveolar relativ, mai mult sau mai puţin profund cu vîrful foveolar neschimbat.

Vederea culorilor. Tulburările vederii culorilor în distrofia viteliformă interesează culoarea roşie, datorită scăderii acuităţii vizuale. Deutman (1971) a demonstrat acest fapt la un bolnav cu distrofie viteliformă bilaterală, dar cu acuitate vizuală scăzută la un ochi şi normală la celălalt ochi.

Pe lîngă tulburări ale vederii colorate în ax roşu, au fost stabilite în unele cazuri aspecte normale, uşoară discromatopsie în ax roşu-verde, discromatopsie în ax galben-albastru sau discromatopsie în ax albastru-galben.

Distrofie viteliformă.

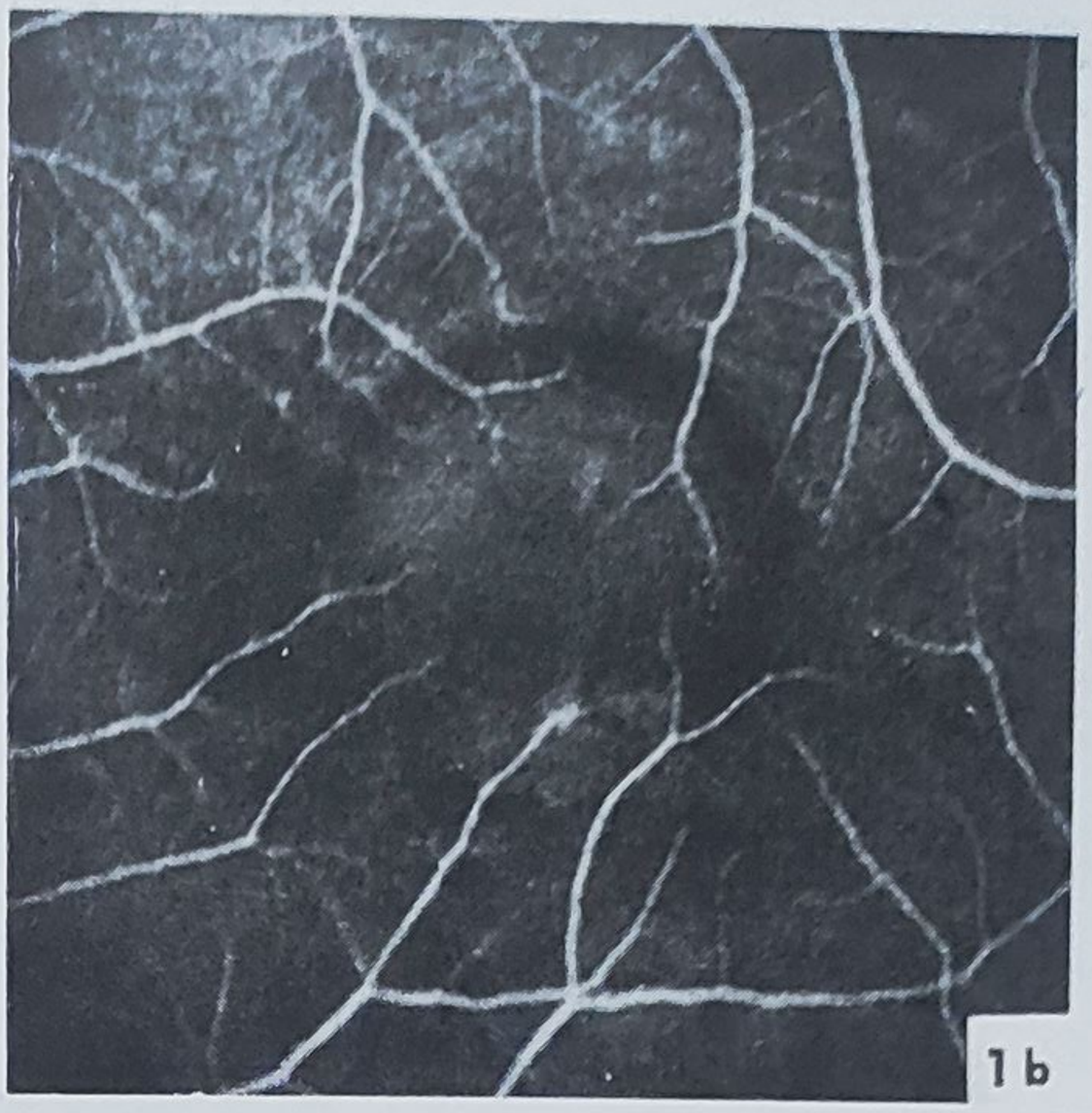





Fig. 1. Stadiul de disc plin.

Fig. 2. Stadiul de „ou amestecat".

Distrofie viteliformă.

Planşa XXIII

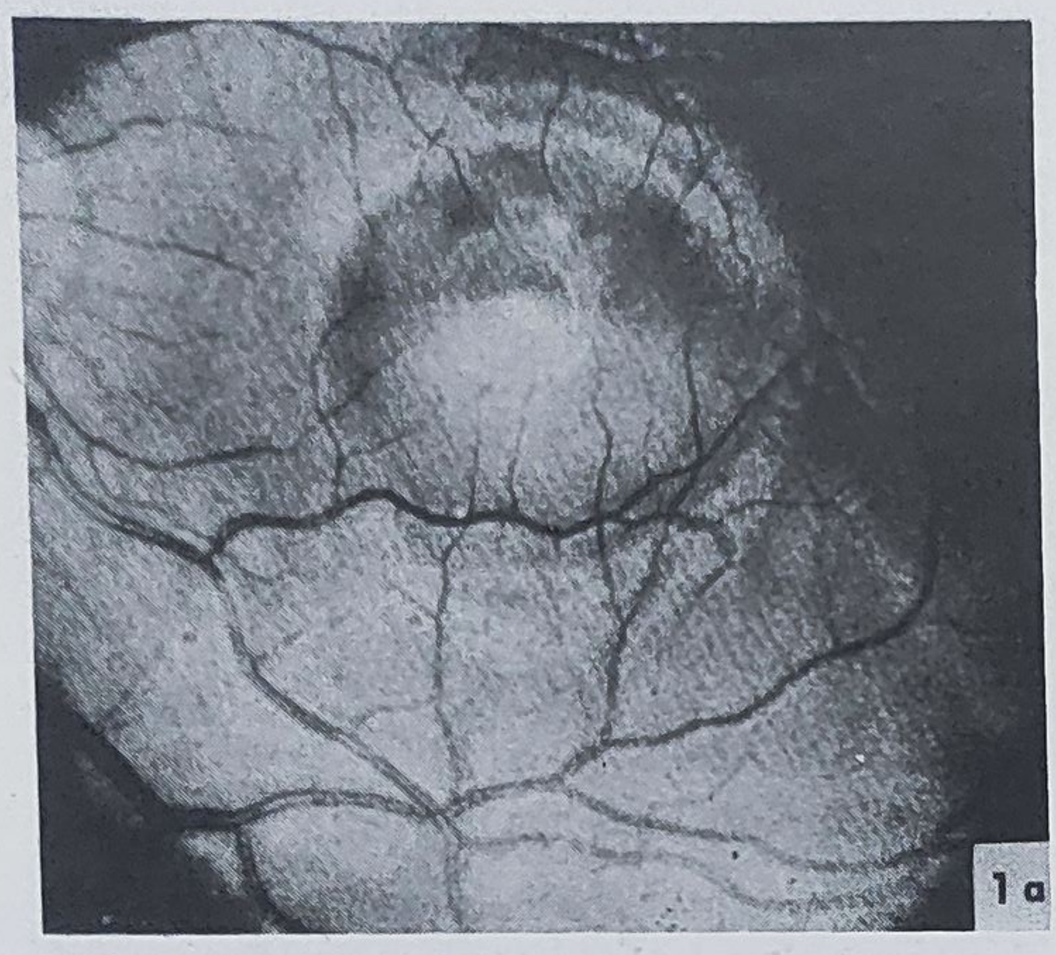

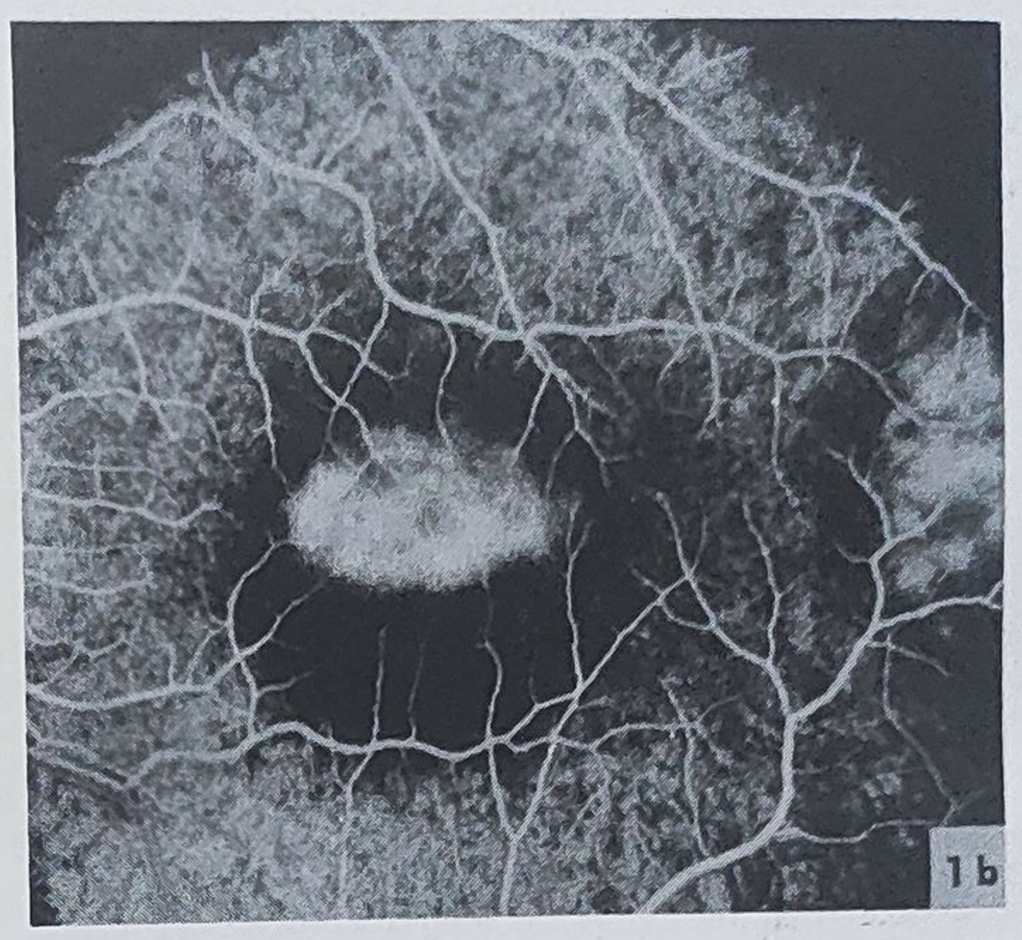

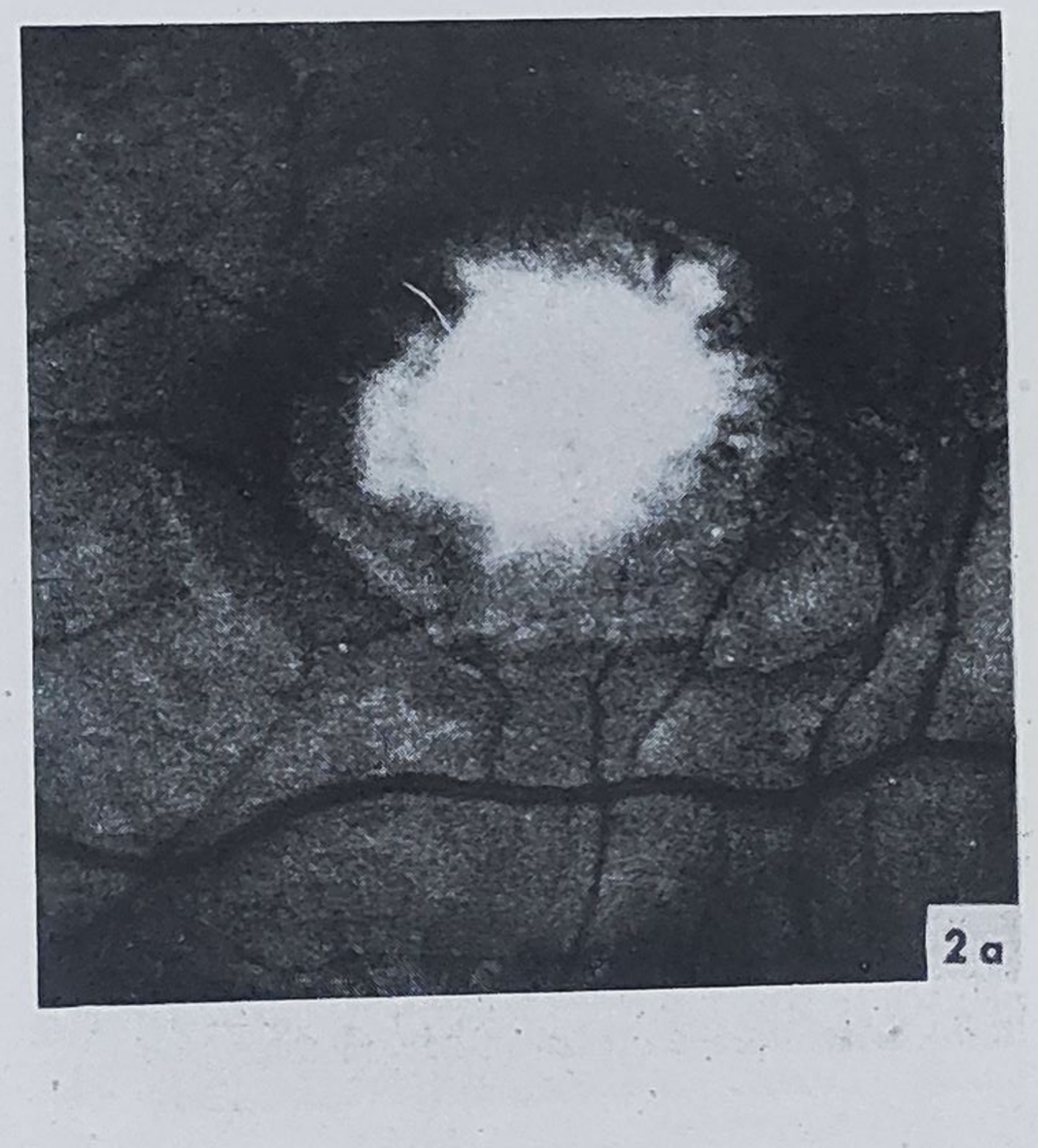

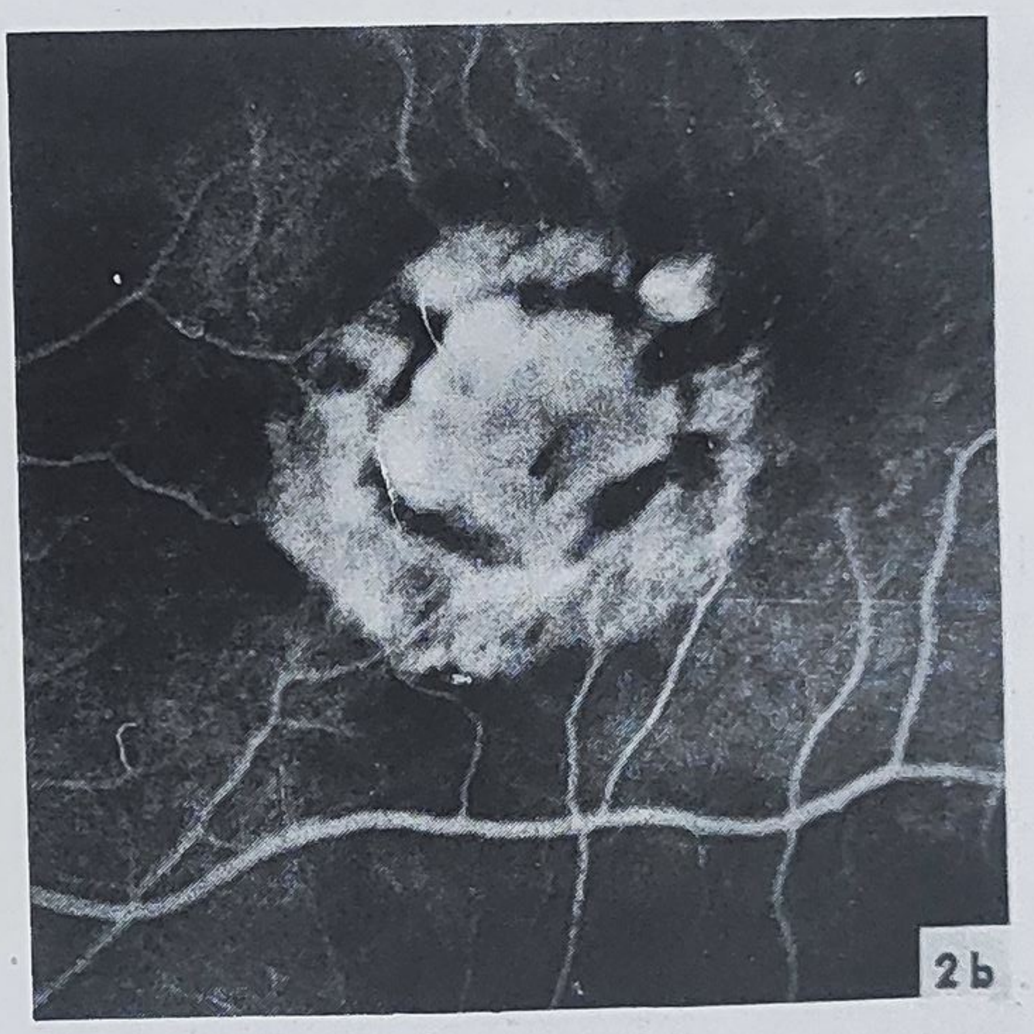

Fig. 1. Stadiul de pseudohipopion (Miller, 1977).

Fig. 2. Stadiul retractil.

Distrofie viteliformă.

Planșa XXIV

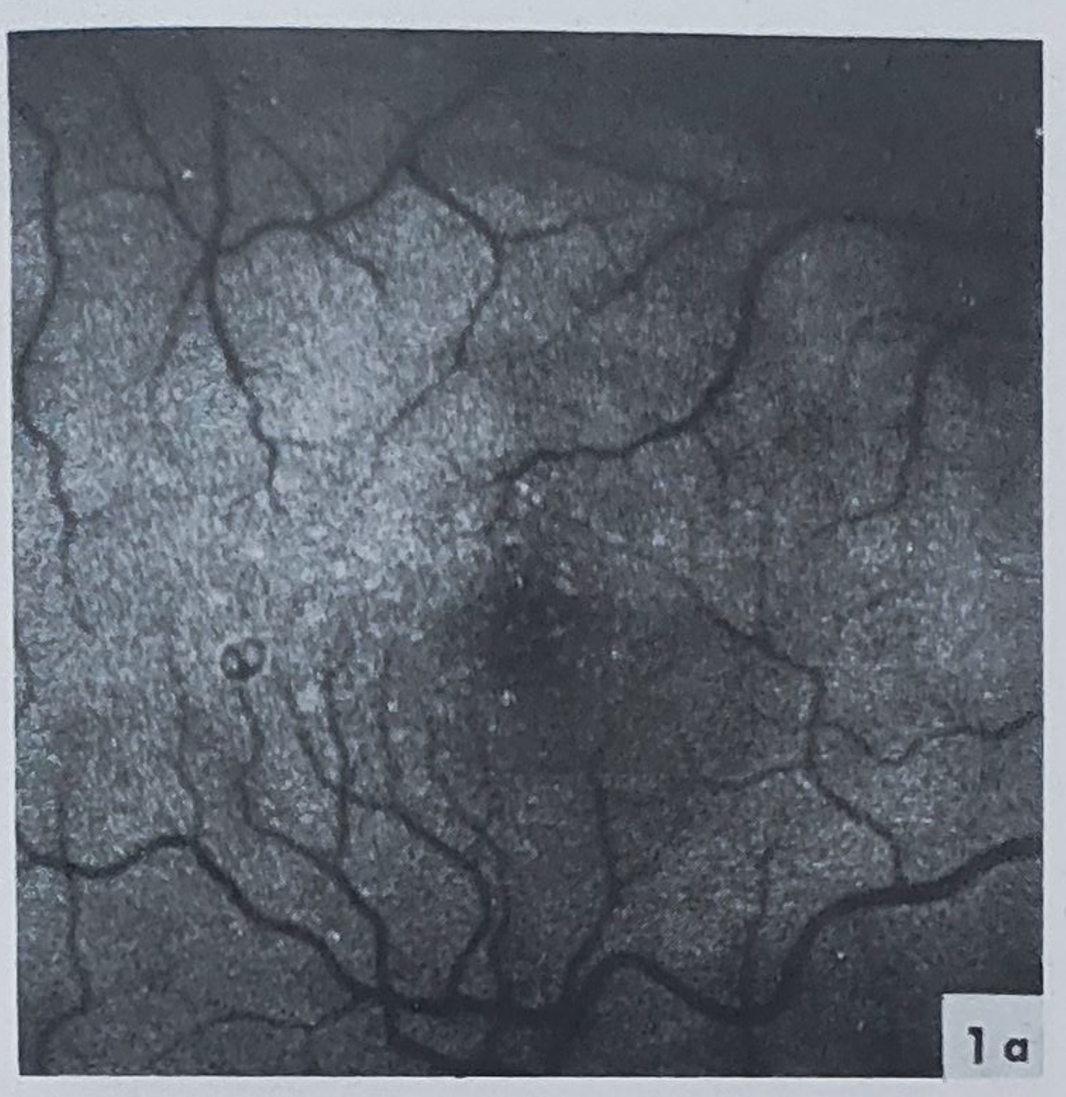

1a

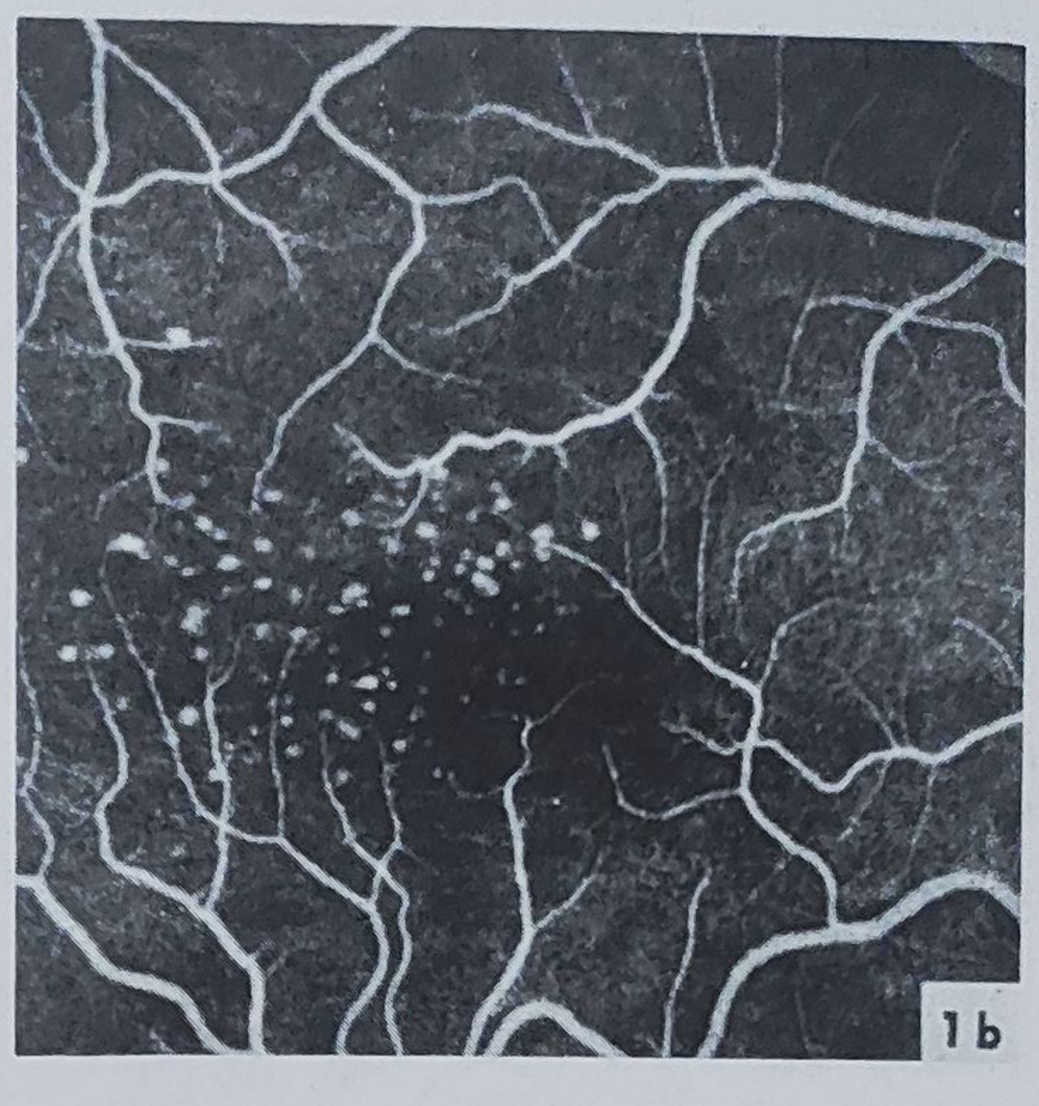

1b

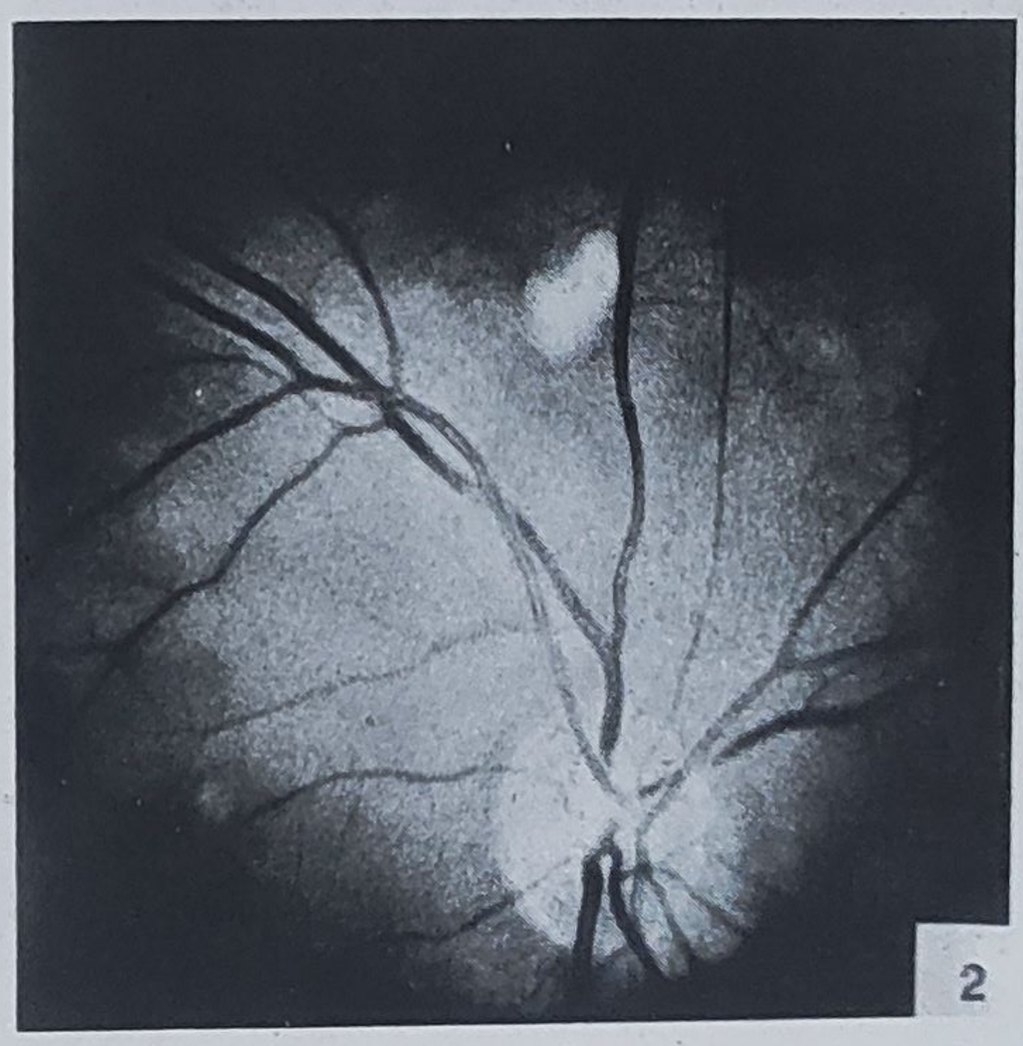

2

Fig. 1. Substanță vitelină (relicve).

Fig. 2. Localizare extramaculară.

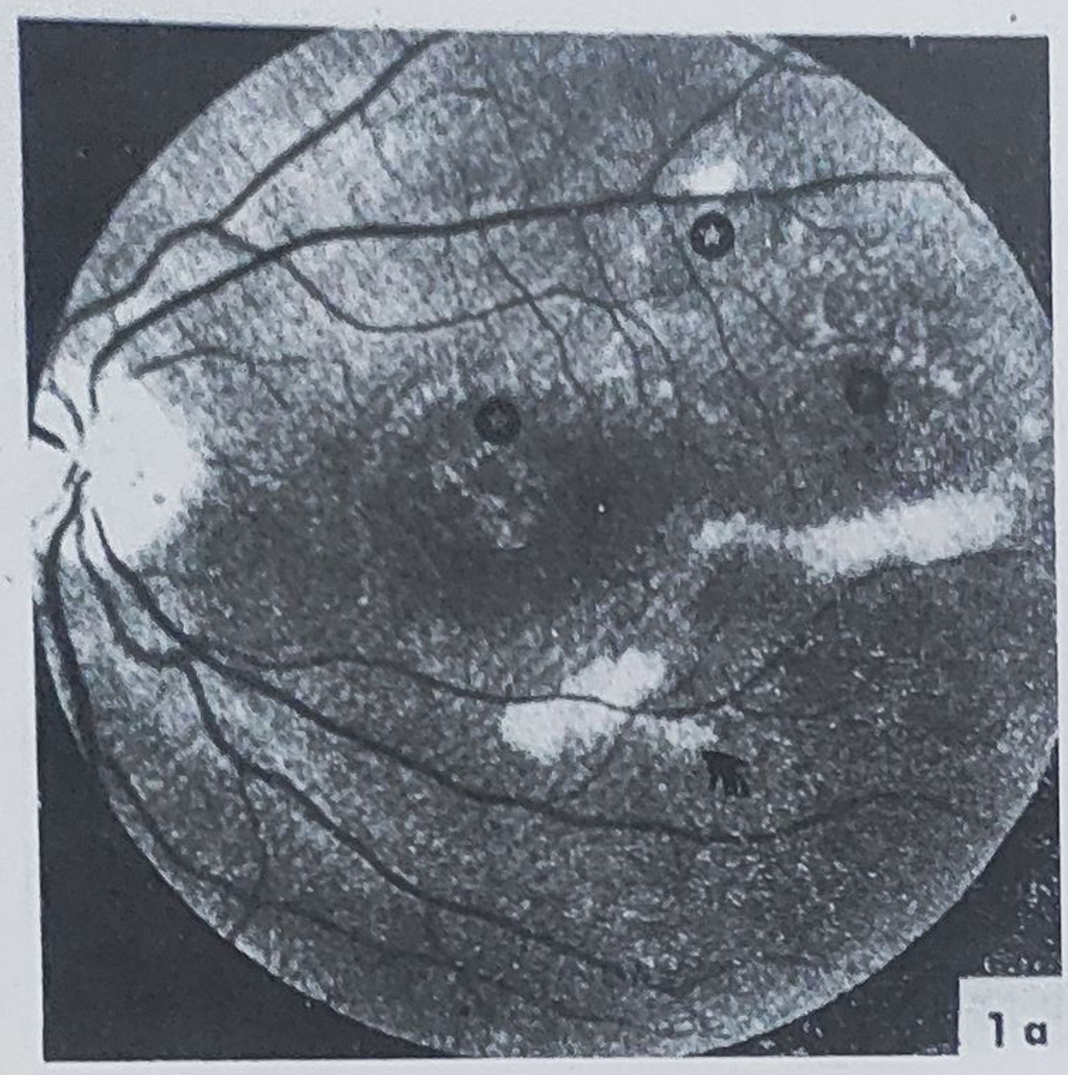

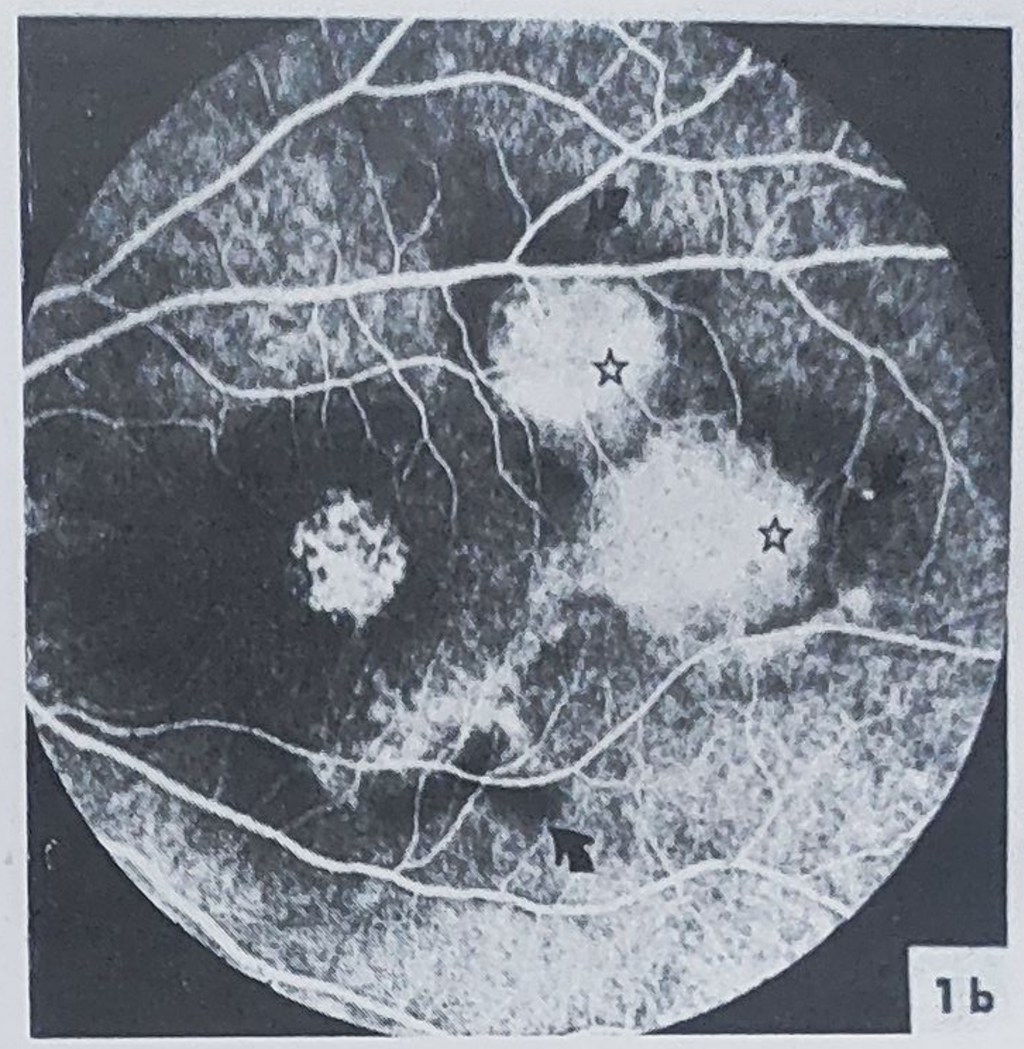

Fig. 1. **Localizări viteliforme multiple.** (Caumon și col., 1981).

Fig. 2. **Distrofie viteliformă asociată cu rețea de neovascularizație.** (Miller, 1977).

François și Turut (1975), testînd vederea culorilor la 29 de bolnavi (Fransworth 100 hue) constată în 27 de cazuri o discromatopsie globală fără un ax determinat, iar în 2 cazuri o percepție normală a culorilor.

Adaptometria. În majoritatea cazurilor, curba adaptabilității luminoase la întuneric este normală. În mod excepțional au fost observate ușoare modificări ale adaptabilității la întuneric.

Electroretinograma. În distrofia viteliformă valorile traseului ERG sînt considerate normale.

În unele cazuri se consemnează modificări nesemnificative : modificarea amplitudinii și latenței undei *a*, lezarea sistemului fotopic, întîrziere în adaptare și valori scăzute ale amplitudinii.

Electroretinograma focalizată este normală. În cazul asocierii distrofiei viteliforme cu leziuni atrofice și scăderea acuității vizuale, pot fi constatate valori subnormale.

Electrooculograma. Distrofia viteliformă se caracterizează prin valori net patologice ale EOG.

Interpretarea EOG în distrofia viteliformă impune analizarea următoarelor elemente : studiul traseului EOG, EOG la subiecții cu modificări oftalmoscopice unilaterale sau fără modificări oftalmoscopice, EOG la purtătorii de genă patologică, valorile normale ale EOG și suportul histologic al EOG.

1. *Studiul traseului EOG.* Potențialul de bază are valori normale. În cazuri excepționale se observă valori supranormale.

Traseul global al EOG are un *aspect plat*, lipsind clasica scădere a componentei *D* și creșterea amplitudinii componentei *L* (fig. 4.3). În unele cazuri, aspectul este invers.

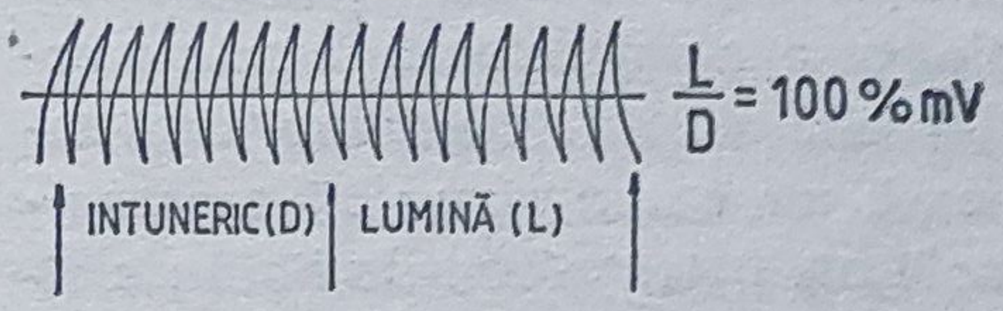

Fig. 4.3. *Traseu EOG în distrofia viteliformă.* Aspect „plat".

Examinînd 40 de cazuri, Deutman (1971) constată un raport Arden inferior valorii de 140% și adesea egal cu 100%, iar François și Turut (1975) obțin următoarele valori pe 21 de bolnavi : — 16 cazuri (sub 154%), — subnormale 1 caz (160%) și normale 3 cazuri (>185%).

Efectuînd determinări EOG pe un număr de 20 de bolnavi cu distrofie viteliformă, noi am înregistrat următoarele valori : EOG inversă — 2 cazuri, traseu plat — 1 caz, valori sub 130% — 12 cazuri, valori subnormale — 5 cazuri. Pe marginea acestor rezultate menționăm următoarele :

— Absența corelațiilor dintre aspectul oftalmoscopic, vîrsta bolnavilor și valorile EOG.

— Valorile patologice ale EOG au fost în contrast net cu valorile normale ale acuității vizuale, cîmpului vizual, simțului cromatic și ale ERG.

— Valoarea patologică a raportului Arden a fost dată de lipsa de reactivitate a componentei insensibile la lumină, componentă care și-a menținut amplitudinile la valori normale sau chiar ușor crescute.

– Potenţialul de bază a prezentat într-un număr de 5 cazuri valori supranormale : 417 μV (comparativ cu o valoare medie de 295 μV stabilită de noi la un lot de 50 subiecţi normali). Interpretarea valorilor supranormale ale potenţialului de bază în aceste cazuri este dificilă. Literatura consemnează rar cazuri cu valori supranormale ale potenţialului de bază : albinism, aniridie.

J. François (1973) consideră valorile supranormale ale potenţialului de bază ca un semn de lezare a neuroepiteliului. Plecînd de la acest punct de vedere, trebuie să admitem în distrofia viteliformă şi o lezare a neuroepiteliului, lezare confirmată de altfel şi de datele histopatologice. Pentru a ne convinge de acest lucru, am determinat frecvenţa critică de fuziune în cazurile cu distrofie viteliformă, constatînd valori anormale în 3 din 5 cazuri studiate. Se ştie că frecvenţa critică de fuziune poate exprima, în oarecare măsură, valoarea funcţională a neuroepiteliului. Totodată, Manssot (1977), determinînd frecvenţa critică de fuziune la unele cazuri cu distrofie viteliformă, observă valori anormale. Determinările EOG în lumină monocromatică efectuate de noi în aceste cazuri confirmă însă o uşoară creştere a componentei *L* în lumină roşie, comparativ cu determinările în lumină albastră.

2. *EOG la subiecţii cu modificări oftalmoscopice unilaterale sau fără modificări oftalmoscopice.* François şi col. (1969) constată la 2 copii, în vîrstă de 7 şi 13 ani, leziuni viteliforme cu localizare unilaterală. Determinările EOG au prezentat valori patologice la ambii ochi. Constatări similare au fost comunicate şi de alţi autori (Deutman, 1971 ; Schwartz, 1971 ; Cross, 1974).

Valori patologice ale EOG au fost întîlnite şi în distrofia viteliformă fără modificări oftalmoscopice. Aspectele pot semnala subiecţi cu distrofie viteliformă în primul stadiu de evoluţie (stadiul previteliform). Explicaţia acestor valori patologice nu se cunoaşte, după cum nu se cunoaşte nici cauza valorilor patologice ale EOG în situaţia unor leziuni localizate. Deutman consideră că este vorba de o afectare difuză a EPR, datorată unor tulburări metabolice la nivelul EPR.

3. *EOG la purtătorii de genă patologică (fără modificări oftalmoscopice).* Deutman (1969 ; 1971) a fost primul care a efectuat determinări EOG la toţi membrii unei familii cu distrofie viteliformă. Autorul a constatat valori patologice ale EOG atît la cazurile cu modificări oftalmoscopice, cît şi la unele cazuri fără modificări oftalmoscopice. Cazurile indemne oftalmoscopic, dar aparţinînd aceluiaşi arbore genealogic şi cu valori patologice ale EOG, au fost considerate purtătoare de genă patologică. Aceşti purtători se întîlnesc în cadrul familiilor cu mod de transmitere neregulat a distrofiei viteliforme. Cînd are loc excluderea unei generaţii, se presupune că este implicat un astfel de purtător.

Cross şi Bard (1974) consideră că determinările efectuate de Deutman (1971) demonstrează faptul că toţi subiecţii cu valori patologice ale EOG erau descendenţi din părinţi cu va-

lori similare, iar valorile normale ale EOG au fost consemnate atît la părinții normali, cît și la părinții afectați. Efectuînd determinări EOG la 105 membri din 8 familii cu distrofie viteliformă, Cross și Bard observă că toate cazurile cu modificări oftalmoscopice au valori patologice ale EOG (sub 155%), iar descendenții din părinți normali au prezentat valori EOG peste 185%. La descendenții părinților afectați distribuția raportului EOG a fost de tip bimodal.

4. *Valori normale ale EOG în cazuri cu distrofie viteliformă.* În 10% din cazurile cu distrofie viteliformă se constată valori normale ale EOG. François și Turut (1975) întîlnesc valori normale ale EOG în 3 din 21 de cazuri cu distrofie viteliformă. Radian și col. (1981) publică cazul unui copil de 7 ani, cu leziuni de tip viteliform, corelații genealogice pozitive și valori normale ale EOG. Flament (1971) consideră că în aceste cazuri, valorile normale ale EOG corespund unor leziuni limitate în EPR.

5. *Suportul histologic al modificărilor EOG.* În realizarea potențialului de repaus se acordă un rol EPR, retinei neurosenzitive și straturilor interne ale retinei. Pentru a explica originea parțială a valorilor patologice ale EOG în distrofia viteliformă, Cavender (1982), bazîndu-se pe date histopatologice recente (Frangieh și col., 1982 ; Weingeist și col., 1982), acordă un rol important lipofuscinei. Aceasta, luînd naștere la nivelul fotoreceptorilor se poate acumula în EPR sau în spațiul dintre EPR și retina neurosenzitivă pentru o perioadă de timp și înainte de a fi fagocitată afectează parțial funcțiile EPR și indirect suportul EOG.

EXAMENE CLINICE GENERALE ȘI DE LABORATOR

Examenele de laborator au evidențiat, în cîteva cazuri, valori crescute ale colesterolemiei. Renard și col. (1960) au observat la o fetiță de 5 ani valori crescute ale colesterolemiei, menționînd, totodată, valori mai mari ale alfa$_2$globulinei și valori mai scăzute ale gamaglobulinei. Braley și Spivey (1964) consemnează o creștere a beta$_2$globulinei la 3 cazuri cu distrofie viteliformă.

AFECȚIUNI ASOCIATE

Deși distrofia viteliformă este o afecțiune izolată în cadrul aceluiași caz sau al aceleiași familii, în literatură au fost publicate cazuri clinice asociate cu alte forme de distrofie corioretiniană : fundus flavimaculatus, boala Stargardt, boala Leber, retinopatia pigmentară, sindromul Sjögren-Larson, hemeralopia legată de sex, drusenul papilar.

1. *Fundus flavimaculatus* asociat cu distrofia viteliformă a fost constatat de mai mulți autori (Turut și col., 1972; Remky și Kolbi, 1971). Turut și col. (1972) consemnează asocierea dintre cele două forme de distrofie la o femeie de 26 ani, aparținînd unei familii cu 13 membri cu distrofie viteliformă. Autorii consideră că nu ar fi exclus ca acest caz să prezinte o formă particulară de distrofie viteliformă, cu o diseminare a substanței viteline, caracteristică stadiului de erupție. Acest aspect a fost întîlnit și de noi

într-un caz de distrofie viteliformă (Planșa XXIV, fig. 1).

2. *Boala Stargardt* a fost semnalată în cadrul familiilor cu distrofie viteliformă de mai mulți autori (Graham și col., 1964 ; Berard, 1966 ; Duke-Elder, 1967). Deutman (1971) consideră aceste asocieri ca erori diagnostice.

3. *Boala Leber* a fost consemnată și ea în asociere cu distrofia viteliformă. Flament și col. (1977) publică, în aceeași familie, cazul unui copil de 6 ani cu distrofie viteliformă și al unei verișoare primare, în vîrstă de 7 ani, cu amauroză Leber. Autorii consideră că aspectul excepțional al asocierii celor două afecțiuni reiese din transmiterea autozomal dominantă, frecventă în distrofia viteliformă și excepțională în amauroza Leber. Cele două afecțiuni au totuși un punct comun : ambele corespund unei lezări primitive a EPR. Autorii își pun întrebarea dacă aceste afecțiuni sînt asociate în mod excepțional în aceeași familie, pentru că ele reprezintă două expresii fenotipice diferite ale unei aceeași erori genetice sau dimpotrivă, pentru că ele constituie fiecare traducerea specifică a două genotipuri incompatibile.

4. *Retinopatia pigmentară* a fost descrisă în asociere cu distrofia viteliformă de Liugi și Diversi (1970). Bolnavul, în vîrstă de 12 ani, prezenta distrofie viteliformă, iar mama degenerescență tapetoretiniană cu simptomatologie tipică retinopatiei pigmentare. Vederea colorată era modificată în ax roșu-verde, ca în maculopatia Stargardt.

5. *Sindromul Sjögren-Larson* a fost asociat cu distrofia viteliformă într-un caz publicat de Jilbert și col. (1968).

6. *Dezlipirea de retină* a fost observată, fără motive justificabile, la doi bolnavi în vîrstă de 10 și respectiv 30 de ani suferind de distrofie viteliformă. Un rol a fost atribuit leziunilor difuze ale EPR.

7. *Hemeralopia, formă legată de sex* în asociere cu miopie și distrofie viteliformă, a fost semnalată de Deutman (1971).

FORME CLINICE

Exceptînd polimorfismul clinic al leziunilor viteliforme, unele cazuri prezintă particularități accentuate, permițînd diferențierea unor forme clinice : unilaterale, paramaculare, multiple, exsudative, hemoragice.

1. *Formele unilaterale* nu se deosebesc din punct de vedere clinic de formele cu localizări bilaterale. Trebuie acordată o atenție cazurilor cu debut decalat al leziunilor oftalmoscopice.

2. *Formele paramaculare*. Leziunile pot fi localizate în unele cazuri în orice zonă de la nivelul polului posterior : paramacular, nazal față de discul optic etc. (Planșa XXIV, fig. 2).

3. *Formele multiple*. Au fost comunicate un număr de cazuri clinice care au prezentat localizări multiple ale substanței viteline (Litman, 1965 ; Denden, 1966 ; Deutman, 1969 ; Dorne, 1970 ; Remky și Kölbl, 1971 ; Sorr și Goldberg, 1976 ; Miller, 1977 ; Caumon și col., 1981). Din punct de vedere clinic, formele cu localizări multiple nu prezintă particularități diferite, comparativ cu cele localizate unirite,

lateral. Miller (1977) întîlneşte la un caz neovascularizaţie subretiniană, iar Caumon şi col. (1981) o impregnare fluoresceinică la nivelul leziunilor, fără a semnala însă existenţa unei reţele de neovascularizaţie (Planşa XXV, fig. 1 şi 2).

4. *Formele exsudative* seamănă cu un proces de retinopatie seroasă centrală, manifestîndu-se prin apariţia unui focar inflamator alb, asociat cu tulburări de permeabilitate corioretiniană (evidenţiate angiofluorografic) şi cu o evoluţie clinică asemănătoare distrofiei viteliforme clasice (Martenet, 1967 ; François şi Turut, 1975).

5. *Formele hemoragice* pot fi consecinţa remanierilor substanţei viteline sau a prezenţei unei membrane de neovascularizaţie asociată.

Forme hemoragice tributare remanierilor substanţei viteline au fost publicate de mai mulţi autori : Alson şi Brakey, 1966 ; Barkman, 1961 ; Bonamour şi Pommier, 1971 ; Deutman, 1971. Hemoragiile sînt localizate în zona maculară, la nivelul straturilor retiniene profunde, tinzînd să se acumuleze în partea inferioară a maculei. Ele sînt corelate cu procesul de retracţie a substanţei viteline. După cîteva luni, hemoragiile se resorb, iar acuitatea vizuală, iniţial scăzută, revine la normal.

Forme hemoragice asociate cu membrane de neovascularizaţie coroidiană au fost publicate de Benson şi col. (1976), Miller şi col. (1976) şi Frangieh şi col. (1982). Acestea au fost consemnate în majoritatea cazurilor la copii, evidenţiindu-se angiofluorografic membrane de neovascularizaţie.

ANATOMIE PATOLOGICA

În literatura de specialitate există puţine lucrări privitoare la aspectul histopatologic : Mc Farland (1955), Andersen (1979), Frangieh şi col. (1982), Weingeist şi col. (1982).

Primele trei lucrări se referă la bolnavi cu vîrstă înaintată şi leziuni aflate în stadii de evoluţie clinică tardivă. Weingeist şi col. (1982) sînt singurii care prezintă studii histopatologice la un caz clinic aflat la o vîrstă tînără, cu leziuni oftalmoscopice într-un stadiu de evoluţie clinică precoce.

Frangieh şi col. (1982) publică un studiu histologic efectuat pe cei doi ochi ai unui bolnav în vîrstă de 80 de ani. Diagnosticul clinic, bine documentat, a fost de distrofie viteliformă în stadiu avansat. Angiofluorografic a fost evidenţiată şi o membrană neovasculară localizată macular.

Microscopia optică. Modificările retiniene localizate în regiunea maculară au interesat straturile celulelor fotoreceptoare şi EPR.

— Celulele fotoreceptoare prezintă modificări accentuate, iar într-o anumită porţiune chiar o atrofie totală. În aceeaşi zonă se constată şi mici acumulări de substanţă PAS-pozitivă şi o substanţă diastazo-rezistentă.

— Epiteliul pigmentar retinian prezintă modificări diferenţiate în afara zonei maculare, minime în zona adiacentă maculei şi accentuate în zona corespunzătoare degenerescenţei celulelor fotoreceptoare.

La periferia suprafeţei maculare afectate, celulele EPR sînt uşor mărite, fiind umplute cu granule de pigment. Comparativ cu suprafaţa retiniană

adiacentă neafectată, densitatea celulelor EPR este mai mică.

În centrul regiunii maculare EPR este subțiat, cu o depigmentare parțială și cu nuclei alungiți și dispuși paralel cu membrana Bruch (Planșa XXVI, fig. 1). În unele zone, între EPR și membrana Bruch se constată acumulări de substanță fibrilară și un material granular fin. În unele locuri s-au semnalat puncte de drusen.

– În zona examinată, membrana Bruch este subțiată, cu discontinuități, avînd și unele capilare de origine coroidiană. În zona placardului de degenerescență disciformă, membrana Bruch este îngroșată, cu rupturi, în care se infiltrează vase coroidiene. EPR este ușor aplatizat, cu un aspect de hipoplazie și hipopigmentație. Celulele fotoreceptoare au o discretă degenerescență a segmentelor externe, în timp ce segmentele interne sînt neafectate. Totodată, nucleii celulelor fotoreceptoare migrează spre zona internă a celulelor fotoreceptoare.

Microscopia electronică. Evidențiază modificări la nivelul celulelor fotoreceptoare și ale EPR (Planșa XXVI, fig. 2).

– Celulele fotoreceptoare prezintă în regiunea maculară o degenerescență accentuată și o depozitare pigmentară (în grămezi) în restul segmentelor interne.

– EPR are aspect normal în afara zonei maculare. În regiunea maculară celulele EPR sînt ușor mărite, granulele de pigment migrînd spre vîrful celulei. În centrul leziunii, celulele EPR sînt aplatizate, parțial depigmentate și cu o deplasare a nucleilor spre apex.

– Membrana Bruch are în regiunea maculară mici întreruperi și o membrană de neovascularizație.

– Coriocapilara și vasele coroidiene mari nu au fost puse în evidență.

– Segmentele externe și interne ale fotoreceptorilor în zona foveolară prezintă o degenerescență accentuată. Totodată, a fost evidențiată la nivelul fotoreceptorilor, în zona segmentelor interne și în celulele Müller, un material granular fin, electrodens. EPR în zona foveolară prezintă modificări importante : aplatizarea celulelor, deplasarea apicală a nucleilor, depozite difuze de granule de melanină, lipofuscină anormală, melanofuxină pleiomorfică. Sub celulele EPR, la nivelul suprafeței corespunzătoare celulelor fotoreceptoare lezate, a fost constatat un material anormal, fibrilar.

Weingeist și col. (1982) sînt singurii autori care, pînă la această dată, publică un important studiu histopatologic privind distrofia viteliformă aflată într-un stadiu de evoluție clinică relativ recentă.

Globii oculari au fost recoltați de la un tînăr în vîrstă de 28 ani, decedat în urma unui accident. Bolnavul, examinat și observat clinic de la vîrsta de 15 ani, aparținea unei familii cu multiple corelații genealogice și modificări oculare caracteristice distrofiei viteliforme. Ultimul examen clinic, efectuat la vîrsta de 27 ani, menționa la ochiul drept o distrofie viteliformă în stadiu de remaniere, iar la ochiul stîng în stadiul de pseudohipopion.

Distrofie viteliformă. Aspecte histopatologice.

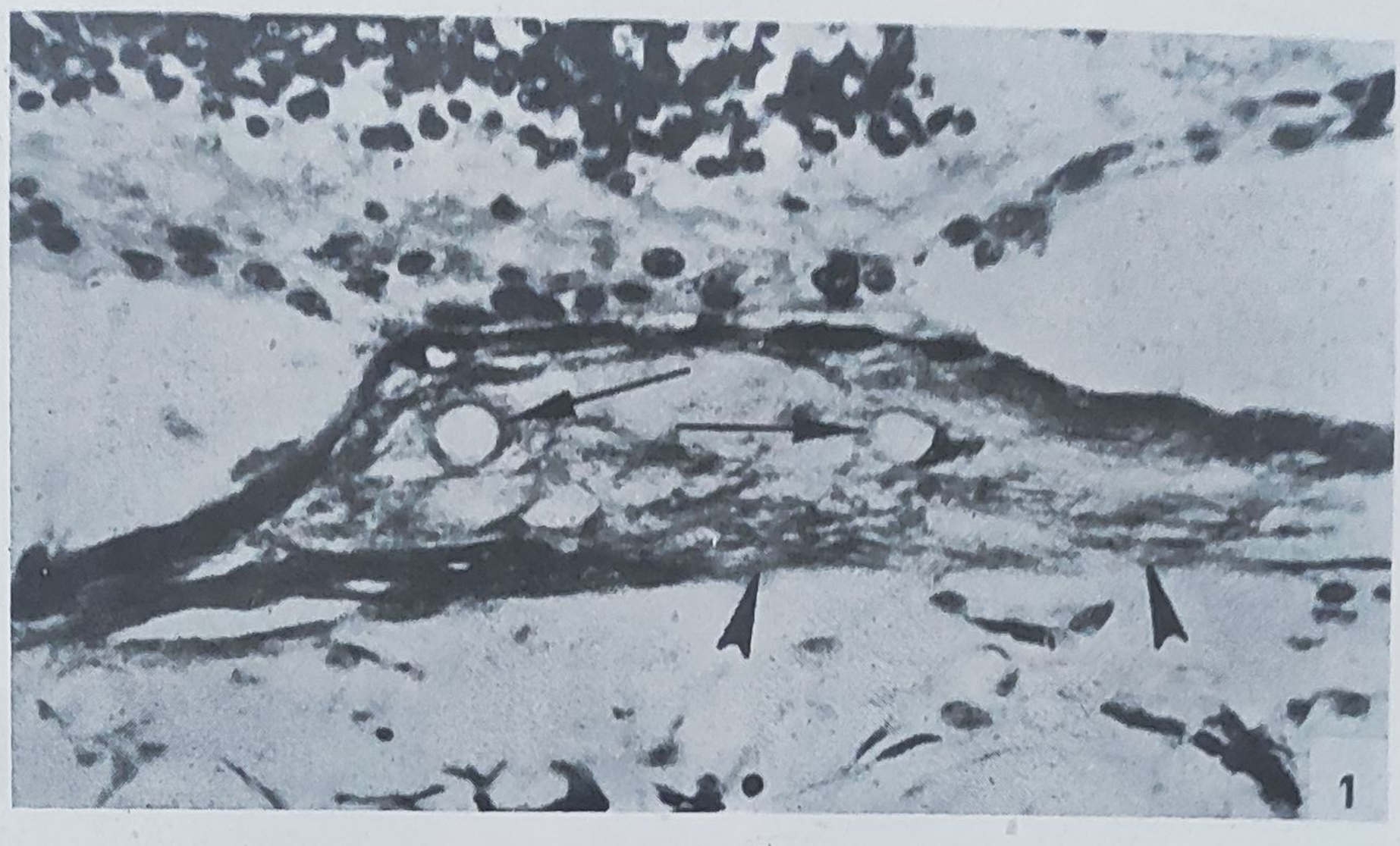

1

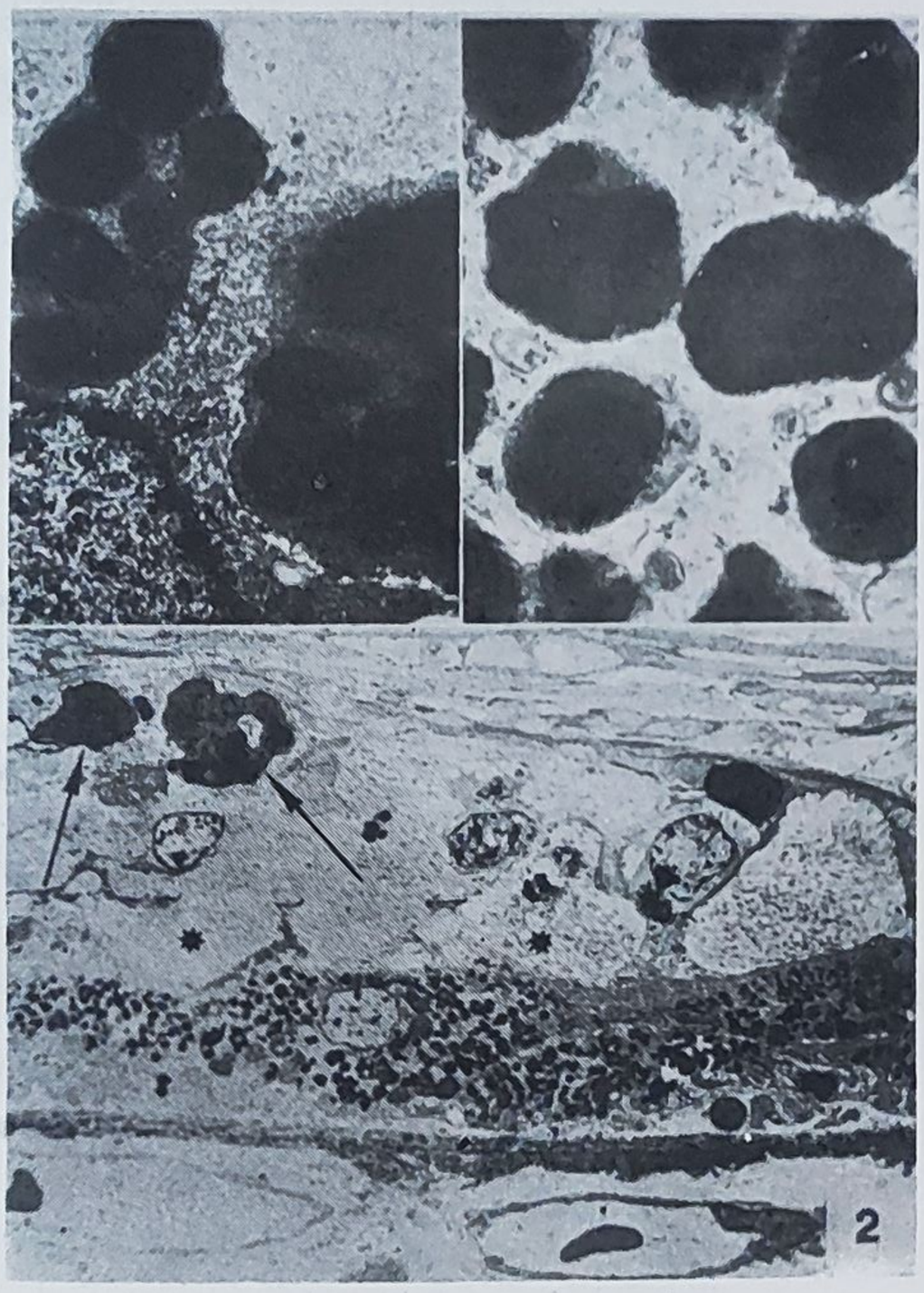

2

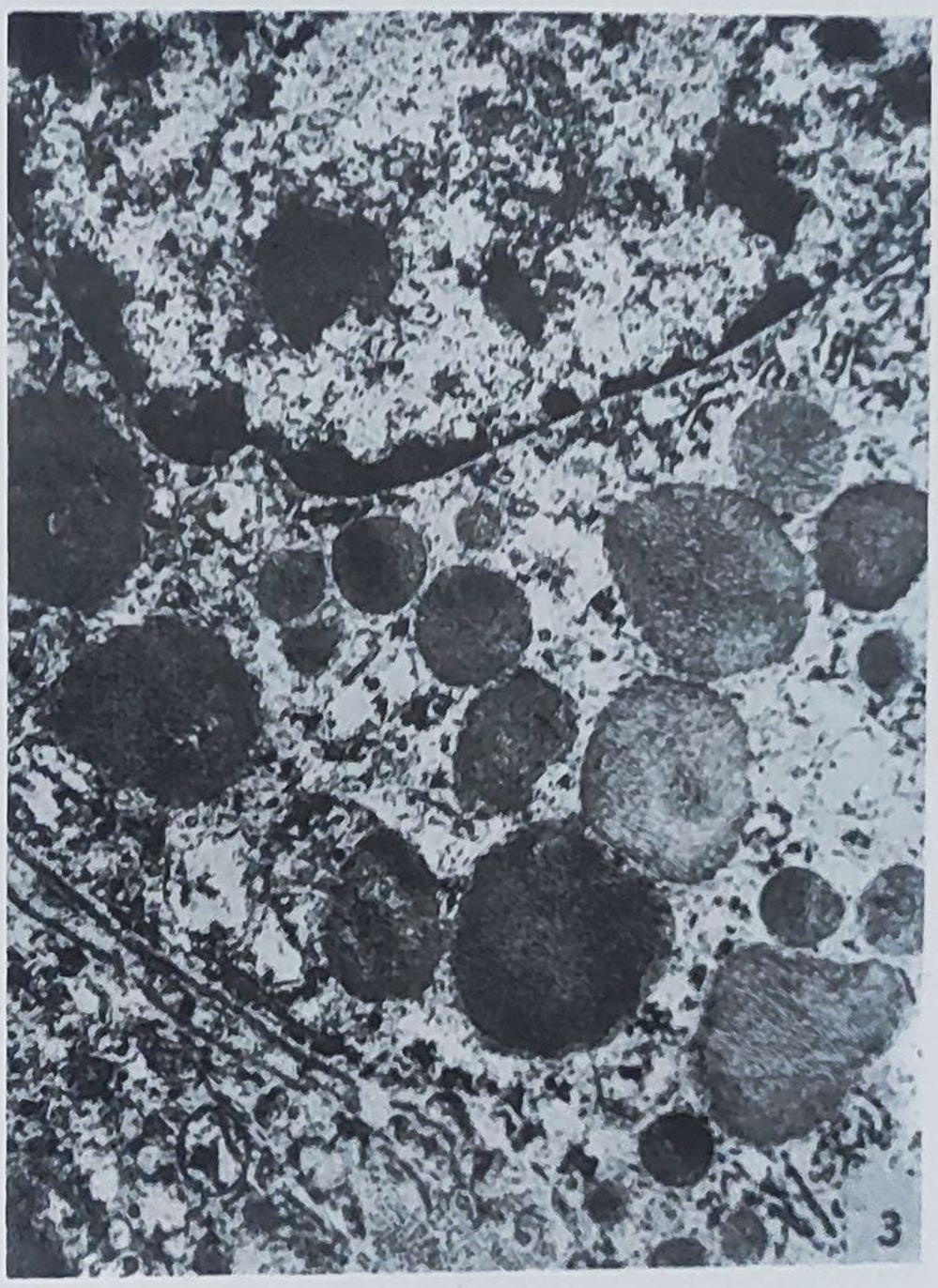

3

Fig. 1. Microscopie optică. (Frangieh şi col., 1982).

Fig. 2. Microscopie electronică. (Frangieh şi col., 1982).

Fig. 3. Microscopie electronică. (Weingeist şi col., 1982).

1a

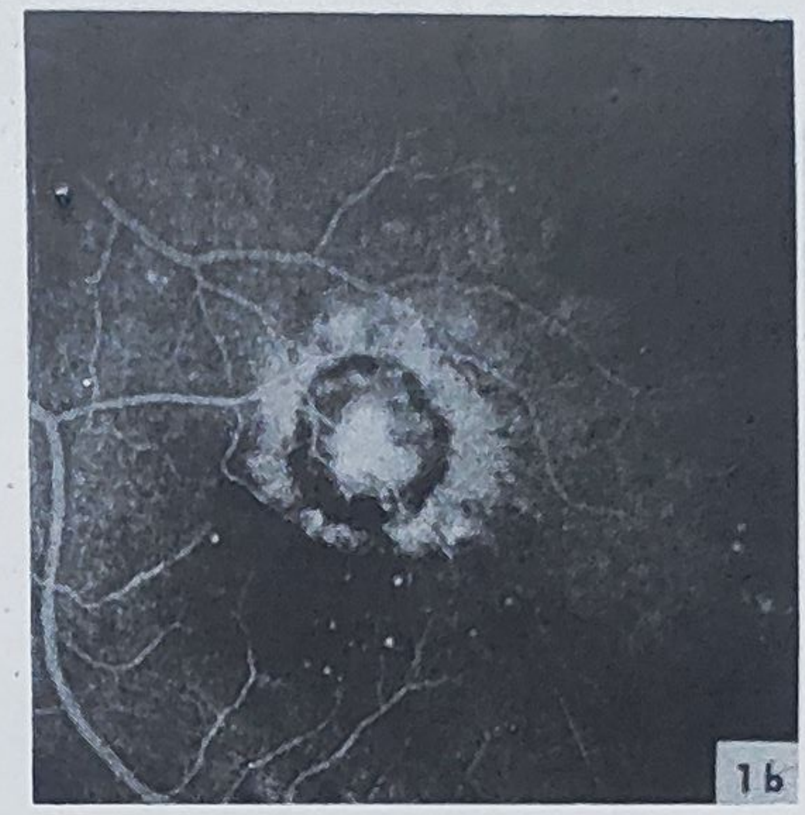
1b

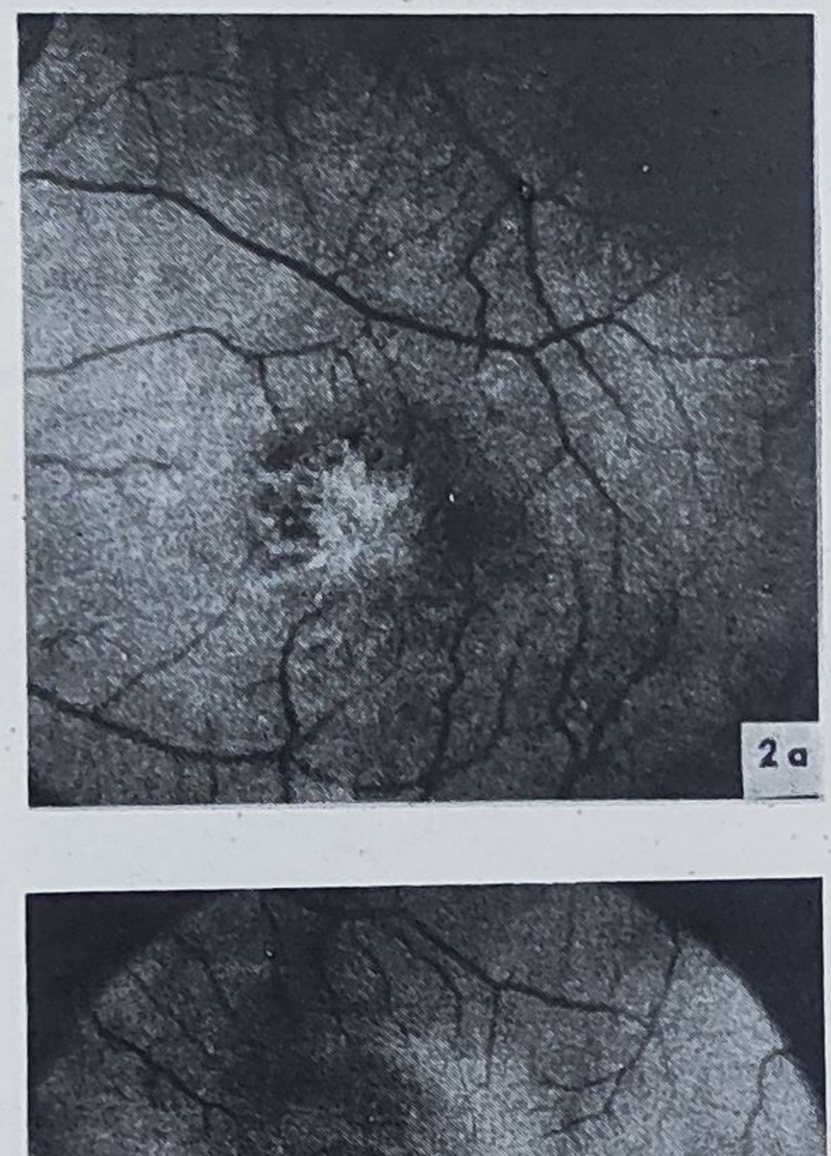
2a

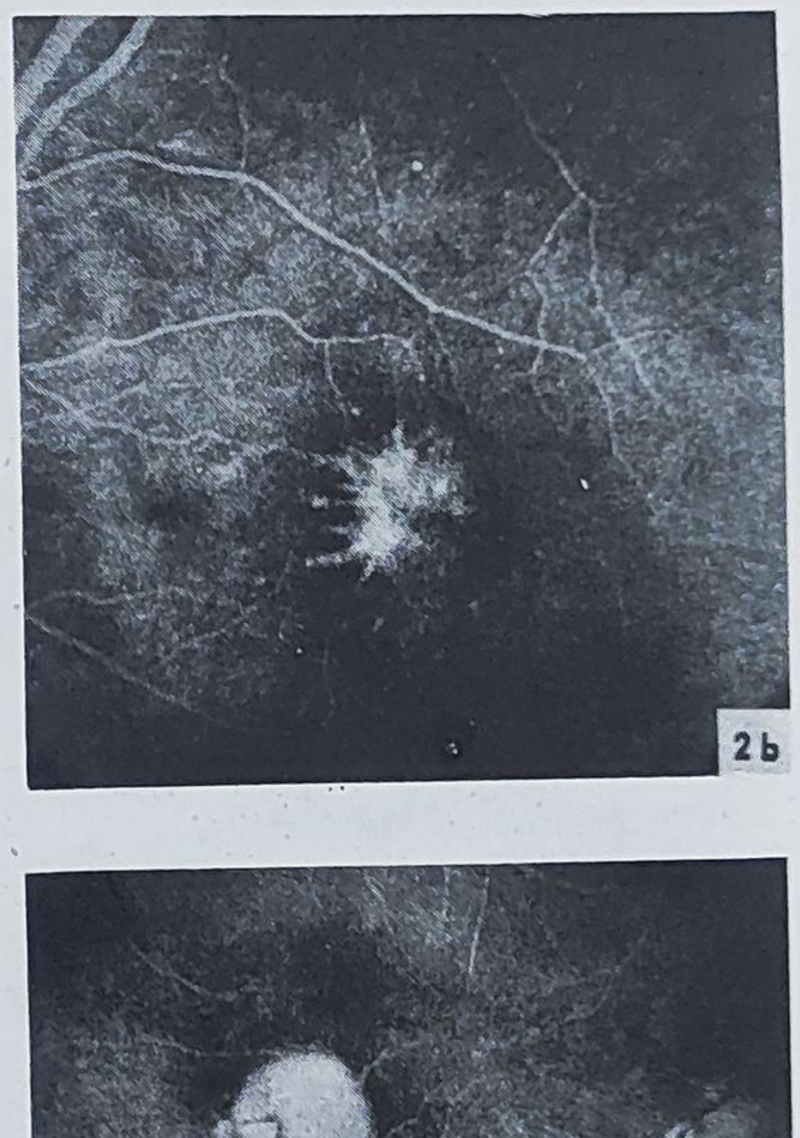
2b

3a

3b

Fig. 1. **Degenerescență pseudoviteliformă.**

Fig. 2. **Corioretinită maculară sugerînd distrofia viteliformă** (stadiul retractil).

Fig. 3. **Decolare seroasă multiplă a EPR.**

Microscopia optică a pus în evidenţă următoarele aspecte :

– Stratul celular granular, stratul plexiform intern şi extern al retinei centrale aveau aspect edematos. În unele zone, segmentele externe au fost atrofiate.

– În spaţiul subretinian s-au constatat macrofagi care păreau să conţină granule pigmentate.

– EPR prezintă un aspect patologic difuz. La nivelul maculei, citoplasma celulelor are un abundent material granular PAS-pozitiv, material întîlnit şi la periferie. Totodată, la nivelul maculei se constată şi unele puncte de drusen şi o membrană de neovascularizaţie coroidiană subretiniană. Aceste zone corespund cu depozitările de culoare galbenă, localizate central şi constatate clinic. Coloranţi speciali au pus în evidenţă mucopolizaharide şi amiloide anormale.

– Membrana Bruch, tratată prin coloranţi speciali, nu a prezentat modificări decît în zonele cu puncte de drusen.

– Coriocapilara, coroida, sclera şi nervul optic nu au avut modificări histopatologice.

Microscopia fluorescentă a evidenţiat o fluorescenţă la nivelul EPR, atît în regiunea maculară, cît şi în periferia retinei. Secţiunile necolorate ale EPR au prezentat unele melanozome de culoare brun-închis şi granule de culoare brun-deschis, corespunzătoare lizozomilor secundari şi granulelor de lipofuscină constatate în microscopie electronică.

Microscopia electronică. Din păcate, studiile ultrastructurale au fost limitate la nivelul EPR şi al coroidei, deoarece retina neurosenzitivă a fost decolată artificial în mai multe zone.

– Celulele EPR au fost relativ normale, deşi s-au constatat melanozome mai puţine şi lizozome sau granule de lipofuscină mai mult decît în mod normal. Aceste granule au fost evidenţiate în întreg EPR (Planşa XXVI, fig. 3). Ele au fost delimitate de o membrană şi conţineau, în majoritatea cazurilor, o substanţă de omogenitate relativă şi cu o densitate electronică intermediară. Unele dintre granule aveau aspectul unor amprente digitale. Aceste incluziuni citoplasmice aveau mărimi şi forme diferite. În contrast, melanozomele erau electronic opace şi aveau formă de torpilă sau rotundă (pe secţiune). De asemenea, erau prezente granule de melanină şi lipofuscină, precum şi unele premelanozome.

– În spaţiul extracelular al coroidei au fost observate unele particule electronic dense, mai mici şi mai neregulate, care păreau prinse într-o reţea fibrilară fină, cu o localizare adiacentă coriocapilarei.

PATOGENIE

Pînă de curînd, în absenţa unor studii histopatologice privind stadiile de debut ale afecţiunii, ipotezele patogenice se bazau mai mult pe argumente clinice şi paraclinice. Studiile histopatologice recente în microscopie optică şi electronică referitoare la unele cazuri cu distrofie viteliformă au permis elaborarea unor concepţii patogenice obiective.

În scopul unei mai bune înţelegeri a mecanismului patogenic, am conside-

rat necesară o scurtă trecere în revistă a mai multor aspecte : natura substanței viteline, localizarea substanței viteline și locul leziunilor primare și originea substanței viteline.

1. **Natura substanței viteline.** Unii autori consideră că substanța vitelină este de natură lipidică (Renard și col., 1960 ; Renk și col., 1965). Cercetări ulterioare nu au confirmat această ipoteză.

În prezent, majoritatea autorilor consideră că substanța vitelină este formată din *lipofuscină*. Studiile lui Weingeist și col. (1982) și ale lui Frangieh și col. (1982) au pus în evidență o substanță granulară PAS-pozitivă considerată a fi lipofuscina. Substanța a fost consemnată în EPR (atît la nivelul maculei, cît și la periferia retinei) în macrofagii situați în spațiul cuprins între EPR și retina neurosenzitivă. În microscopia electronică a fost evdiențiată, de asemenea, o substanță granulară fină considerată lipofuscină și care avea o localizare adiacentă coriocapilarei.

Deși majoritatea autorilor admit existența lipofuscinei în cazul distrofiei viteliforme, pînă în prezent nici un studiu histochimic nu a demonstrat că aceasta este singura substanță responsabilă de structura și aspectul distrofiei viteliforme.

2. **Localizarea substanței viteline.** Deoarece distrofia viteliformă a fost descrisă inițial clinic și ulterior histologic, locul depozitării substanței viteline a făcut obiectul a numeroase ipoteze : EPR, spațiul dintre EPR și retina neurosenzitivă, retina neurosenzitivă, spațiul dintre EPR și membrana Bruch, coriocapilara sau spațiul dintre coriocapilară și membrana Bruch.

Argumentele care au stat la baza acestor presupuneri au fost ipotetice sau cel mult fondate pe unele aspecte clinice și paraclinice.

Studiile histopatologice recente reduc, după cum am văzut, posibilitatea localizării substanței viteline la două aspecte : EPR sau spațiul cuprins între EPR și retina neurosenzitivă.

a) *Epiteliul pigmentar* a fost considerat de către mulți autori ca un posibil loc de depozitare a materialului vitelin (Mc Farland, 1955 ; Blodi, 1966 ; Braley, 1968 ; Krill și col., 1968 ; Morse și Mac Lean, 1968 ; Deutman, 1971).

Dintre argumentele elaborate în sprijinul acestei ipoteze amintim : vizibilitatea clară a culorii galbene, aspectul „mat" al fluorescenței coroidiene, valorile patologice ale EOG în contrast cu valorile normale ale ERG, selectivitatea crescută a retinografiei cu filtru pancromatic comparativ cu retinografiile efectuate cu film ortocromatic (Deutman, 1971).

Dintre argumentele aduse împotriva ipotezei localizării substanței viteline la nivelul celulelor EPR amintim : faptul că valorile patologice ale EOG nu exprimă în exclusivitate numai activitatea stratului EPR cît și discordanța dintre presupusa afectare difuză a leziunilor de la nivelul EPR și aspectul angiofluorografic normal (exceptînd zona cu modificări oftalmoscopice).

b) *Spațiul dintre EPR și retina neurosenzitivă.* În sprijinul acestei localizări aduc argumente P. François și col. (1975) și Weingeist și col. (1982).

Weingeist şi col. (1982), după cum am arătat, au pus în evidenţă prezenţa lipofuscinei între EPR şi retina neurosenzitivă. Argumentele autorilor nu sînt însă suficiente pentru a impune ipoteza localizării lipofuscinei în spaţiul dintre EPR şi neuroepiteliu, şi ipoteza că aceasta este singura substanţă responsabilă de aspectul caracteristic distrofiei viteliforme.

3. **Locul leziunilor primare şi originea substanţei viteline.** Dacă natura substanţei viteline şi locul acumulării sale sînt cunoscute, originea substanţei viteline şi localizarea leziunilor primare nu se cunosc pe deplin. Sînt discutate în acest sens două posibilităţi : EPR sau retina neurosenzitivă.

a) *Epiteliul pigmentar retinian.* Weingeist şi col. (1982) susţin că modificările iniţiale sînt localizate la nivelul EPR, fiind asociate cu acumularea de lipofuscină. Autorii nu pot exclude însă faptul că acumularea lipofuscinei poate constitui şi un fenomen secundar unui proces patologic petrecut la nivelul retinei neurosenzitive.

b) *Retina neurosenzitivă.* Frangieh şi col. (1982) consideră posibilă o localizare primară a procesului patologic la nivelul retinei neurosenzitive. Ei arată că stratul celulelor neurosenzitive a fost afectat mai sever comparativ cu cel al EPR, suprafaţa leziunilor fiind mai mare decît cea a leziunilor din EPR.

Originea substanţei viteline nu este elucidată pe deplin. Dacă este adevărat că substanţa vitelină se acumulează iniţial între retina neurosenzitivă şi EPR, atunci este posibil ca ea să fie produsă fie de celulele EPR, fie de celulele fotoreceptoare. Cavender (1982) consideră că deşi EPR poate prezenta o suferinţă difuză (demonstrată parţial de lucrările lui Weingeist şi determinările electrooculografice), nu este exclus ca suferinţa să fie *secundară* leziunilor celulelor fotoreceptoare.

Un rol important în înţelegerea patogeniei distrofiei viteliforme pare s-o aibă substanţa *electronic densă*, constatată la nivelul EPR de către Weingeist (1982) şi Frangieh (1982) şi la nivelul celulelor fotoreceptoare şi a fibrelor Müller de către Frangieh (1982).

După Frangieh (1982), rolul substanţei electronic dense nu este precizat. După cum s-a văzut din lucrările histopatologice, substanţa are fie un aspect granular fin, punctiform şi cuprinsă într-o singură membrană, fie un aspect striat. Cele două ipostaze pot fi stadii diferite ale melanozoamelor imature, care au fost fagocitate de segmentele interne ale fotoreceptorilor şi ale celulelor Müller. În privinţa substanţei anormale constatate sub celulele EPR şi în strînsă asociere cu acestea, chiar la nivelul suprafeţei celulelor fotoreceptoare distruse, prezenţa ei poate fi pusă în legătură cu metabolismul anormal al celulelor EPR.

Ar fi important să putem şti dacă globii oculari recoltaţi la cazul cu vîrstă tînără ar fi prezentat substanţă electronic densă la nivelul celulelor fotoreceptoare. Dacă ar fi aşa, am avea un motiv să postulăm locul principal al leziunilor primare la nivelul retinei neurosenzitive. În acest sens, se poate considera că materialul gra-

nular poate fi produs inițial de celulele fotoreceptoare și eventual să se acumuleze în EPR. Cantități mari se pot acumula în spațiul subretinian, pentru anumite perioade de timp, înainte de a fi fagocitate. Cantități mici se pot acumula între EPR și retina neurosenzitivă, putînd influența valoarea EOG și funcțiile EPR.

Un studiu histologic efectuat într-un caz cu distrofie viteliformă în stadiul incipient sau de disc plin și care vizînd atît leziunile de la nivelul EPR, cît și cele din retina neurosenzitivă ar putea elucida adevăratul loc al leziunilor primare și ar permite elaborarea unei clasificări și stadializări clinice perfecte.

Weingeist și col. (1982), bazîndu-se pe studiile lor histopatologice, propun o schemă a patogeniei și evoluției distrofiei viteliforme (fig. 4.4).

1. *Stadiul previteliform.* Caracterizat prin absența modificărilor oftalmoscopice și funcționale cu excepția valorilor patologice ale EOG care reflectă modificări difuze la nivelul EPR.

2. *Stadiul viteliform.* Acumularea treptată de lipofuscină în celulele EPR (fenomen similar procesului de senescență). La nivelul maculei, datorită particularităților metabolice și vasculare, are loc o acumulare mai mare de lipofuscină, care ulterior este eliberată în spațiul cuprins între EPR și neuroepiteliu. În acest stadiu clinic, bolnavii sînt de regulă asimptomatici sau prezintă modificări minime.

3. *Stadiul de pseudohipopion.* Acesta este caracterizat prin fluidificarea substanței viteline și depunerea ei în zona inferioară a discului vitelin.

Resorbția spontană a substanței viteline poate fi urmată de o oarecare scădere a acuității vizuale. Nu se știe dacă resorbția substanței viteline depinde de EPR, de macrofagi sau de coriocapilară.

4. *Stadiul „viteliruptiv"* sau stadiul de „ou amestecat" este rezultatul fragmentării substanței viteline și al

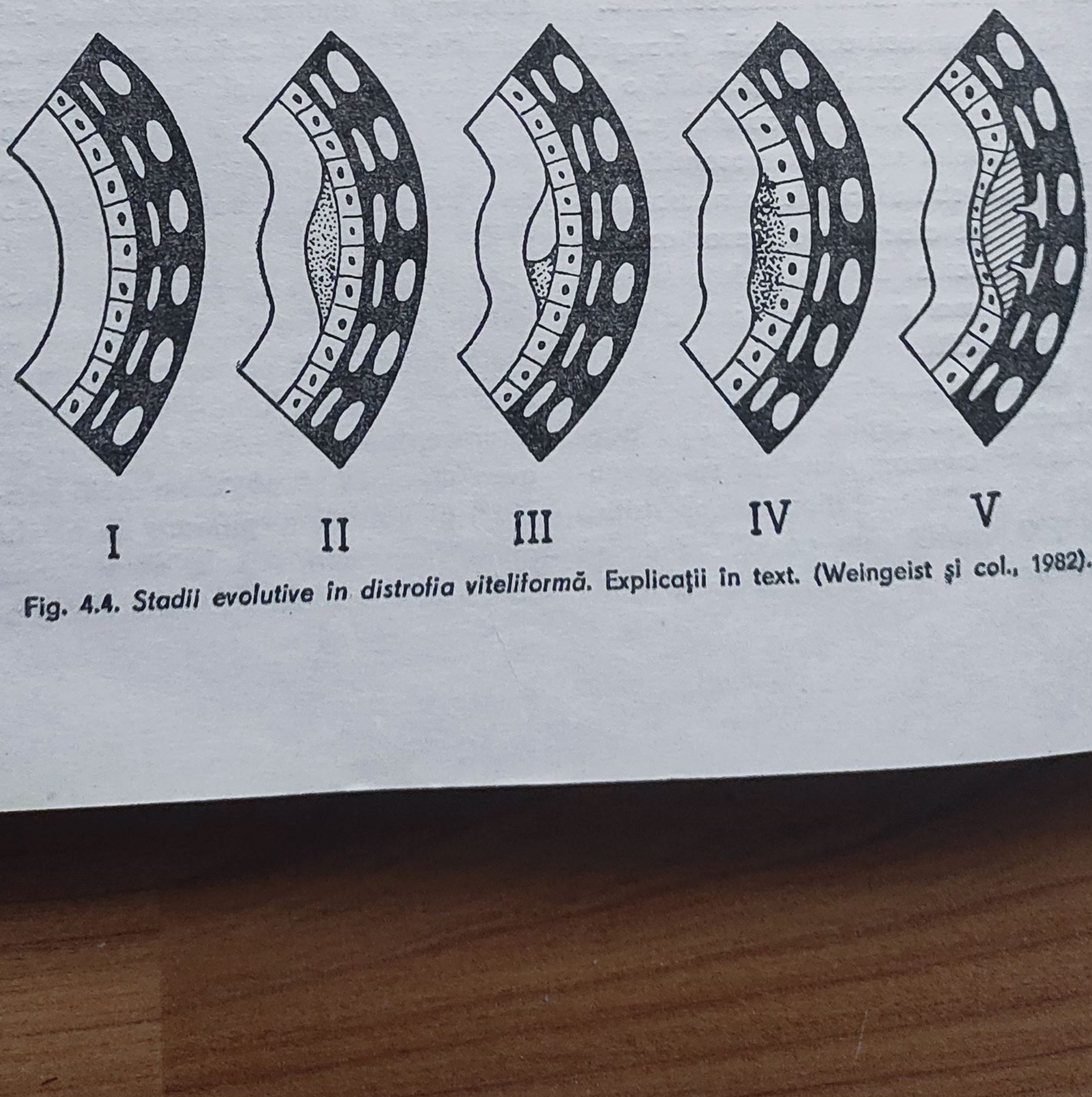

Fig. 4.4. *Stadii evolutive în distrofia viteliformă.* Explicații în text. (Weingeist și col., 1982).

modificărilor petrecute la nivelul EPR. În acest stadiu pot apărea modificări funcţionale.

În etapele ulterioare se constată *placarde de corioretinită atrofică* care se complică cu *vase de neoformaţie coroidiană* care pătrund prin rupturile membranei Bruch formînd membrane neovasculare subretiniene.

Aspectul oftalmoscopic este polimorf, iar durata şi succesiunea etapelor evolutive sînt variabile.

DIAGNOSTICUL DIFERENŢIAL

Diagnosticul pozitiv al distrofiei viteliforme nu prezintă dificultăţi în cazul unui sindrom clinic complet. Cu toate acestea, în unele forme clinice atipice, sau în stadiile avansate ale afecţiunii, problema diagnosticului diferenţial poate fi dificilă. Dintre afecţiunile care fac obiectul unei diferenţieri diagnostice amintim : formele de degenerescenţă pseudoviteliformă, alte forme de distrofie maculară, corioretinita maculară, retinita seroasă centrală, decolarea seroasă a EPR, coroidita maculară pseudohistoplasmică, degenerescenţa maculară disciformă, striile angioide, sindromul Sjögren-Larson, retinopatia solară şi colobomul corioretinian macular.

1. **Degenerescenţa pseudoviteliformă.** Literatura de specialitate din ultimii ani descrie un număr de cazuri clinice caracterizate prin prezenţa unor leziuni maculare cu aspect viteliform, absenţa co elaţiilor genealogice, acuitate vizuală şi electrooculogramă normale.

Sindromul clinic descris creează, de la început, confuzii diagnostice cu distrofia viteliformă, afecţiune care se caracterizează prin transmitere autozomal dominantă, leziuni oftalmoscopice viteliforme, acuitate vizuală normală şi EOG patologică.

Terminologia propusă pentru această „afecţiune" creează confuzii nosologice, îngreunînd practica clinică : distrofia foveomaculară viteliformă – tip adult (Gass, 1974), degenerescenţă pseudoviteliformă (Fishman şi col. 1977), distrofia foveomaculară a EPR cu debut la adult (Vine şi Schatz, 1980), leziune viteliformă la adult (Marmor, 1974). Considerăm că termenii de „distrofie" şi „viteliform" trebuie excluşi, întrucît primul nu reflectă suportul etiopatogenic, iar cel de al doilea, prin confuziile pe care le produce cu distrofia viteliformă, îngreunează practica clinică. Noi am adoptat pentru aceste afecţiuni denumirea de „degenerescenţă pseudoviteliformă", considerînd că ambele noţiuni reflectă mai exact suportul etiopatogenic (Munteanu, 1985).

Sindromul clinic. O analiză de ansamblu a cazuisticii comunicate permite conturarea sindromului clinic din degenerescenţa pseudoviteliformă (Gass, 1974, 1977 ; Fishman şi col., 1977 ; Kingham şi Lochen, 1977 ; Rosenberg şi col., 1977 ; Marmor, 1979 ; Vine şi Schatz, 1980 ; Hodes şi col., 1984).

Debutul afecţiunii este semnalat între 30 şi 35 de ani, motiv pentru care majoritatea autorilor consideră leziunile specifice vîrstei adultului.

Oftalmoscopic leziunile au prezentat, în majoritatea cazurilor publicate, similitudini cu cele descrise în distrofia viteliformă sau mai exact cu stadiul

ei de „disc plin". Simetrice și bilaterale, localizate macular și la nivelul liniei de profil posterioare, ele au o formă rotundă, ovală sau mai rar neregulată (Planșa XXVII, fig. 1), marginile bine delimitate și o culoare galbenă sau galben-cenușiu. În unele cazuri se semnalează acumulări pigmentare centrale sau periferice (Gass, 1974 ; Vine și Schatz, 1980) și asocieri cu drusenul (Hodes și col., 1984 ; Marmor, 1977 ; Vine și Schatz, 1980), pigmentație osteoblastică (Vine și Schatz, 1980) sau hiperplazia EPR. Papila nervului optic, calibrul și traiectul vaselor retiniene sînt normale.

Angiofluorografia evidențiază aspecte diferite, greu de corelat cu substratul histopatologic și evoluția leziunilor : blocarea fluorescenței coroidiene la nivelul leziunilor (Gass, 1974 ; Hodes și col., 1985 ; Kingham și Lochen, 1977), tulburări de permeabilitate la nivelul capilarelor juxtafoveolare (Fishman și col., 1977), o hiperfluorescență juxtalezională, amintind de edemul cistoid și matitate centrală (Hodes și col., 1984 ; Vine și Schatz, 1980), vase de neoformație (Vine și Schatz, 1980).

Interesant de notat este faptul că două leziuni oftalmoscopice similare (rotunde, galbene, subretiniene) prezintă în unele cazuri mascarea fluorescenței coroidiene (Hodes, 1984 ; Bindorf și Dawson, 1973), iar în alte absența „matității" coroidiene și evidențierea unor tulburări de permeabilitate vasculară (Fishman și col., 1977). *Acest fapt este o dovadă indirectă a suportului etiopatogenic diferit al leziunilor cu aspect pseudoviteliform.*

Electrofiziologic s-au constatat valori normale ale ERG și valori normale, subnormale sau patologice ale EOG.

Sindromul funcțional are aspectul unui sindrom macular secundar unui proces patologic nespecific : metamorfopsie, scăderea variabilă a acuității vizuale, scotom central relativ, discromatopsie în ax albastru-galben. În unele cazuri, acuitatea vizuală a prezentat valori relativ scăzute sau deteriorări accentuate după o evoluție de 2–3 ani (Hodes și col., 1984). Adaptabilitatea simțului luminos la întuneric este normală. Uneori s-a semnalat o ușoară afectare a componentei scotopice.

Evoluția afecțiunii prezintă unele particularități privind modificarea acuității vizuale și aspectul morfologic al leziunilor.

Fishman și col. (1977) descriu un caz după o evoluție de 4 ani, la care au constatat agravarea scăderii acuității vizuale, precum și dispariția completă a leziunii viteliforme la un ochi și diminuarea suprafeței la ochiul congener. Vine și Schatz (1980) semnalează la un caz, după o perioadă de 20 de luni, diminuarea leziunii maculare și apariția unei rețele de vase de neoformație în centrul leziunii. Hodes și col. (1984) constată la un caz, după o evoluție de 3 ani, agravarea sindromului funcțional și dispariția aproape completă a leziunii maculare și înlocuirea ei cu unele remanieri pigmentare nesemnificative. Marmor (1977) semnalează la un caz, dispariția leziunii viteliforme și înlocuirea ei cu o

leziune nespecifică după o evoluţie de doi ani.

Avînd în vedere suportul etiopatogenic diferit al cazurilor publicate, evoluţia leziunilor viteliforme semnalate nu poate avea un aspect unic. Evoluţia clinică diferită este un argument suplimentar în sprijinul unei ipoteze etiopatogenice : manifestare oftalmoscopică particulară în condiţiile unui suport etiopatogenic multiplu.

Anatomie patologică. Gass (1974) publică date histopatologice în urma unui glob ocular prelevat de la un bolnav cu o leziune viteliformă. El pune în evidenţă la nivelul foveei acumulări pigmentare intra- şi extracelulare, zone de atrofie a celulelor EPR, precum şi unele acumulări de material granular eozinofil. Vine şi Schatz (1980) fac analogii între aspectul clinic al cazurilor publicate de ei şi descrierea histopatologică efectuată de Gass. Autorii consideră că substanţa galbenă, vizibilă oftalmoscopic, şi aglomerările pigmentare pot fi localizate la nivelul retinei neurosenzitive şi al EPR.

Patogenia leziunilor maculare cu aspect viteliform în contexte patologice diferite evidenţiază, de la început, absenţa unui proces etiopatogenic unic. În acest sens pot fi departajate două mecanisme separate :

– un mecanism cu substrat ereditar, care presupune existenţa unui proces distrofic, similar celui întîlnit în distrofia viteliformă. Ipoteza nu pare probabilă ţinînd cont de absenţa unor corelaţii ereditare evidente ;

– un mecanism etiopatogenic dobîndit ; acesta pare mai probabil, leziunile pseudoviteliforme avînd un proces similar cu cel din decolarea epiteliului pigmentar, a drusenului sau a modificărilor din degenerescenţa maculară senilă.

După părerea noastră, existenţa leziunilor cu aspect viteliform în contexte patologice diferite pledează în favoarea unor factori etiopatogenici multipli, dar cu posibilităţi de manifestare specifice dictate de natura şi localizarea substanţei viteline incriminate. Aspectul angiofluorografic multiplu, constatat la acelaşi tip de leziune viteliformă, constituie o dovadă indirectă a naturii diferite a materialului vitelin. Mascarea fluorescenţei coroidiene la unele cazuri pledează pentru o substanţă asemănătoare celei din distrofia viteliformă (lipofuscină) sau din compoziţia exsudatelor „uscate" (lipide sau produşi rezultaţi din degenerescenţa celulelor nervoase).

Diagnosticul diferenţial presupune o departajare a leziunilor de adevărata distrofie viteliformă şi de alte afecţiuni cu aspect oftalmoscopic similar : drusenul, decolarea seroasă a EPR şi degenerescenţa disciformă, retinopatie pigmentară, telangiectazia maculară idiopatică.

Distrofia viteliformă trebuie diferenţiată prin vîrsta tînără a cazurilor, valorile patologice ale EOG şi transmiterea ereditară autozomal dominantă. O atenţie deosebită trebuie acordată cazurilor cu distrofie viteliformă cu valori normale ale EOG. Este cunoscut faptul că valorile EOG sînt normale în 10% din cazurile cu distrofie viteliformă. În situaţia unor valori normale

ale EOG, asociate cu modificări oftalmoscopice nespecifice şi corelaţii ereditare nesemnificative, departajarea de distrofia viteliformă este dificilă.

2. **Alte forme de distrofie maculară.** *Boala Stargardt* poate prezenta dificultăţi diagnostice atît în perioada de debut „disc de bronz bătut", cît şi în stadiile avansate. Scăderea accentuată a acuităţii vizuale, discromatopsia şi valorile normale ale EOG tranşează fără dificultate diagnosticul diferenţial.

Drusenul dominant poate fi confundat cu anumite forme clinice sau cu stadii clinice evolutive ale distrofiei viteliforme (stadiul de erupţie). Particularităţile angiofluorografice diferite (impregnare fluoresceinică treptată) a leziunilor de drusen sînt importante în diagnosticul diferenţial.

Leziunile din fundus flavimaculatus sau din *fundus albipunctatus* pot fi, de asemenea, confundate cu leziunile viteliforme în cazul diseminării substanţei viteline.

3. **Corioretinita maculară.** Placardele de corioretinită maculară (evolutive sau cicatriciale) de diferite etiologii (toxoplasmoză, tuberculoză, oncocercoză, toxacara canis) pot fi similare cu distrofia viteliformă în stadiul de remaniere (Planşa XXVII, fig. 2). Valorile patologice ale EOG, simetria leziunilor, aspectul ereditar şi absenţa leziunilor inflamatorii tranşează diagnosticul diferenţial.

4. **Retinita seroasă centrală.** Decolarea buloasă retiniană din regiunea maculară poate crea confuzii diagnostice. Unilateralitatea afecţiunii, sindromul funcţional macular (metamorfopsie, scăderea acuităţii vizuale, discromatopsie în ax albastru-galben), aspectul angiofluorografic tipic „punctul de fugă", absenţa corelaţiilor genealogice şi valoarea normală a EOG difrenţiază leziunile de cele din distrofia viteliformă.

5. **Decolarea seroasă a EPR.** Oftalmoscopic, leziunile decolării seroase a EPR (unice sau multiple) sînt ovale sau rotunde, delimitate ferm, bombate, de culoare galben-roz şi cu aspect omogen. Angiofluorografic, leziunile prezintă o fluorescenţă precoce, cu intensitate progresivă, suprafaţă nemodificată şi contur bine delimitat, persistenţă tardivă (Planşa XXVII, fig. 3). EOG are valori normale sau uşor subnormale.

Diferenţierea formelor de decolare seroasă multiplă a EPR de distrofia viteliformă cu localizări multiple este dificilă. Bonnin şi col. (1978) şi Greco şi col. (1980) publică cîte un caz în care diagnosticul diferenţial între aceste forme particulare a fost dificil. În favoarea unei forme de distrofie viteliformă atipică pledează aspectul oftalmoscopic (disc viteliform plin, pseudohipopion) şi valorile patologice ale EOG. Împotriva unei distrofii viteliforme pledează absenţa corelaţiilor genealogice. Totodată, un diagnostic de decolare seroasă a EPR multiplă nu a putut fi tranşat întrucît aspectul angiofluorografic nu pleda în acest sens.

Noble şi col. (1976) au publicat 5 cazuri cu decolare seroasă multiplă a EPR, denumindu-le „chisturi retiniene viteliforme multiple". Oftalmoscopic, leziunile au fost bine delimitate, cu un

diametru de 2 DP, galben-portocalii, avînd în centru o zonă uşor pigmentată. Exceptînd un caz, acuitatea vizuală şi EOG au fost normale. Leziunile nu au trecut prin stadiile clinice evolutive specifice distrofiei viteliforme, ale dispărînd după o scurtă perioadă de timp.

6. **Coroidita maculară hemoragică – pseudohistoplasmică.** Prin conceptul de coroidită hemoragică se înţelege o formă de coroidită a adultului tînăr, cu o etiologie neprecizată, dar cu unele corelaţii histoplasmice şi cu un sindrom clinic particular. Oftalmoscopic se constată un placard leziona1, hemoragii subretiniene, decolare buloasă a retinei, pliuri retiniene radiare şi cicatrici de coroidită diseminată (histospots). Angiofluorografia pune în evidenţă elementele clinice semnalate mai sus.

7. **Degenerescenţa maculară disciformă.** Stadiul de decolare seroasă a neuroepiteliului poate creea unele confuzii diagnostice. Prezenţa afecţiunii la vîrstele înaintate, absenţa corelaţiilor genealogice, aspectul oftalmoscopic şi în special angiofluorografic (tulburări de permeabiliate vasculară), precum şi valorile normale ale EOG sînt elemente care pledează împotriva distrofiei viteliforme.

8. **Striile angioide,** asociate cu modificări maculare exsudative sau „uscate" pot crea confuzii cu distrofia viteliformă. Valoarea normală a EOG, prezenţa striilor angioide şi asocierile patologice sistemice tranşează diagnosticul diferenţial.

9. **Sindromul Sjögren-Larson** poate fi asociat cu modificări maculare care seamănă cu distrofia viteliformă.

10. **Retinopatia solară** pune probleme de diagnostic diferenţial cînd lipsesc antecedentele personale. Exceptînd acuitatea vizuală, sindromul funcţional macular şi aspectul fluorografic sînt normale.

11. **Colobomul corioretinian macular** poate fi confundat cu leziunile din distrofia viteliformă. Scăderea acuităţii vizuale de la naştere şi particularităţile clinice ale leziunilor colobomatoase pot tranşa diagnosticul diferenţial.

TRATAMENT

Distrofia viteliformă nu beneficiază de tratament.

Sfatul genetic poate avea un oarecare rol, avînd în vedere modul de transmitere autozomal dominant. Unii autori au încercat un tratament antiinflamator în formele clinice exsudative. Fotocoagularea este contraindicată. Palomar-Petit şi col. (1970) au efectuat fotocoagularea într-un caz cu distrofie viteliformă aflată în stadiul de disc plin şi semnalează scăderea acuităţii vizuale cauzată de producerea unei hemoragii maculare secundare.

2. DISTROFIA ÎN REŢEA A EPITELIULUI PIGMENTAR RETINIAN

Sub denumirea de „distrofie în reţea a EPR" (pattern dystrophies of the pigment epithelium) am grupat, pe

baza unor criterii clinice şi ereditare, următoarele forme de distrofii pigmentare ale EPR :

1. Distrofia reticulară (Sjögren, 1950).

2. Distrofia macroreticulară (Mesker, 1970).

3. Distrofia în aripi de fluture (Deutman, 1970).

4. Fundus pulverulentus (Slezak, 1969).

5. Distrofia în reţea a EPR (Marmor şi Byers, 1977).

6. Distrofia pigmentară a EPR (O'Donnell, 1979).

7. Variantă clinică (Munteanu, 1985).

De la prima formă clinică descrisă în literatură (distrofia reticulară, Sjögren, 1950) au fost publicate mai multe variante clinice care, după modul diferit de dispunere a pigmentului retinian, au fost interpretate în mod nejustificat ca noi entităţi clinice.

Similitudinea sindromului funcţional şi a modului de transmitere ereditară a acestor forme clinice impune, în absenţa unor criterii etiopatogenice cunoscute, unirea lor într-o singură grupă, sub o denumire cu o semnificaţie semantică mai mare : „distrofiile în reţea ale EPR" (Hsieh şi col. 1977 ; Marmor şi Byers, 1977), sau „distrofii pigmentare ale EPR" (O'Donnell, 1979).

De altfel, ideea asemănărilor dintre diferitele forme clinice ale distrofiei pigmentare ale EPR a fost emisă o dată cu descrierea primelor forme clinice şi e susţinută şi în prezent.

– Deutman (1970) constată o asemănare între distrofia în aripi de fluture şi distrofia macroreticulară.

– Hsieh (1977) semnalează trei forme clinice diferite de distrofie a EPR (reticulară, macroreticulară şi în aripi de fluture) în cadrul aceleiaşi familii. El consideră acest lucru un argument în favoarea existenţei unei singure forme clinice cu mai multe variante, propunînd denumirea de „distrofii în reţea ale EPR".

– Marmor şi Byers (1977) consemnează la 9 cazuri clinice, dispuse pe trei generaţii succesive, mai multe forme clinice, propunînd reunirea lor într-o singură formă clinică „distrofii în reţea a EPR".

– O'Donnell (1979) propune, pe baza acelorași argumente (forme clinice diferite în aceeaşi structură genealogică), comasarea variantelor clinice într-o singură grupă : „distrofii pigmentare ale EPR".

– Jong şi Delleman (1982) constată la o familie, pe trei generaţii succesive, diferite forme de distrofie pigmentară. Pe baza sindromului clinic identic şi al modului de transmitere ereditar, autorii consideră că ele reprezintă expresii diferite ale aceleiaşi forme clinice de distrofii pigmentare ale EPR.

Cunoaşterea substratului histopatologic va permite o înţelegere şi o încadrare mai exactă a acestor forme de distrofii pigmentare. Pînă atunci, noi considerăm că există suficiente argumente clinice pentru a putea uni aceste variante într-o singură formă clinică, propusă să fie denumită „distrofie în reţea a EPR".

Sinteza tabloului clinic a distrofiei în rețea a EPR va fi expusă după o prezentare separată a sindromului clinic al diferitelor forme de distrofie pigmentară a EPR.

1. DISTROFIA RETICULARĂ

Afecțiunea a fost descrisă de Sjögren în anul 1950, care a semnalat la o familie suedeză cu 13 copii un număr de 5 cazuri ce prezentau oftalmoscopic o dispunere pigmentară în formă de „plasă de pescuit" și funcții vizuale normale. Datorită dispersiei pigmentare reticulare, el a denumit afecțiunea „dystrophie reticularis laminae pigmentosae".

Ulterior au fost comunicate cazuri clinice corelate genealogic sau izolate, care au permis o completare a sindromului clinic și precizarea cadrului nosologic : Deutman și Rumke (1969), Alezzandrini (1971), Jaeger și col. (1975), Fishman și col. (1976), Chopdar (1976), Hsieh și col. (1976), Kingham și col. (1978), O'Donnell și col. (1979), Wochesländer și col. (1980), Jong și Delleman (1982).

Frecvența afecțiunii este scăzută, pînă în prezent fiind publicate aproximativ 32 de cazuri.

Vîrsta la care este consemnată boala este cea a adultului tînăr. Cele 5 cazuri descrise de Sjögren aveau o vîrstă cuprinsă între 8 și 33 de ani. Nu este stabilit dacă boala este prezentă de la naștere sau apare mai tîrziu. Cel mai tînăr caz la care a fost descrisă afecțiunea a avut 2 ani (Kingham și col., 1978). Deutman și Rümke (1969) descriu un copil în vîrstă de 5 ani, care prezenta modificări oftalmoscopice specifice distrofiei reticulare și care la vîrsta de un an a fost indemn oftalmoscopic. Majoritatea cazurilor descrise au avut o vîrstă cuprinsă între prima și cea de a treia decadă. Fishman (1976) descrie două cazuri clinice cu o vîrstă înaintată (62 și respectiv 72 de ani).

Ereditatea. Afecțiunea se transmite autozomal dominant, deși în primele două familii publicate, boala nu a fost descrisă decît într-o singură generație. Aceasta se explică prin absența unor examene clinice complimentare, capabile să descopere, în acea perioadă, noi cazuri clinice.

Kingham (1978) aduce argumente convingătoare în favoarea eredității autozomal dominante, publicînd un număr de 4 cazuri eșalonate pe trei generații succesive (fig. 4.5).

Cazuri izolate au fost publicate de mai mulți autori (Jager și col., 1975 ; Chopdar, 1976 ; Fishman și col., 1976).

Sindromul clinic. *Oftalmoscopie.* Aspectul oftalmoscopic se caracterizează printr-o dispersie pigmentară în formă de rețea sau „plasă de pescuit" localizată la nivelul liniei de profil posterioare. Din punct de vedere evolutiv se departajează trei stadii clinice :

a) *Stadiul inițial,* corespunzător vîrstei de debut, prezintă acumulări pigmentare cu o dispunere nespecifică. Se constată, în general, aglomerări pigmentare, rotunde situate în

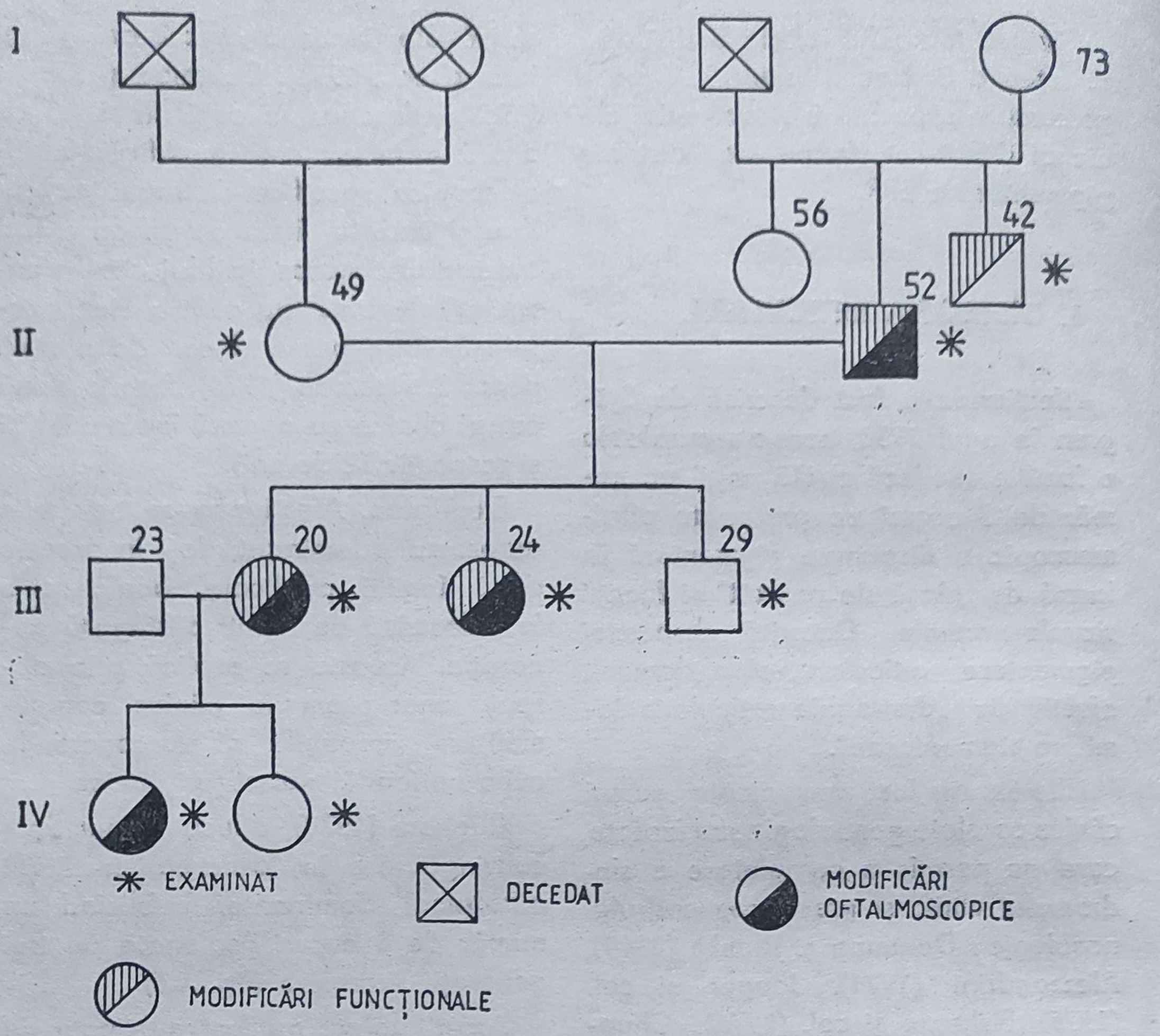

Fig. 4.5. *Distrofie reticulară.* (Kingham și col., 1978).

zona maculară. Sjögren (1950) descrie la unul din cazurile sale în vîrstă de 8 ani, la un ochi acumulări granulare pigmentare în regiunea maculară, iar la ochiul congener două inele formate din granule pigmentare și aranjate concentric maculei. Kingham (1978) consemnează la un caz în vîrstă de 2 ani acumulări pigmentare fine, dispuse în grămezi sau linear. Dacă acest aspect oftalmoscopic caracteristic perioadei de debut se întîlnește de obicei la cazurile cu vîrstă mică, este tot atît de adevărat, că la această vîrstă tînără au fost descrise și cazuri care au avut un aspect oftalmoscopic specific perioadei manifeste (Alezzandrini, 1971 ; Chopdar, 1976).

b) *Stadiul avansat* prezintă modificări oftalmoscopice definitorii (Planșa XXVIII, fig. 1). De la nivelul acumulărilor pigmentare din regiunea maculară se formează o rețea care se extinde treptat spre periferia fundului de ochi. Rețeaua de pigment sugerează o plasă de pescuit cu noduri la întretăierea rețelei și ochiuri ovale sau rotunde cu o suprafață de 1 DP. Ea se

evidențiază mai bine în lumină aneritră și pe filmele pancromatice. Plasa are o formă ovală, cu diametrul vertical de aproximativ 5 DP și un diametru orizontal de aproximativ 7 DP. Extinderea plasei pe suprafața polului posterior este asemănătoare cu cea întîlnită în fundus flavimaculatus sau în drusenul dominant.

Reflexul foveolar, calibrul vascular și papila nervului optic sînt normale. În unele cazuri, dispersia pigmentară reticulară se poate asocia cu dispuneri pigmentare pulverulente.

c) *Stadiul tardiv*. După o evoluție clinică de mai mulți ani, aspectul oftalmoscopic se modifică, suferind un proces de „ștergere", estompare. Sjögren constată la un caz în vîrstă de 33 de ani un început de „dezintegrare" a rețelei pigmentare, aceasta avînd un aspect „șters", începînd dinspre periferie spre centru. Kingham (1978) observă la un bolnav în vîrstă de 51 de ani un proces de estompare parcelară la nivelul EPR și coriocapilarei, iar la un bolnav în vîrstă de 24 ani un proces de dezintegrare a rețelei pigmentare.

Angiofluorografie. Primele secvențe angiofluorografice evidențiază, prin contrast (fluorescența coroidiană este blocată de rețeaua pigmentară), întreaga rețea pigmentară. Dispersiile pigmentare au aspectul unei plase de pescuit, cu noduri la nivelul întretăierii firelor (Planșa XXVIII, fig. 1). Zonele retiniene din interiorul ochiurilor plasei au o hiperfluorescență accentuată, uniform sau ușor granulară, dovada unei coriocapilare integre și a unui EPR cu o încărcătură pigmentară diminuată. Nu se constată acumulări fluoresceinice, mărturie a integrității membranei Bruch. În unele cazuri cu evoluție tardivă se observă efecte de fereastră, dispuse parcelat pe suprafața retinei, o consecință a remanierilor EPR și a modificărilor coriocapilarei.

Acuitatea vizuală. În majoritatea cazurilor, acuitatea vizuală este normală sau aproape normală. După o evoluție clinică îndelungată, este semnalată o ușoară și progresivă deteriorare a acuității vizuale. Sjögren constată la 3 din cazurile sale o scădere a acuității vizuale după o evoluție clinică de 12 ani. Fishman semnalează scăderea acuității vizuale la 2 cazuri în vîrstă de 62 și respectiv 72 de ani. Este greu de apreciat, la aceste două cazuri, dacă scăderea acuității vizuale reprezintă rezultatul final al procesului distrofic sau are alte cauze.

Cîmpul vizual nu prezintă modificări periferice sau centrale. În mod excepțional au fost constatate la cîte un caz, strîmtorare periferică, scăderea sensibilității centrale (Hsieh și col., 1976) și un scotom central (Fishman și col., 1976 ; Kingham și col., 1978).

Vederea culorilor este normală.

Adaptometria este normală sau ușor afectată. Kingham (1978) constată valori subnormale la 3 din cele 4 cazuri studiate. Un caz a acuzat și hemeralopie subiectivă. Fishman (1976) descrie un proces de hemeralopie la două cazuri.

Electroretinograma. În majoritatea cazurilor investigate, aceasta a fost normală. Faptul constituie o mărturie a integrității retinei neurosenzitive. În

cazuri izolate au fost consemnate unele rezultate anormale : valori supranormale ale undei *b* scotopice (Hsieh şi col., 1976), valori subnormale ale undei *b* (Kingham şi col., 1978), traseu izoelectric şi reducerea undei *b* scotopice (Fishman şi col., 1976).

Electrooculograma prezintă valori patologice sau subnormale. În unele cazuri au fost constatate valori aproximativ normale. Sjögren nu a efectuat determinări EOG la cele 5 cazuri descrise. Deutman şi Rümke (1969) consemnează valori normale la un copil în vîrstă de 14 ani. Valori subnormale sau la limită au fost semnalate de Fishman (1976) şi Chopdar (1976). Valori patologice au fost constatate de Kingham (1978) în 3 cazuri din cele 4 publicate. Valorile patologice sau subnormale ale EOG atestă atît caracterul difuz al procesului distrofic, cît şi localizarea lui la nivelul EPR.

Rezumînd, putem afirma că sindromul clinic al afecţiunii se caracterizează prin : ereditate autozomal dominantă, dispersii pigmentare reticulare şi funcţii vizuale normale (exceptînd valorile patologice ale EOG).

Considerată iniţial o entitate clinică nosologică, în prezent boala este inclusă, alături de alte variante clinice, în grupa „distrofiilor în reţea a EPR".

2. DISTROFIA MACRORETICULARĂ

Afecţiunea a fost descrisă de Mesker şi col. în anul 1970, fiind semnalată la un număr de 3 cazuri clinice care prezentau oftalmoscopic o dispersie pigmentară maculară în formă de păianjen.

Ulterior au fost publicate noi cazuri de distrofie macroreticulară, care au fost asociate în acelaşi arbore genealogic cu alte forme de distrofie în reţea : Hsieh şi col. (1977), Girard şi col. (1980).

Frecvenţa afecţiunii este redusă, pînă în prezent fiind publicate 8 cazuri : 3 cazuri – Mesker (1970) ; 1 caz – Hsieh (1977) şi 4 cazuri – Girard (1980).

Ereditatea este autozomal dominantă cu penetraţie variabilă. Mesker (1970) nu face precizări asupra aspectului ereditar în cele trei cazuri descrise iniţial. Hsieh (1979) descrie boala la o femeie în vîrstă de 21 de ani, mama prezenta o formă probabilă de distrofie reticulară, iar fratele o distrofie în aripi de fluture. Girard (1980) descrie 4 cazuri într-o familie pe două generaţii succesive (fig. 4.6). Trei din cele 4 cazuri au prezentat şi o polipoză edematoasă rectocolică. Un alt caz, din acelaşi arbore genealogic, a prezentat distrofie în formă de fluture şi polipoză edematoasă rectocolică.

Asocierea polipozei rectocolice în contextul acestor forme de distrofie a EPR pare fortuită. Polipoza rectală afectează ţesutul mezodermic transmiţîndu-se la rîndul ei autozomal dominant.

Sindromul clinic. *Oftalmoscopie.* Leziunea este bilaterală, centrată pe fovee şi localizată la nivelul liniei de profil posterioare. Ea are forma unor travee pigmentate, mai mult sau mai puţin largi, dispuse radiar, cu rami-

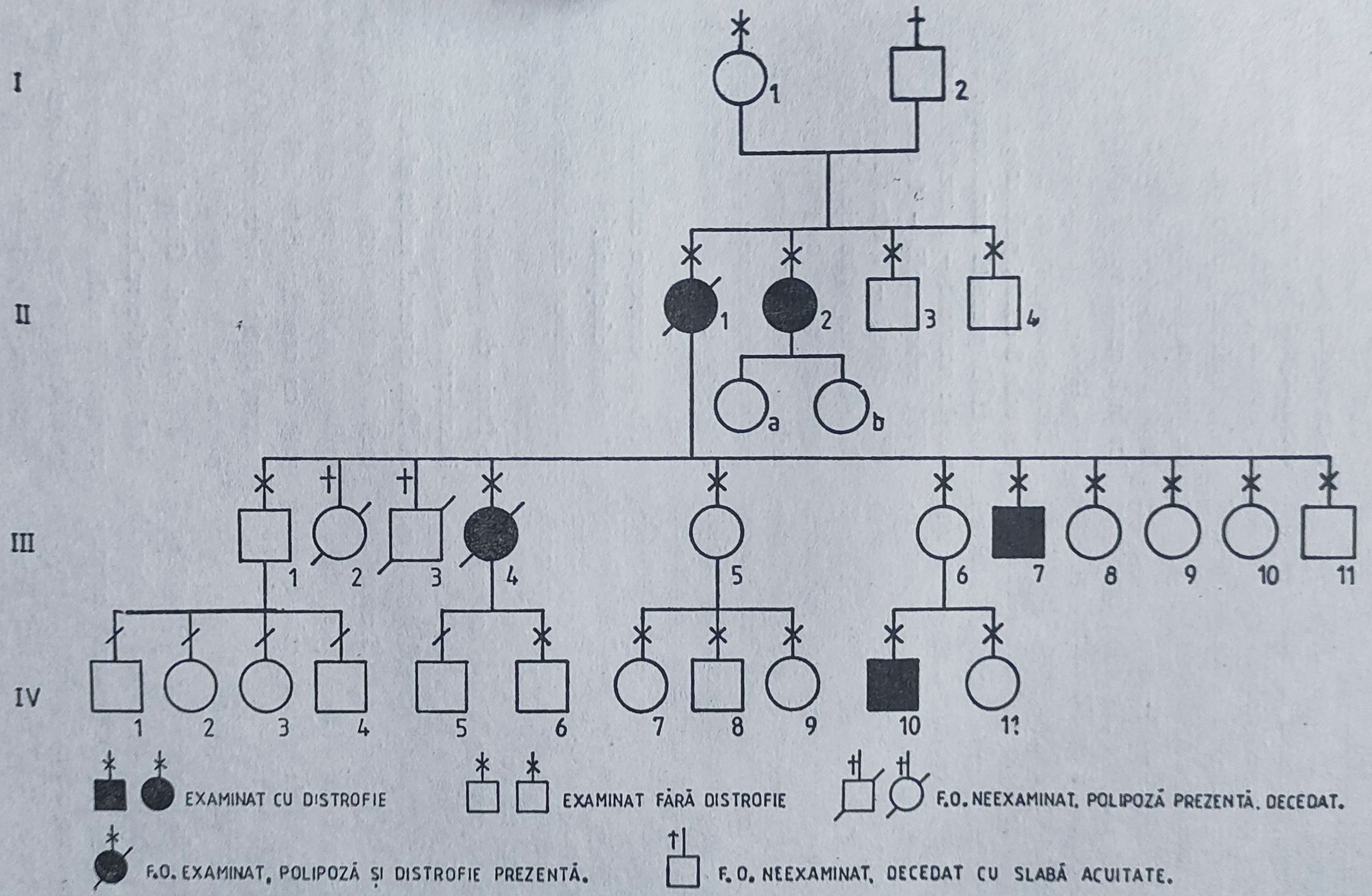

Fig. 4.6. *Distrofie macroreticulară.* (Girard, 1980).

ficaţii spre periferie, sugerînd aspectul unui păianjen (Planşa XXVIII, fig. 2). Extinderea traveelor la nivelul polului posterior este mai redusă comparativ cu cea din distrofia reticulară şi mai extinsă comparativ cu cea din distrofia în aripi de fluture.

Alături de modificările maculare sînt descrise la unele cazuri şi zone de remanieri pigmentare, localizate juxtapapilar şi la periferia retinei.

Angiofluorografie. Datorită blocării fluorescenţei coroidiene de către traveele pigmentare, întreg conturul reţelei pigmentare apare clar (Planşa XXIII, fig. 2). În zonele retiniene adiacente traveelor pigmentare, precum şi pe întreaga suprafaţă a regiunii maculare se constată zone izolate sau extinse de hiperfluorescenţă coroidiană. În timpii tardivi nu se constată procese de difuziune fluoresceinică.

Acuitatea vizuală. Comparativ cu alte forme de distrofie în reţea, distrofia macroreticulară prezintă un oarecare grad de scădere a acuităţii vizuale, cu posibilităţi de accentuare după o perioadă de evoluţie clinică. Mesker (1970) constată scăderea acuităţii vizuale la 2 din cele 3 cazuri studiate, iar Girard (1980) o scădere a acuităţii vizuale la toate cele 4 cazuri studiate.

Cîmpul vizual efectuat prin determinări selective pune în evidenţă scăderea sensibilităţii centrale, chiar în cazurile cu acuitate vizuală normală. Intr-un caz a fost evidenţiat un scotom paracentral unilateral (Girard, 1980).

Vederea culorilor este normală. Într-un singur caz a fost semnalată discromatopsia în ax albastru-galben şi roşu-verde (Hsieh şi col., 1977).

Electroretinograma nu este afectată. Într-un caz s-au constatat valori supranormale ale undei *b* scotopice, iar în 2 cazuri valori subnormale (Girard, 1980).

Electrooculograma. Efectuată în 3 din cele 8 cazuri publicate în literatură, EOG prezintă următoarele modificări : normală – 1 caz (Hsieh şi col. 1977), subnormală – 1 caz (Girard, 1980), stinsă – 1 caz (Girard, 1980). Valorile patologice ale EOG, aspectul angiofluorografic cu evidenţierea unor leziuni retiniene extinse şi conservarea funcţiilor vizuale pledează pentru o localizare a procesului patologic la nivelul EPR.

Nu se cunoaşte substratul histopatologic al afecţiunii.

Similitudinea sindromului clinic din distrofia macroreticulară cu cel din alte forme de distrofii în reţea permite încadrarea ei în grupa acestor distrofii. Prin aspectul redus al reţelei pigmentare, comparativ cu cea din distrofia reticulară, şi mai extins, comparativ cu cea din distrofia în aripi de fluture, distrofia macroreticulară pare a fi o formă de tranziţie dintre cele două afecţiuni. Girard (1980) consideră distrofia reticulară ca o entitate separată, iar distrofia macroreticulară ca o formă mai extinsă de boală comparativ cu distrofia în „aripi de fluture".

3. DISTROFIA PIGMENTARĂ ÎN ARIPI DE FLUTURE

Afecţiunea a fost descrisă de Deutman şi col. (1970). Datorită dispersiei pigmentare sub formă de fluture din regiunea maculară, ea a fost denumită „distrofia pigmentară în formă de fluture a foveei" (butterfly shaned pigment dystrophy of the foveea). Afecţiunea se caracterizează prin dispersie pigmentară în formă de fluture, funcţii vizuale normale (exceptînd valorile patologice ale EOG) şi transmiterea autozomal dominantă.

Alte cazuri clinice au fost publicate de următorii autori : Amalric şi col. (1972) ; Jaeger şi col. (1975) ; Starzycka şi Baryk (1976) ; Hsieh şi col. (1977) ; Raitta şi Erkkila (1979) ; Girard şi col. (1980) ; Jong şi Delleman (1982) ; Prensky şi Bresnick (1983).

Frecvenţa afecţiunii este scăzută. După primele 5 cazuri publicate de Deutman (1970) au mai fost comunicate un număr de aproximativ 30 de cazuri.

Etiologie. Afecţiunea pare a debuta după naştere, fiind constatată de obicei la vîrsta adultului tînăr. Cel mai tînăr caz la care a fost descrisă a avut 3 ani, 'ar cel mai în vîrstă a avut 77 de ani (Prensky şi Bresnick, 1983).

Ereditatea este autozomal dominantă. În literatură au fost publicate cazuri clinice eşalonate pe mai multe generaţii succesive : 4 generaţii (Prensky şi Bresnick, 1983), (fig. 4.7), respectiv 2 generaţii (Deutman şi col. 1970 ; Starzycka şi Bayk, 1976 ; Amalric, 1972). Cazuri izolate au fost publicate de Jaeger şi col. (1975). În unele familii, afecţiunea a fost asociată în acelaşi arbore genealogic cu alte forme de distrofie în reţea : distrofia macroreticulară (Girard şi col., 1980), distrofia reticulară şi macroreticulară (Hsieh şi col., 1977), distrofia reticulară, fundus pulverulentus (Jong şi Delleman, 1982). Consanguinitatea a fost semnalată într-o singură familie.

Sindromul clinic. *Oftalmoscopie.* Modificările retiniene par a debuta după naştere. Prensky şi Bresnick (1983) le întîlnesc sub o formă incipientă la un copil de 8 ani, iar Deutman (1970) le semnalează sub forma clasică la un tînăr de 16 ani. Ele sînt localizate în regiunea maculară, juxtapapilar şi la periferia retinei.

– Modificările maculare constau într-o dispersie pigmentară, fiind evidenţiate mai bine pe filmele pancromatice care sugerează aripile unui fluture (Planşa XXVIII, fig. 3). Leziunea este simetrică, bilaterală, cu localizare la nivelul liniei de profil posterioare. Modificările sînt formate din granule de pigment care par a migra dinspre periferia maculei spre centrul ei.

– Modificările juxtapapilare sînt reprezentate de zone de atrofie corioretiniană cu extindere variabilă. Ele au fost semnalate la 4 cazuri.

– Modificările periferice apar la cazurile cu vîrstă înaintată, sub forma unor zone de atrofie corioretiniană, acumulări pigmentare sau remanieri pigmentare nespecifice.

Fig. 4.7. *Distrofie în aripi de fluture.* (Premsky și Bresnick, 1983).

Structura retinei anterioare, reflexul foveolar, papila nervului optic și vasele retiniene sînt normale.

Leziunile retiniene se modifică o dată cu evoluția clinică. Ele par a debuta sub forma unor acumulări pigmentare nesistematizate sau lineare, se dezvoltă sub forma aspectului pigmentar clasic (aripi de fluture) și se deteriorează la vîrste înaintate printr-un proces de depigmentare și atrofie corioretiniană.

Angiofluorografie. Imaginile angiofluorografice pun în evidență leziunile retiniene. Retina adiacentă acumulărilor pigmentare prezintă în unele zone un aspect de hiperfluorescență caracteristic proceselor de atrofie a EPR. (Planșa XVIII, fig. 3).

Acuitatea vizuală. În majoritatea cazurilor, acuitatea vizuală este normală. Rar au fost consemnate tulburări subiective sub formă de metamorfopsie sau fotofobie. După o evoluție clinică îndelungată, datorită agravării leziunilor maculare și interesării retinei neurosenzitive, acuitatea vizuală poate scădea mai mult.

Cîmpul vizual nu prezintă modificări periferice. Central au fost semnalate în unele cazuri o deteriorare a sensibilității, un scotom central relativ, mărirea petei oarbe sau un scotom paracentral.

Vederea culorilor nu prezintă modificări. Într-un caz a fost semnalată o ușoară protanopie (Raitta și Erkkila, 1979).

Adaptabilitatea simțului luminos la întuneric este normală. Raitta și Erkkilla (1979) consemnează la un caz o modificare a curbei conurilor.

Electroretinograma este normală.

Electrooculograma. În majoritatea cazurilor examinate, EOG a prezentat valori patologice. Deutman (1970) constată valori patologice la 4 din cele 5 cazuri examinate. În unele cazuri, traseul EOG este plat, fără tendința creșterii componentei sensibile la lumină, amintind de aspectul traseului EOG din distrofia viteliformă.

Valori subnormale ale EOG au fost semnalate de Hsieh și col. (1979), Raitta și Erkkila (1979).

Examenul clinic general și de laborator. Cazurile examinate nu prezintă modificări clinice generale. Deutman (1970) semnalează la un caz prezența sclerozei multiple.

Efectuînd determinări electroforetice din lipoproteinele serice, Raitta și Erkkila (1979) constată la 3 cazuri absența fracțiunii pre-betalipoproteice.

Evoluție. Afecțiunea evoluează lent. Ea debutează după naștere cu leziuni relativ mici, ce devin ulterior mai mari sau atrofice. Inițial, normală, acuitatea vizuală poate atinge valori scăzute la vîrstele înaintate.

Anatomie patologică și patogenie. Pînă la această dată nu sînt cunoscute aspecte histopatologice.

Examenele clinice localizează leziunile la nivelul EPR. În acest sens pledează rezultatele retinografiei cu film pancromatic, și ale angiofluorografiei, precum și valorile patologice ale EOG. Pentru integritatea retinei neurosenzitive pledează valorile normale ale acuității vizuale, ale vederii colorate și ale ERG. Deutman și col. (1970) consideră distrofia pigmentară în aripi de fluture o distrofie primară

a EPR, în care celulele EPR rămîn în mare măsură intacte, straturile adiacente ale retinei şi coroidei rămînînd şi ele neafectate.

Iniţial, afecţiunea a fost considerată o entitate clinică nosologică. În prezent, sindromul clinic al afecţiunii permite încadrarea acesteia în forma de „distrofie în reţea a EPR".

4. FUNDUS PULVERULENTUS

Fundus pulverulentus constituie o afecţiune ereditară a EPR descrisă de Szlezak şi Hommer în anul 1969. Afecţiunea a fost întîlnită la 5 cazuri, printre care un tată cu cele două fiice ale sale.

Oftalmoscopic se constată dispersii pigmentare marmorate sau granulare, cu localizări centrale. Leziunile nu sînt simetrice. Sindromul funcţional este caracterizat prin acuitate vizuală, cîmp vizual, vederea culorilor, adaptabilitate la întuneric şi ERG normale. Nu au fost efectuate determinări EOG.

Afecţiunea este încadrată în grupa „distrofiilor în reţea ale EPR". Modul de dispersie pigmentară întîlnit este constatat şi în asociere cu alte forme de distrofie pigmentară a EPR.

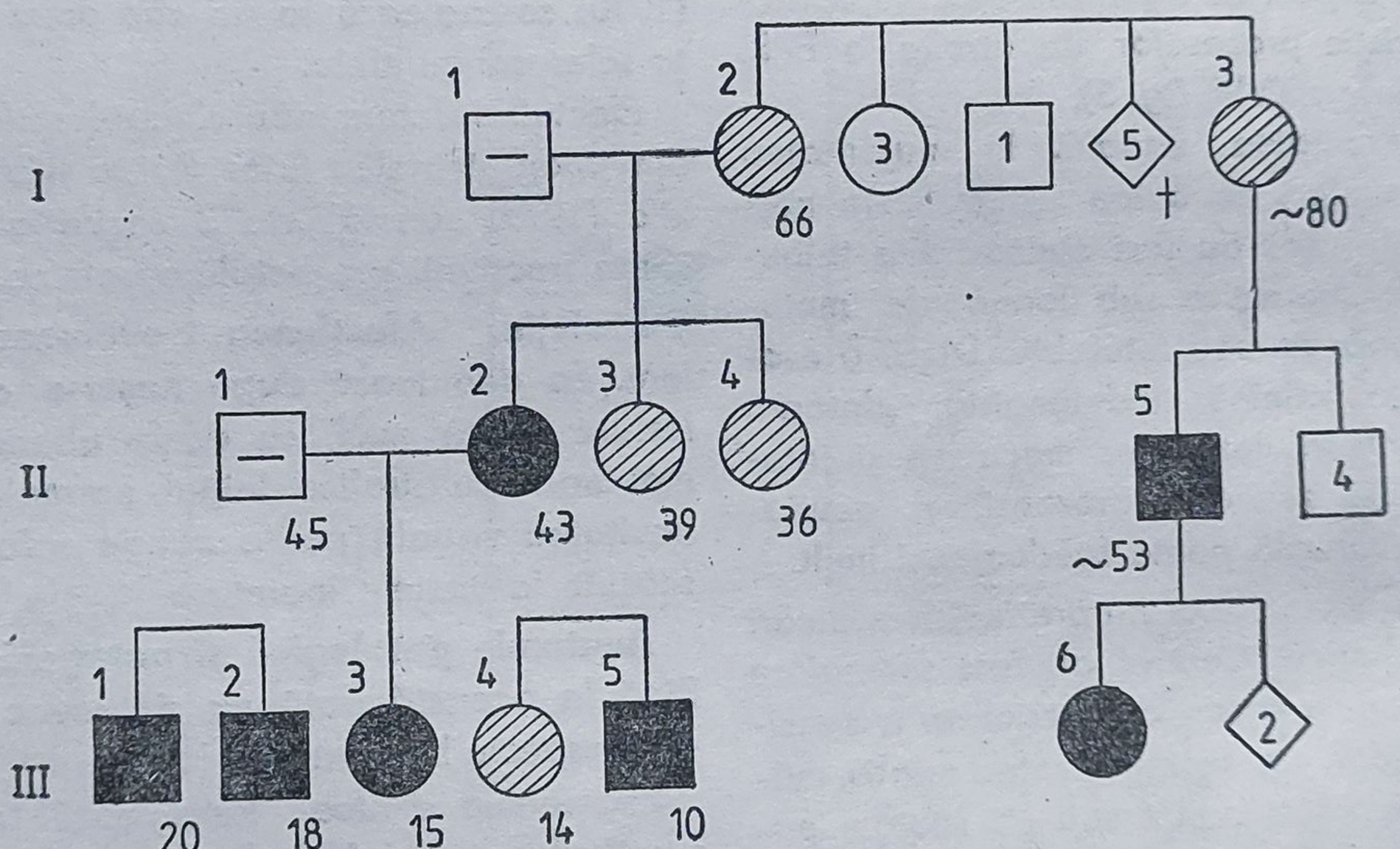

Fig. 4.8. *Distrofie în reţea a EPR.* (Marmor şi Byers, 1977).

5. DISTROFIA ÎN REȚEA A EPITELIULUI PIGMENTAR

Marmor și Byers (1977) publică 9 cazuri într-o familie pe 3 generații succesive, care din punct de vedere clinic prezentau o dispersie pigmentară localizată la nivelul EPR și un sindrom funcțional normal, exceptînd valorile subnormale ale EOG. Modul de transmitere ereditară a fost autozomal dominant (fig. 4.8).

Oftalmoscopic s-au constatat modificări retiniene, care variau în funcție de localizare și vîrsta cazurilor examinate : dispersii pigmentare cu caracter granular în regiunea maculară și remanieri pigmentare nespecifice la periferia retinei (cazurile cu vîrstă tînără) ; dispersii pigmentare reticulare sau în rețea în regiunea maculară și depigmentare foveolară cu diminuarea reflexului foveolar (cazurile cu vîrstă înaintată).

După o perioadă de evoluție clinică de 3 ani, modificările oftalmoscopice au fost minime.

Angiofluorografic s-au pus în evidență zone extinse de remaniere a EPR. În două cazuri a fost întîlnită o dispersie pigmentară reticulară.

Sindromul clinic funcțional s-a caracterizat prin acuitate vizuală, cîmp vizual, vedere colorată, adaptabilitate la întuneric și traseu electroretinografic normale. În unele cazuri a fost constatată o ușoară afectare a curbei de adaptare la întuneric și lezarea ERG. Electrooculograma a prezentat valori subnormale în toate cazurile, cu excepția cazului III-4 (care prezenta de altfel și modificări oftalmoscopice minime).

Autorii consideră că deși sindromul clinic al cazuisticii prezentate se diferențiază prin modificările oftalmoscopice de restul distrofiilor pigmentare ale EPR, el nu trebuie diferențiat de această categorie patologică. Atît timp cît nu se cunoaște substratul etiopatogenic al acestor distrofii, ele nu trebuie diferențiate pe criterii oftalmoscopice. Autorii propun reunirea formelor de distrofii pigmentare ale EPR într-o singură grupă, sub denumirea „distrofiile în rețea ale epiteliului pigmentar" (pattern dystrophies of the pigment epithelium).

6. DISTROFIA AUTOZOMAL DOMINANTĂ A EPITELIULUI PIGMENTAR RETINIAN

O'Donnell și col. (1979) descriu 9 cazuri corelate genealogic cu modificări oftalmoscopice tip „sare și piper" și funcții vizuale normale, exceptînd valorile patologice ale EOG.

Ereditatea a fost autozomal dominantă, cele 9 cazuri făcînd parte dintr-o familie dispusă pe trei generații succesive.

Autorii includ cazuistica prezentată în distrofiile EPR, propunînd în locul termenului de „distrofii în rețea ale EPR" un termen mai cuprinzător : „distrofiile pigmentare ale EPR".

7. VARIANTĂ CLINICĂ A DISTROFIEI ÎN REŢEA A EPR

Recent am examinat 8 cazuri clinice cu o formă de distrofie în reţea a EPR care, pe lîngă sindromul clinic cunoscut (acuitate vizuală, cîmp vizual, vedere colorată, adaptare la întuneric şi ERG normală ; EOG patologică ; dispersii pigmentare granulare), au prezentat modificări oftalmoscopice neconsemnate în literatură : pete *pigmentare retiniene* şi *gaură maculară* (Munteanu, 1985).

Observaţii clinice. Cazuistica este formată din 8 cazuri clinice, dintr-o singură familie, dispuse în patru generaţii succesive (fig. 4.9).

Cazul I-2 : 70 ani, feminin. Constatările oftalmoscopice arată la ambii ochi un placard de degenerescenţă atrofică, greu de diferenţiat etiopatogenic. După dispersiile pigmentare de la nivelul leziunii, este posibil ca aspectul să aparţină unei distrofii în reţea a EPR într-un stadiu de evoluţie tardivă. Cîmpul vizual, vederea colorată, adaptarea la întuneric şi ERG au fost normale. EOG : patologică (OD=113% ; OS=133%).

Cazul II-1 : 47 ani, feminin. Constatările oftalmoscopice arată la ambii ochi dispersii pigmentare granulare localizate macular. Vederea a fost normală la ambii ochi. Cu excepţia valorilor patologice ale EOG (OD=120% ; OS=115%), restul sindromului funcţional a fost normal.

Cazul II-2 ; 45 ani, feminin. Constatările oftalmoscopice : OD : dispersii pigmentare granulare, maculare. OS : macular şi juxtamacular, două pete pigmentare, localizate în planul EPR, vizibile mai bine în lumină aneritră, ovale, suprafaţă 2 DP, gri-maron ; dispersii pigmentare reticulare juxtafoveolar şi macular. Ambii ochi prezintă periferic rarefieri ale EPR cu vizibilitatea desenului vascular coroidian (Planşa XXIX, fig. 1). Angiofluorografic se constată blocarea fluorescenţei coroidiene la nivelul petelor pigmentare ; evidenţierea unor noi acumulări pigmentare punctiforme cu dispunere reticulară şi a unor zone de hiperfluorescenţă, amintind de aspectul angiofluorografic al distrofiei în reţea (Planşa XXIX, fig. 1). Acuitatea vizuală a fost normală la ambii ochi. Exceptînd valorile pato-

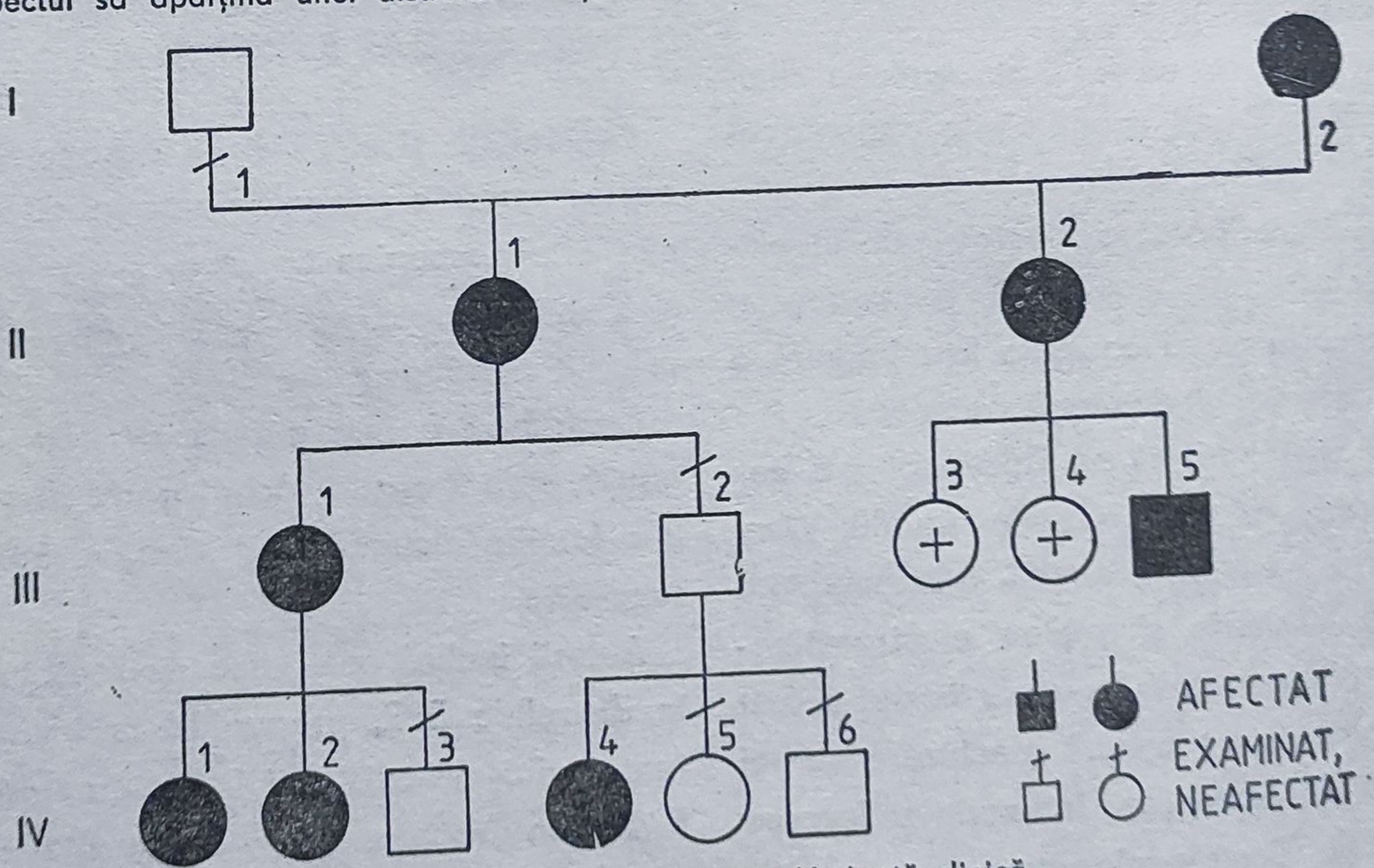

Fig. 4.9. *Distrofie în reţea.* Variantă clinică.

logice ale EOG, restul sindromului funcţional a fost normal.

Cazul III-1 : 31 ani, feminin. Caracteristici oftalmoscopice : OD : dispersii pigmentare granulare ; OS : gaură maculară, suprafaţa 1/2 DP, planşeu de culoare roşie, retina limitrofă de culoare gri-galbenă cu puncte galbene localizate la acest nivel. Infero-macular se evidenţiază în lumina aneritră o pată pigmentară cu o suprafaţă de 1,5 DP. Angiofluorografic se constată discrete puncte de fluorescenţă la nivelul planşeului găurii maculare, diminuarea „matităţii" retiniene în zona retiniană limitrofă (dovada remanierilor petrecute la nivelul straturilor retiniene profunde şi ale EPR) şi o pată pigmentară cu marginile estompate, localizată infero-macular. Sindromul funcţional normal, exceptînd valorile subnormale ale EOG (OD=155% ; OS=145%).

Cazul III-5 : 22 ani, masculin. Oftalmoscopic se constată : OD : pată pigmentară interpapilomaculară, vizibilă în aneritru ; discrete dispersii pigmentare pulverulente, maculare. OS : gaură maculară cu suprafaţă 3/4 DP, planşeu de culoare roşie central (în ax orizontal) o zonă lineară depigmentată, formă ovală, retina limitrofă de culoare cenuşie prezentînd dispersii pigmentare granulare şi unele puncte galbene. Constatări angiofluorografice : OD : blocarea fluorescenţei coroidiene la nivelul petei pigmentare. OS : diminuarea „matităţii" maculare la nivelul planşeului găurii retiniene şi al retinei limitrofe, cu evidenţierea unei suprafeţe hiperfluorescente care depăşeşte în mărime diametrul anterior constatat oftalmoscopic. Această suprafaţă este delimitată, la rîndul ei, de o zonă pigmentată, sugerînd în unele sectoare un discret aspect reticular. Zona orizontală centrală depigmentată prezintă un efect de fereastră din primele secvenţe ale angiofluorografiei (Planşa XXIX, fig. 2).

Acuitatea vizuală a fost de 1 la OD şi 0,3 la OS. Cîmpul vizual, adaptometria şi ERG au fost normale. Vederea culorilor : discromatopsie nesistematizată. EOG : OD=subnormală (144%), OS=patologică (120%).

Cazurile IV-1 şi IV-2 : în vîrstă de 7 şi respectiv 10 ani, feminine, au prezentat la ambii ochi fine dispersii pigmentare localizate macular. Nu a fost efectuată angiofluorografia. Sindromul funcţional a fost normal, ELG a prezentat valori subnormale la cazul IV-2, EOG nu a fost efectuată la cazul IV-1.

Cazul IV-4 : 7 ani, feminin. Oftalmoscopic prezintă la OD : schiţă de pseudogaură maculară localizată juxtafoveolar, planşeu roşu, margini festonate, retina limitrofă şi a întregii suprafeţe maculare prezintă o culoare cenuşiu-galben cu dispersii pigmentare pulverulente ; punct pigmentar în meridianul orei 1 (juxtamacular). OS : pată pigmentară de culoare gri-neagră, localizată juxtamacular şi inferior, suprafaţă 3/4 DP, formă neregulată, margini conturate ; dispersii pigmentare granulare în zona maculară. Sindromul funcţional normal, exceptînd valorile patologice ale EOG (OD=135%) ; (OS=130%).

Prin sindromul clinic constatat, cazuistica noastră (dispersii pigmentare retiniene ; acuitate vizuală, cîmp vizual, vederea culorilor şi adaptometrie normale ; EOG patologică), se încadrează în grupa distrofiilor în reţea ale EPR. Prezenţa petelor pigmentare şi a găurilor maculare nu a fost semnalată în literatură. Din punct de vedere clinic, petele pigmentare se aseamănă cu leziuni specifice hipertrofiei congenitale a EPR (localizate în planul EPR, blocarea fluorescenţei coroidiene ; culoare gri-maron, unice, formă ovală).

Gaura maculară a fost constatată la acelaşi ochi ca leziune unică sau asociată cu pete pigmentare. Patogenia găurii maculare este greu de explicat, întrucît în cadrul cazuisticii studiate nu s-au consemnat asocieri patologice primitive (degenerescenţă vitreoretiniană) sau secundare (traumatisme, obliterare de venă retiniană, sindrom Irwine-Gass), ce se poate complica cu gaură maculară retiniană.

Asocierea în cadrul aceluiaşi sindrom clinic a petelor pigmentare retiniene şi a găurilor maculare evidenţiază, pe de o parte, multitudinea expresiilor clinice ale unei forme clinice unice, iar pe de altă parte, dificultatea găsirii unor criterii absolute de clasificare a formelor de distrofie corioretiniană.

Gruparea în cadrul unui tabel sinoptic a principalelor variante clinice descrise permite stabilirea unui sindrom clinic unic. Acesta se caracterizează prin ereditate autozomal dominantă, modificări oftalmoscopice particulare, sindrom funcţional normal, exceptînd valorile patologice ale EOG (tabelul 4.1).

Tabelul 4.1.

Forme clinice de distrofie în reţea. Aspectul ereditar, sinopticul modificărilor oftalmoscopice şi ale sindromului clinic funcţional

Distrofii în reţea. Forme clinice	Ereditate autozomal dominantă	Oftalmoscopie (dispersii pigmentare)	Sindrom funcţional					
			AV	CV (central)	VC	Adaptometrie	ERG	EOG
Reticulară (Sjögren, 1950)	Da	reticular	N	N	N	N; modificat rar	N	Patologică (parţial)
Macroreticulară (Mesker, 1970)	Da	reticular (parţial)	N	N sensibilitate scăzută	N	N	N	Patologică
În aripi de fluture (Deutman, 1970)	Da	reticular (parţial)	N	N	N	N	N	Patologică
Fundus pulverulentus (Szlezak, 1969)	Da	granular	N	N	–	N	N	–
În reţea (Marmor, 1979)	Da	reticular (parţial) granular	N	N	N	N	N	Patologică
Pigmentară (O'Donnell, 1979)	Da	„sare şi piper" reticular	N	N	N	–	N	Patologică
Variantă clinică (Munteanu, 1985)	Da	granular şi reticular pete pigmentare găuri maculare	N	N	N	N	N	Patologică

Distrofia în rețea

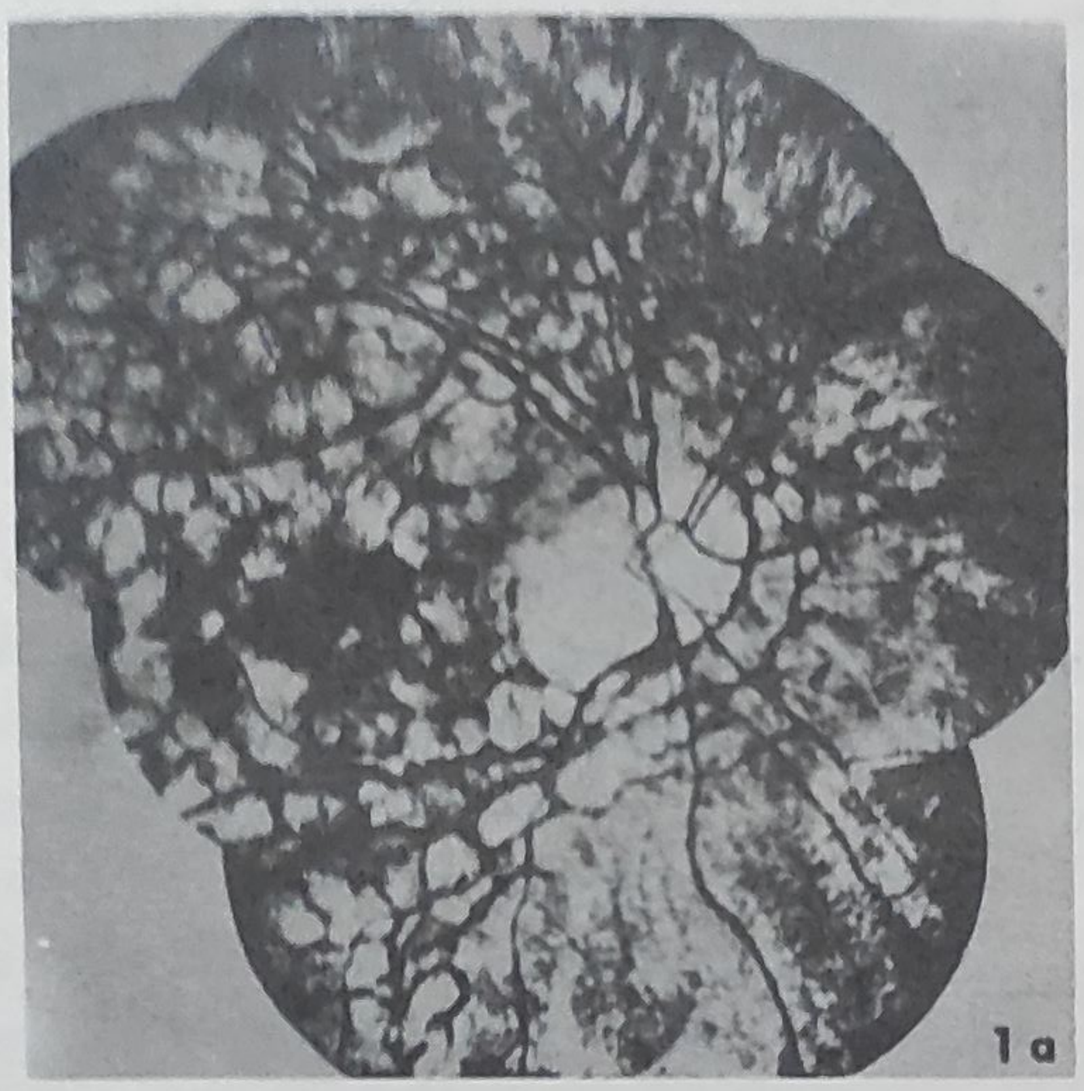
1a

1b

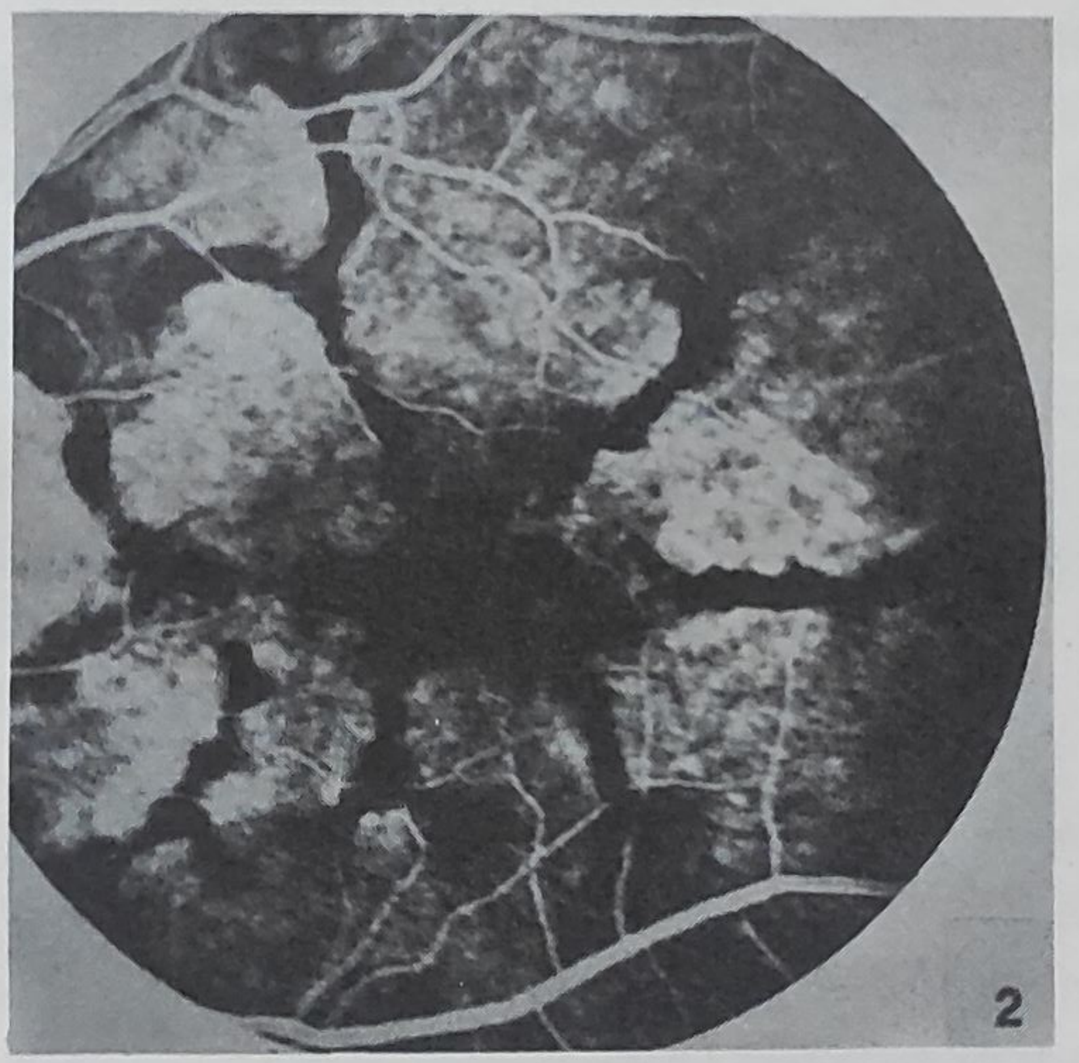
2

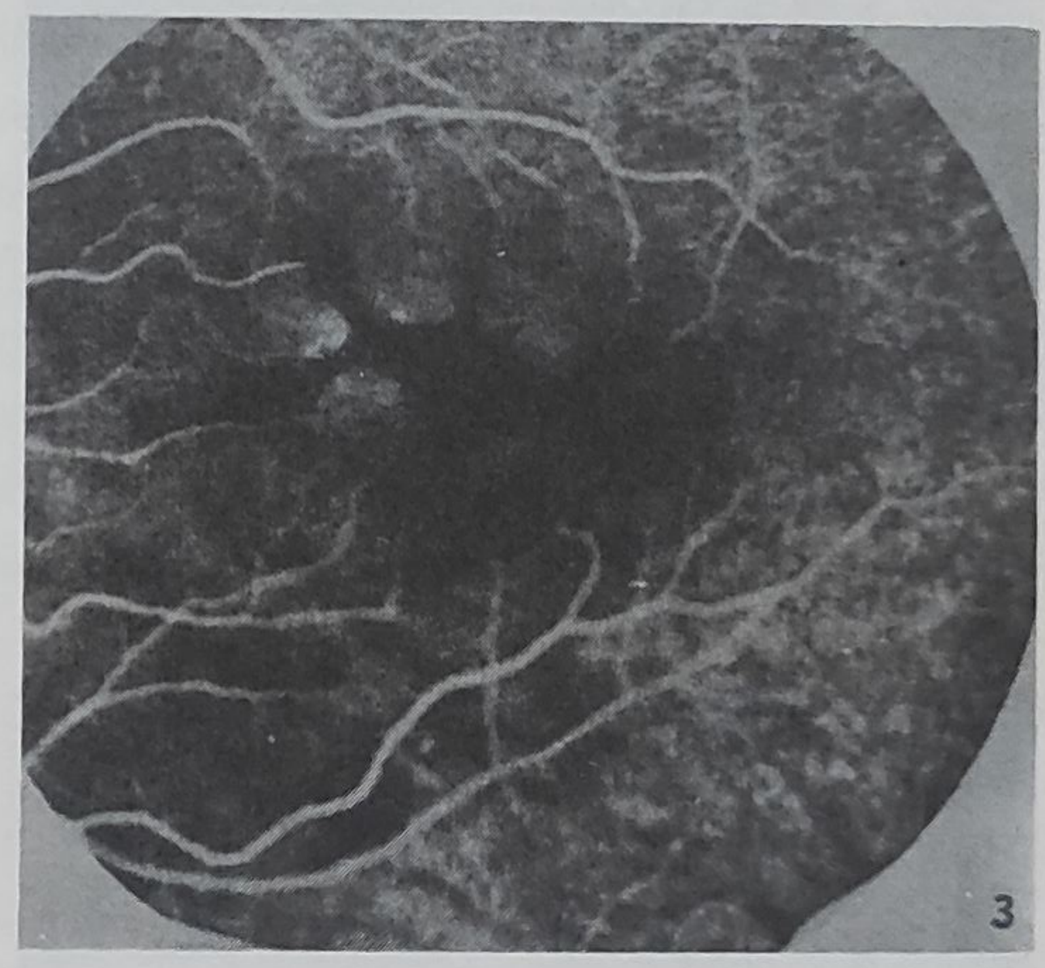
3

Fig. 1. Distrofie reticulară. (Deutman, 1974).

Fig. 2. Distrofie macroreticulară. (Mesker și col., 1970).

Fig. 3. Distrofie în aripi de fluture. (Deutman, 1974).

Distrofie în rețea.
Variantă clinică.

1

Fig. 1. Cazul II-2 (OS).

Fig. 2. Cazul III-5 (OS). Retinografie (a); angiofluorografie (b).

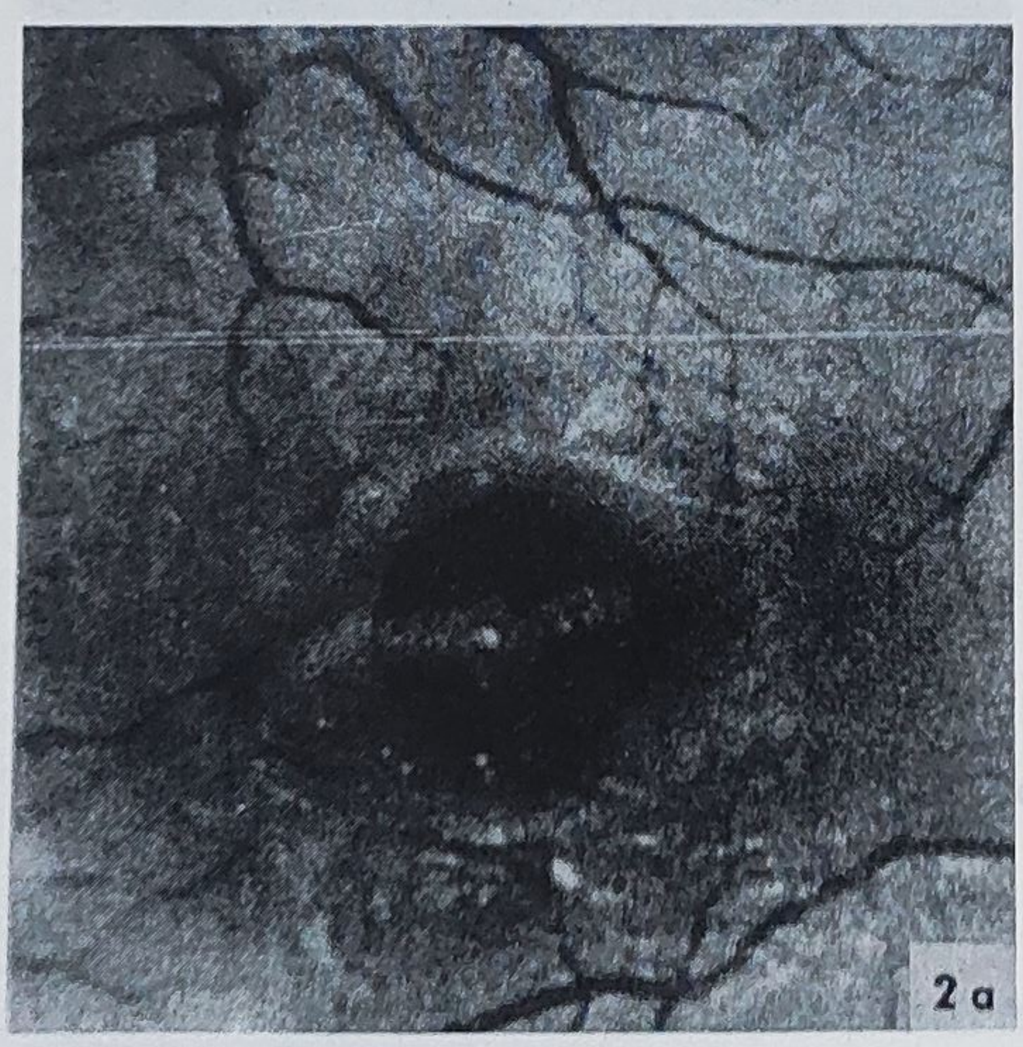

2a

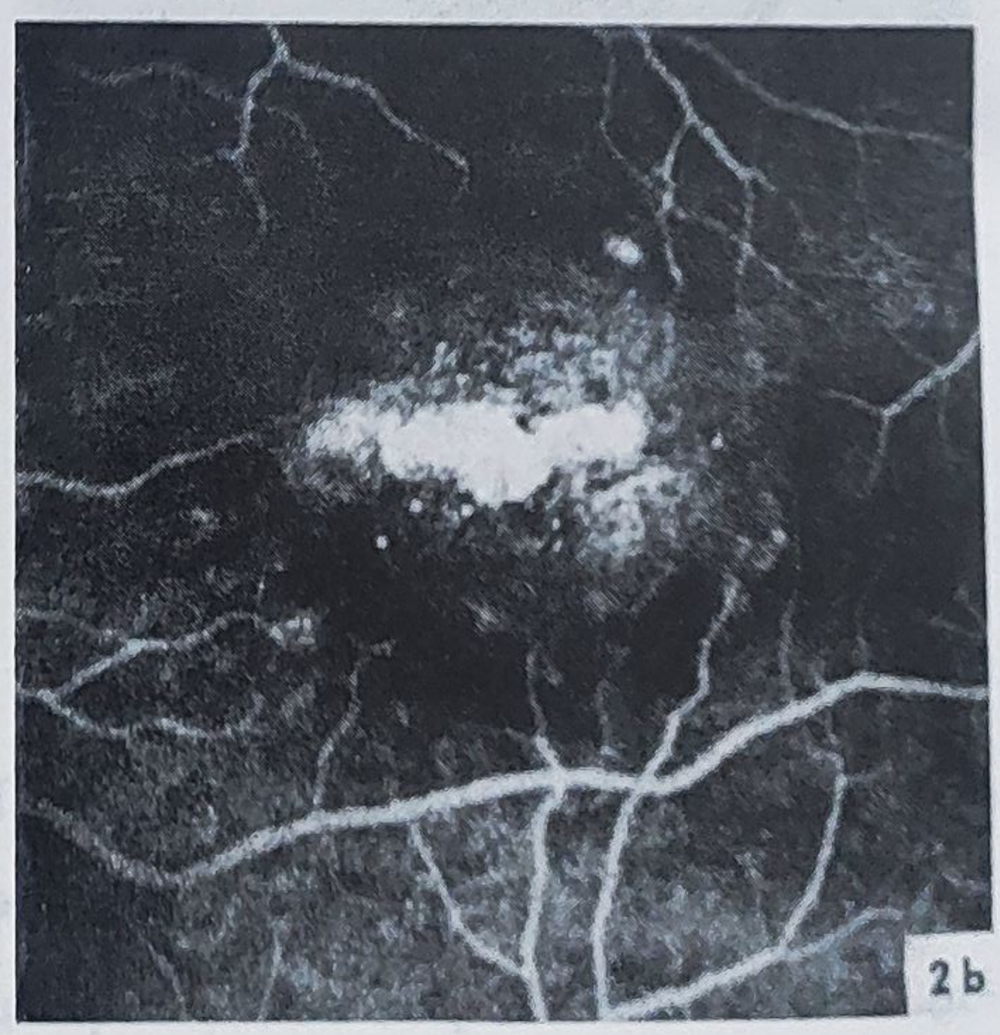

2b

Ereditatea este autozomal dominantă cu expresivitate variabilă. S-a considerat inițial că distrofia reticulară și cea macroreticulară ar avea transmitere ereditară autozomal recesivă ; pe baza cazuisticii ulterioare s-a stabilit că și aceste distrofii au o eredita-tate autozomal dominantă.

SEMIOLOGIE CLINICĂ

Oftalmoscopie. Dispersii pigmentare de tip reticular, granular sau în pete pigmentare, localizate macular sau la periferia retinei.

– *Dispersiile pigmentare reticulare* au formă de travee pigmentare, amintind de o plasă de pescuit, cu o extindere variabilă la nivelul retinei : întreaga suprafață a polului posterior (distrofia reticulară), macular (distrofia macroreticulară), redusă și în formă de fluture (distrofia Deutman). În stadiile tardive are loc un proces de depigmentare cu debut la periferia retinei.

– *Dispersiile pigmentare granulare* sînt rare, au dispunere maculară sau mai extinsă, apar în formele clinice izolate (fundus pulverulentus) sau în asociere cu alte variante clinice.

– *Petele pigmentare* sînt asociate sau nu cu dispersii granulare, reticulare și găuri retiniene (Munteanu, 1985).

Acuitatea vizuală este normală în majoritatea cazurilor. În distrofia macroreticulară se pot constata valori scăzute ale acuității vizuale în cazul asocierii leziunilor secundare și în stadii evolutive tardive. Prognosticul vizual este bun.

Cîmpul vizual. Cu excepția unor modificări ale sensibilității centrale, nu prezintă elemente patologice.

Vederea culorilor. Normală.

Adaptometria. Normală în majoritatea cazurilor. Rar s-au semnalat hemeralopie subiectivă și modificări ușoare ale curbei de adaptare la întuneric.

Electroretinograma. Valori normale. Izolat au fost descrise cazuri cu valori subnormale.

Electrooculograma. Spre deosebire de restul testelor de explorare a sindromului funcțional, EOG prezintă valori patologice.

Similitudinea sindromului clinic descris mai sus pledează în favoarea unificării variantelor clinice de distrofii pigmentare într-o singură formă clinică „distrofia în rețea a EPR". Elementele definitorii sînt alcătuite din identitatea modului de transmitere ereditară (autozomal dominant) și a sindromului clinic funcțional. Modificările oftalmoscopice cu aspecte variabile, dar consemnate în aceeași structură genealogică sînt dovada unei forme unice de distrofie cu o expresivitate clinică variabilă.

PATOGENIE

Nu există date histopatologice privind distrofiile în rețea ale EPR. Informații despre localizarea procesului patologic și natura pigmentului incriminat se obțin prin testări clinice și paraclinice.

Procesul patologic pare să fie localizat la nivelul EPR. În acest sens pledează rezultatele obținute prin biomicroscopie, retinografii în aneritru, angiofluorografie și EOG. Valorile normale ale acuității vizuale, ale cîmpului vizual, ale vederii culorilor și ale

ERG atestă integritatea retinei neurosenzitive.

Pigmentul retinian diseminat pare a fi alcătuit mai mult din lipofuscină şi mai puţin din melanină. Dezacordul dintre imaginile oftalmoscopice şi cele angiofluorografice pledează în favoarea lipofuscinei (discret vizibilă în oftalmoscopie şi pregnant vizibilă în angiofluorografie).

Dispunerea pigmentului sub formă reticulară (plasă sau alveolar) este explicată diferit. Amalric şi Hosteing (1972) consideră dispersia reticulară ca o formă normală de dispunere a celulelor EPR. Autorii susţin că celulele epiteliale, de formă hexagonală, pot funcţiona în unităţi fiziologice corespunzătoare unui ansamblu celular, iar evidenţierea clinică reprezintă marcajul pigmentat al acestor zone. Modele de dispunere hexagonală pot fi constatate şi în alte afecţiuni degenerative ale polului posterior sau în alte afecţiuni oculare (distrofia corneeană în mozaic, distrofia Streiff). Hayreh (1975) sugerează o asemănare între distrofia pigmentară reticulară şi arhitectura lobulară de la nivelul coriocapilarei, făcînd posibilă astfel influenţa unui factor vascular în geneza şi patogenia acestei forme de distrofie.

Modificările pigmentare reticulare de la nivelul periferiei retinei, constatate frecvent la cazurile în vîrstă pot fi interpretate ca secundare unui proces de degenerescenţă.

DIAGNOSTICUL DIFERENŢIAL

Distrofia în reţea a EPR trebuie diferenţiată clinic de alte forme de distrofie sau corioretinită care prezintă similitudini clinice cu aceasta.

1. *Distrofia viteliformă* poate fi confundată cu distrofia în reţea a EPR prin : ereditatea autozomal dominantă, aspect oftalmoscopic polimorf în unele forme clinice şi în special în stadiile clinice tardive, sindrom funcţional normal, EOG patologică.

De altfel, cazurile cu distrofie în reţea a EPR prezentate de noi au făcut obiectul unei reconsiderări diagnostice, ele fiind etichetate într-o lucrare anterioară ca distrofie viteliformă (Munteanu şi A. M. Gîrbea, 1976).

2. *Boala Stargardt.* În fazele de evoluţie tardivă, prezenţa placardului central de atrofie corioretiniană poate crea confuzii diagnostice. Valorile scăzute ale acuităţii vizuale şi EOG normală tranşează uşor diagnosticul.

3. *Distrofiile retiniene cu predominanţă coroidiană* pot prezenta dificultăţi diagnostice, cu deosebire în formele cu localizare peripapilară şi maculară. Acestea se transmit autozomal dominant sau recesiv, cu debut la vîrsta tînără, modificări ale sindromului funcţional : scotom central sau paracentral, mărirea petei oarbe, ERG şi EOG cu valori subnormale.

4. *Pigmentarea congenitală a retinei.* Datorită prezenţei petelor pigmentare localizate în planul EPR, bine delimitate, de culoare gri-maron şi acuităţii vizuale bune poate fi confundată cu formele de distrofie în reţea a EPR – cu atît mai mult cu cît în unele cazuri, după cum am văzut, formele de distrofie în reţea a EPR pot fi însoţite de pete pigmentare.

5. *Striile pseudoangioide.* Clinic, acestea se aseamănă cu striile angioide dispuse interpapilomacular, avînd un sindrom funcțional relativ asemănător cu distrofiile în rețea a EPR. Distrofia în aripi de fluture a prezentat în unele cazuri tardive un aspect similar striilor pseudoangioide. Din acest motiv, „striile pseudoangioide" publicate inițial pot fi considerate ca primele forme de distrofie în aripi de fluture descrise în literatură.

6. *Striile angioide* pot fi confundate cu aspectul de atrofie corioretiniană constatat în unele cazuri de distrofie în rețea în stadii clinice avansate.

7. *Retinopatia rubeolică* poate fi însoțită de o pigmentare retiniană difuză, granulară, diseminată la nivelul polului posterior.

8. *Retinitele prin derivați fenotiazinici, clorochinici și pseudoretinita pigmentară virotică* pot fi confundate cu distrofia în rețea a EPR, datorită remanierilor pigmentare retiniene.

3. PIGMENTAREA CONGENITALĂ A RETINEI

Am inclus în această grupare patologică următoarele afecțiuni :

1. Hipertrofia celulelor EPR.
2. Pigmentarea grupată a retinei.

Din punct de vedere structural, hipertrofia celulelor EPR și pigmentarea grupată a retinei nu reprezintă nici formațiuni tumorale, nici hiperplazii ale EPR – el pot ridica însă importante probleme de diagnostic diferențial în acest context patologic.

Avînd același substrat histopatologic, aceste afecțiuni reprezintă variante clinice ale aceleiași forme de pigmentare retiniană. Clinic, ele se caracterizează prin prezența unor pete pigmentare unice sau multiple, localizate în planul EPR, de formă diferită, delimitate, gri-maron, înconjurate uneori de un halou depigmentat, cu modificări funcționale și evoluție ușoară.

Primele observații clinice aparțin lui Manther (1868) și lui Jaeger (1869), care descriu afecțiunea sub denumirea de „retinită pigmentară atipică localizată într-un sector retinian". Ulterior au fost comunicate alte cazuri clinice exemplificînd cele două forme de pigmentare congenitală a retinei.

Terminologia afecțiunii a oscilat în funcție de gradul cunoștințelor clinice și histopatologice din momentul descrierii lor : pigmentare grupată a retinei (Hög, 1911), melanoză retiniană (Chan, 1951), melanom benign al EPR (Reese și Jones, 1956 ; Hogan și Zimmerman, 1962), hiperplazie congenitală a EPR (Reese, 1963), melanoză retiniană grupată congenitală (Waardenburg, 1963), melanocitoza EPR sau „lentigo retinae" (Quintana, 1968), hipertrofie cu hiperpigmentația EPR (Kurz și Zimmerman, 1962), hipertrofie congenitală a EPR (Buettner, 1975).

Noi am adoptat termenul de „pigmentare congenitală a retinei", incluzînd sub această denumire cele două variante clinice : pigmentarea grupată a retinei și hipertrofia EPR.

Frecvența afecțiunii, deși scăzută, nu reflectă complet realitatea, întrucît caracterul ei asimptomatic îngreunează descrierea formelor clinice. Examinîndu-se 141 de globi oculari enucleați, pentru un diagnostic de melanom malign coroidian, au fost întîlnite 3 cazuri de hipertrofie congenitală a EPR (Ferry, 1964 ; Shields și Zimmerman, 1973).

ETIOLOGIE

Vîrsta. Cazurile examinate nu prezintă o predilecție pentru o anumită vîrstă. Semnalarea afecțiunii într-un caz cu o vîrstă sub 10 ani demonstrează prezența sa de la naștere.

Sex. Nu se constată diferențe semnificative de îmbolnăvire între cele două sexe.

Ereditatea. Afecțiunea a fost consemnată în majoritatea cazurilor clinice la bolnavii izolați, fără corelații familiale evidente. Au fost publicate o serie de cazuri corelate familial, pe o singură generație (Forgacs și Bozin, 1966) sau pe două generații (Blair și Trempe, 1980).

SEMIOLOGIE CLINICĂ

Oftalmoscopie. Oftalmoscopic se evidențiază unele pete pigmentare la nivelul polului posterior, localizate în planul EPR, cu o suprafață plană, permițînd trecerea vaselor retiniene fără modificarea traiectului.

In majoritatea cazurilor, petele pigmentare sînt unilaterale, fiind localizate într-un singur sector (59%). Uneori ele pot fi localizate în sectoare separate (27%) sau, mult mai rar, pe întreaga suprafață a retinei (11%). Cînd sînt localizate într-un singur sector, ele au forma unui triunghi cu baza la periferie și vîrful spre centrul retinei. Se constată o preferință pentru localizarea în zona juxtapapilară a petelor pigmentare mari și localizarea în zona periferică pentru pigmentarea grupată a retinei. Regiunea interpapilomaculară este mai puțin interesată.

Numărul petelor pigmentare este diferit. Cînd sînt unice, ele prezintă o morfologie particulară (localizate central, suprafață mare), constituind forma clinică de „hipertrofie congenitală a EPR". Cînd sînt multiple, ele au o suprafață mai mică, cu o dispunere în sector, reprezentînd forma clinică de „pigmentare grupată a retinei". In această situație, numărul lor poate oscila de la 2 la 20 de pete pigmentare. Cel mai adesea ele sînt formate din 4–10 elemente.

Forma petelor pigmentare este diferită : rotundă, ovală sau reniformă, În unele cazuri, prin asocierea unui grup de pete cu suprafețe mai mici, ele sugerează urma pașilor de animale : pisică, urs etc. La același caz sau chiar la același ochi pot fi constatate pete pigmentare de forme diferite.

Mărimea este variabilă, oscilînd între 1/2 DP și peste 10 DP. În general, mărimea este invers proporțională cu numărul lor. În localizările periferice, grupările de pete pigmentare au o suprafață mai mare.

Culoarea oscilează între negru, grimaron și maron. Aspectul este uniform. În unele cazuri, pe suprafața petelor se constată zone depigmentate, cu intensități și forme diferite.

Unii autori descriu halouri depigmentate în jurul petelor pigmentare. Deutman (1971) consideră că haloul depigmentat se poate întîlni mai frecvent în cazul petelor mari și unice. Aspectul sugerează în unele cazuri denumirea de „halou nevus" (Buetner, 1975).

Retina și vasele supraiacente sînt normale. În unele cazuri, retina limitrofă cu leziunea poate avea o discretă pigmentare intraretiniană, vizibilă mai bine cu biomicroscopul.

Din punct de vedere clinic se departajează două forme :

– *hipertrofia congenitală a EPR :* pată pigmentară unică, rotundă sau ovală, bine delimitată, culoare neagră sau maron-gri, localizată în oricare sector retinian, dar frecvent juxtapapilar. Suprafața oscilează între 1 DP și 10 DP. Uneori prezintă zone depigmentate pe suprafața sa sau un halou depigmentat perilezional (Planșa XXIX bis, fig. 1) ;

– *pigmentarea grupată a retinei* constă într-un număr mai mare de pete pigmentate, avînd aceleași caracteristici ca și leziunile precedente, exceptînd numărul, forma și localizarea lor. Se întîlnesc de obicei într-un sector retinian, în formă de triunghi. Asocierea lor poate sugera „pași de pisică sau urs" (Planșa XXIX bis, fig. 2 și 3).

Angiofluorografie. Petele pigmentare produc o blocare totală a fluorescenței coroidiene. În unele cazuri, în special în cele cu forme pigmentare grupate, aspectul pigmentar apare mai evident comparativ cu cel oftalmoscopic sau retinografic, constatîndu-se o mărire a suprafeței și numărului.

Dezacordul dintre imaginile retinografice și cele angiofluorografice este probabil rezultatul naturii pigmentului inoriminat – lipofuscină.

În zonele hipopigmentate evidențiate, uneori, pe suprafața leziunii sau în jurul ei se remarcă un „efect de fereastră". Vasele retiniene nu prezintă modificări anatomice sau tulburări de permeabilitate. Cleary și col. (1976) comunică totuși 5 cazuri de hipertrofie congenitală a EPR însoțită de anomalii vasculare și tulburări de permeabilitate vasculară.

Acuitatea vizuală. Afecțiunea este în general asimptomatică, nesemnalîndu-se tulburări ale acuității vizuale.

În hipertrofia congenitală a EPR au fost observate modificări ale cîmpului vizual sub forma scotoamelor relative sau absolute, corespunzătoare leziunii pigmentare. Se admite că scotomul relativ se constată în cazurile cu vîrstă tînără, iar scotomul absolut în cazurile cu o vîrstă înaintată, după o evoluție clinică îndelungată. Buettner (1975) determină cîmpul vizual la 10 cazuri cu hipertrofie congenitală a EPR și consemnează modificări ale cîmpului vizual corespunzătoare cu locul și mărimea leziunii pigmentate. Cazurile cu vîrstă tînără (10–14 ani) au prezentat scotoame relative, iar cazurile cu vîrstă mai înaintată (24–72 ani) au prezentat scotoame absolute.

Baza morfologică a modificărilor de cîmp vizual o constituie o degenerescență selectivă a celulelor fotoreceptoare localizate supraiacent zonei pig-

mentate (cu celule hipertrofice ale EPR). Gradul modificărilor degenerative este în funcţie de vîrsta bolnavului.

Adaptarea la întuneric este normală.

Electroretinograma. Nici în forma de hipertrofie a EPR, nici în pigmentarea grupată a retinei nu s-au constatat modificări ale traseului ERG.

Electrooculograma nu prezintă modificări patologice ale raportului Arden, demonstrînd caracterul localizat al procesului degenerativ.

Referitor la valorile normale ale sindromului funcţional, este interesantă constatarea lui Perdriel şi col. (1973) care semnalează uşoare modificări ale acuităţii vizuale, vederii colorate şi o scădere a componentei fotopice a ERG într-un caz de grupare pigmentată a retinei localizată central.

Aceste constatări sînt în dezacord cu unele date histologice. Legrand şi col. (1964) constată un aspect normal al celulelor EPR şi un proces de degenerescenţă a stratului celulelor fotoreceptoare. Shield şi Tso (1975) consemnează o creştere a cantităţii de granule de pigment în celulele EPR şi un aspect normal al stratului celulelor fotoreceptoare. Egerer (1976) constată hipertrofia şi hiperpigmentarea celulelor EPR şi o discretă lezare a stratului celular neurosenzitiv.

EVOLUŢIE

Mult timp, ambele forme clinice au fost considerate staţionare. În ultimii ani, un grup de autori au semnalat unele aspecte evolutive ale modificărilor oftalmoscopice : creşterea numărului şi suprafeţei zonelor pigmentate (Buettner, 1975 ; Horris şi Cllasby, 1976 ; Chamot şi col., 1984).

AFECŢIUNI ASOCIATE

Pigmentarea grupată a retinei poate fi asociată cu : degenerescenţa maculară cerebrală (Schwarz, 1943), pseudocolobom macular (Mc Gregor, 1945), boala Coats (Paufique şi col., 1951), hernie de disc (Collier, 1959), sindromul Frölich (Hoppenbranwers, 1956), sindactilism (Lopez, 1948), discondroplazia (Collier, 1961). Majoritatea afecţiunilor asociate au fost corelate genealogic în cadrul aceleiaşi familii. Recent, Blaier şi Trempe (1980) constată asocierea dintre hipertrofia congenitală a EPR şi sindromul Gardner la trei cazuri corelate familial pe două generaţii succesive. O asociere similară este semnalată de Chamot şi col. (1984).

Noi (Munteanu, 1985) am întîlnit pete pigmentare asociate cu forme de distrofie în reţea a EPR (Vezi pag. 220).

ANATOMIE PATOLOGICĂ

Lucrări privind aspectul histopatologic al hipertrofiei EPR şi al pigmentării grupate a retinei au fost publicate de Parson (1904), Hogan şi Zimmerman (1962), Kurtz şi Zimmerman (1962), Gass (1974), Buettner (1975) şi Shiel şi Tso (1975).

Modificările constatate (similare in hipertrofia congenitală a EPR şi gruparea pigmentară retiniană) se caracterizează prin hipertrofia localizată a celulelor EPR, cu menţinerea caracterului monocelular. Celulele conţin numeroase granule pigmentate, proba-

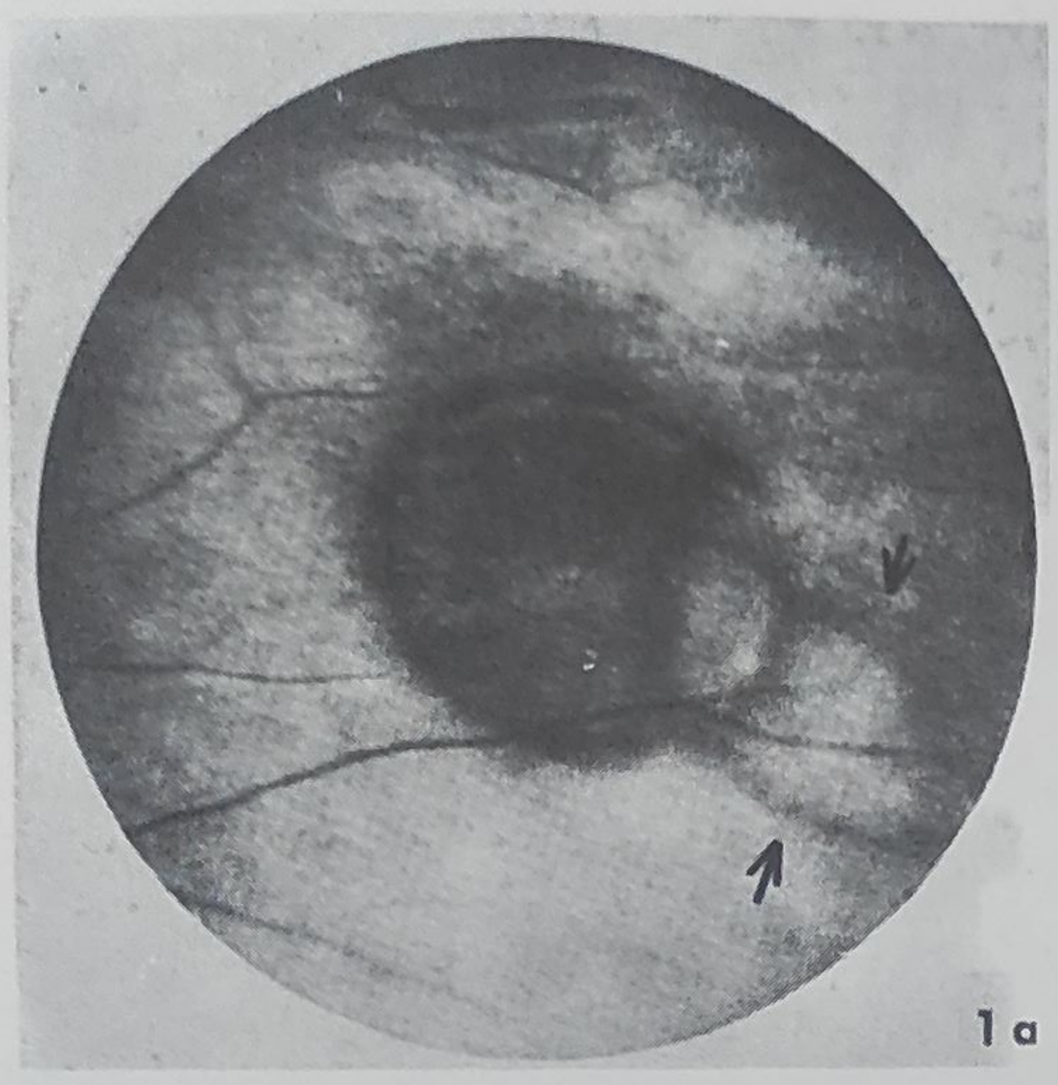

1a

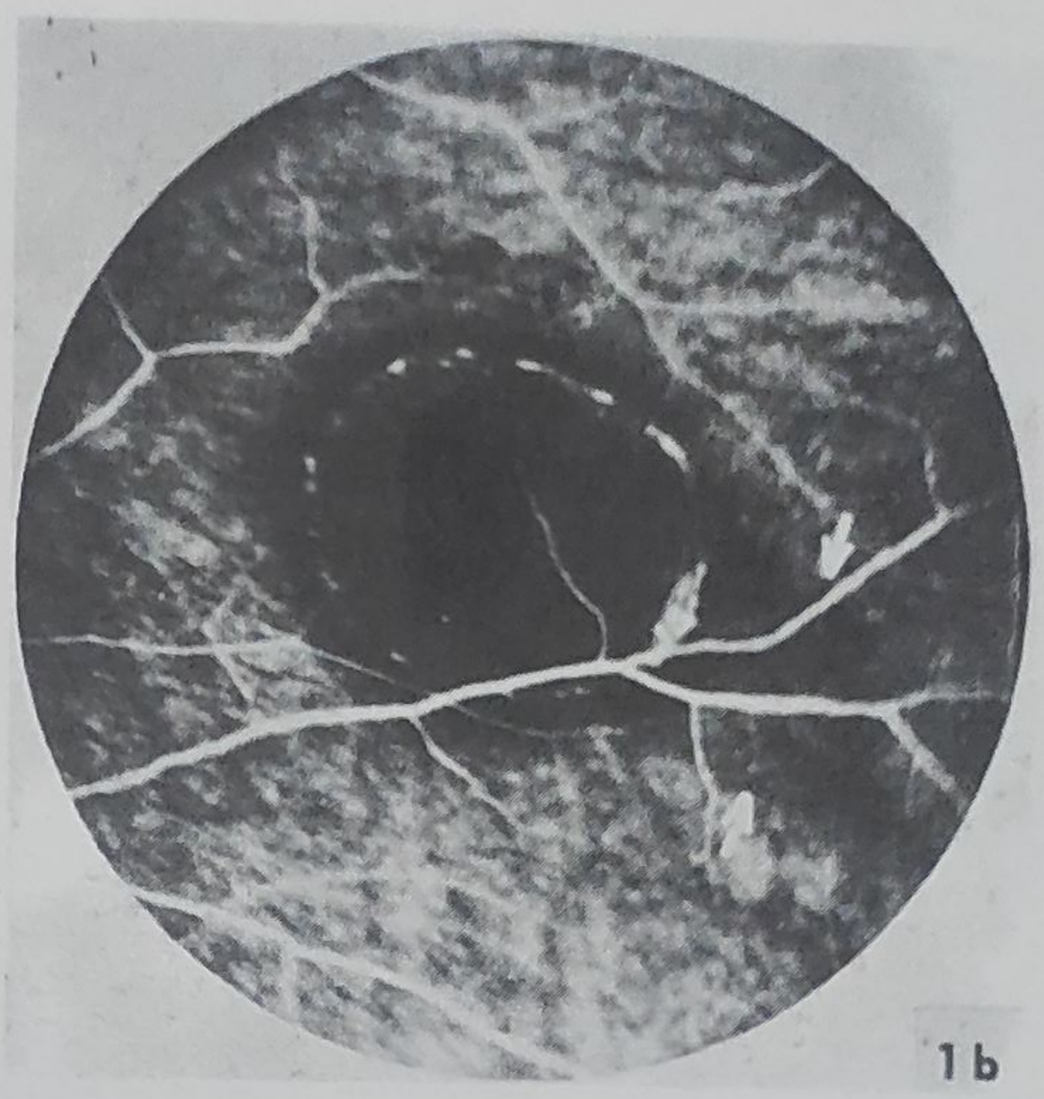

1b

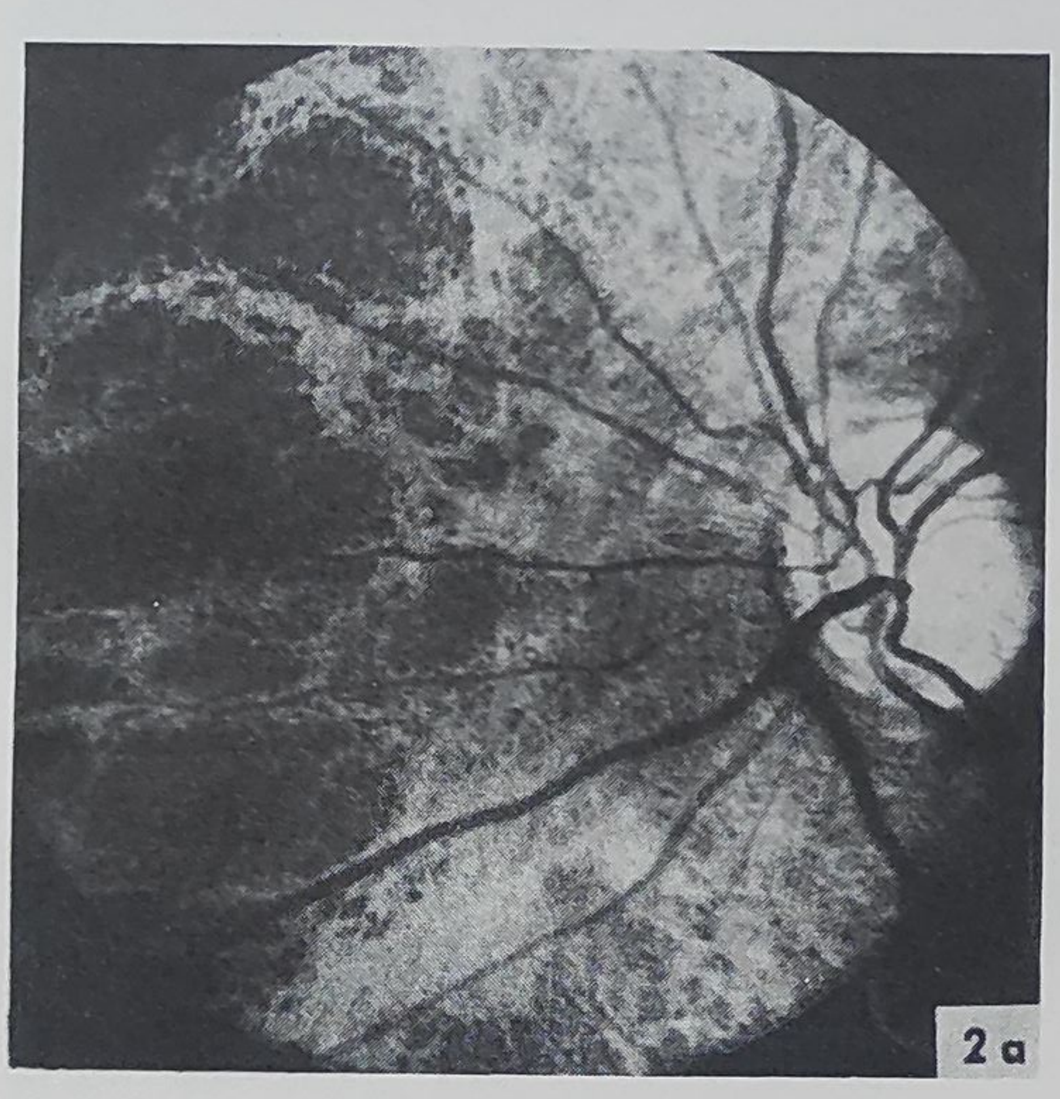

2a

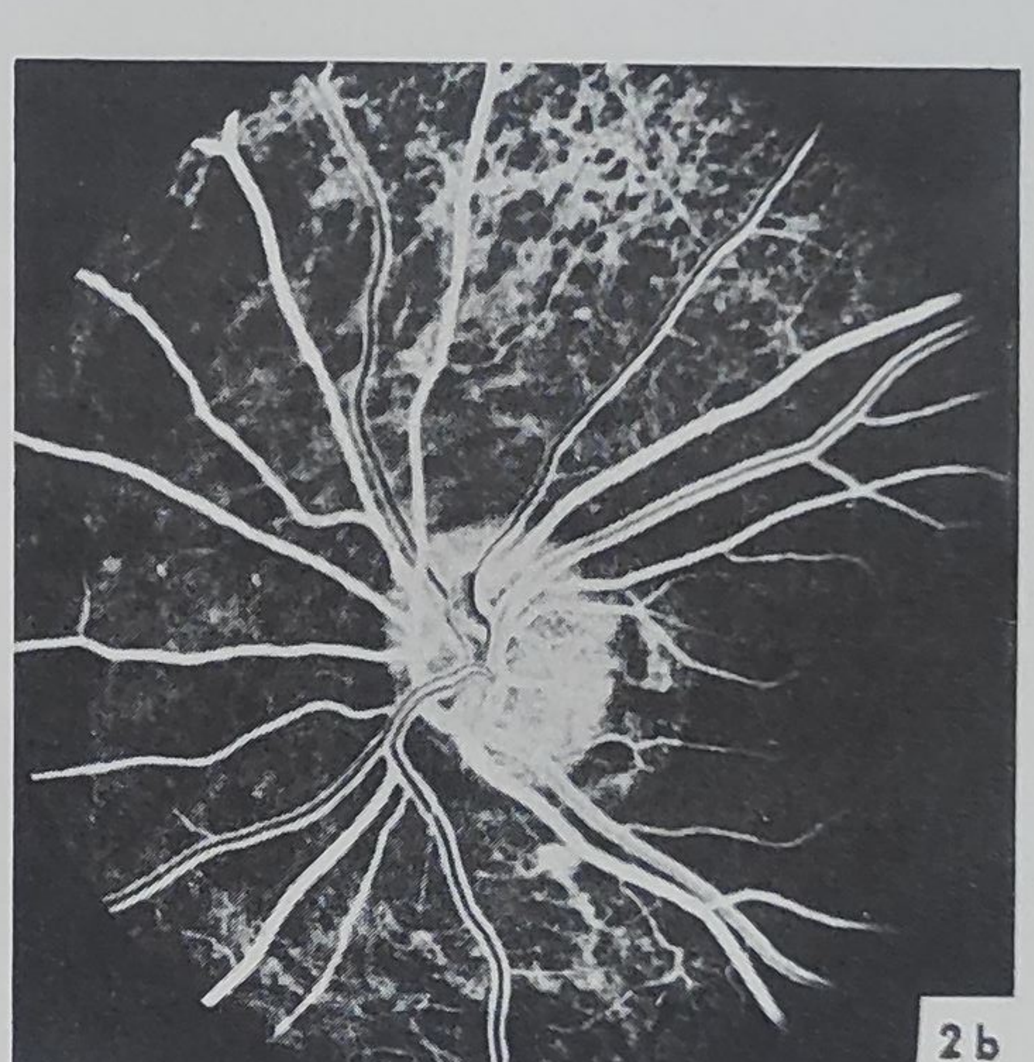

2b

Fig. 1. **Hipertrofia celulelor EPR.** (Chamont și col., 1984).

Fig. 2. **Pigmentarea grupată a retinei.** (Casanova și Palomar-Petit, 1969).

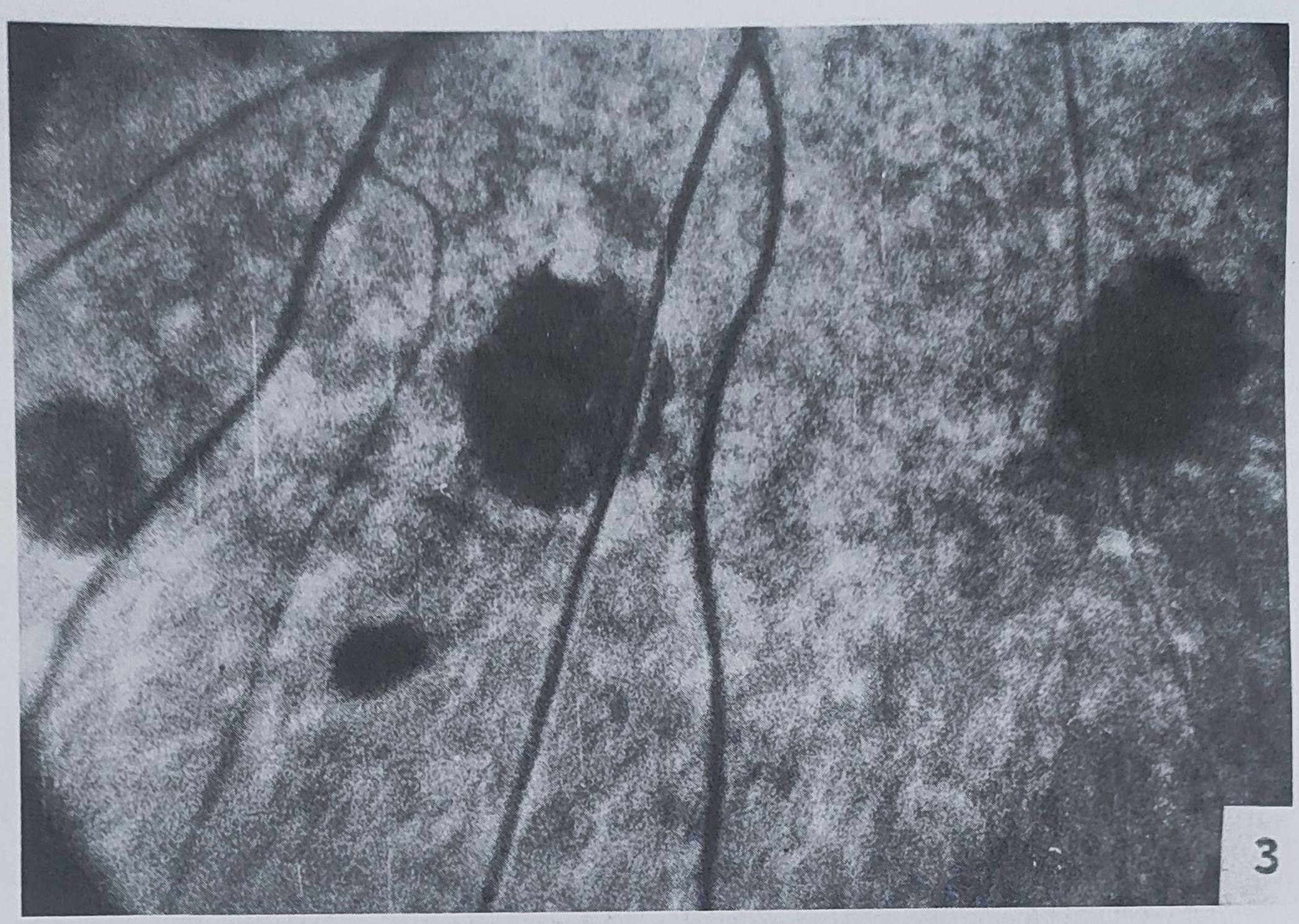

Fig. 3. **Pigmentarea grupată a retinei.**

bil lipofuscină. Membrana bazală a celulelor este îngroşată.

Buettner (1975) publică date histopatologice în microscopia electronică despre două cazuri cu hipertrofie congenitală a EPR (figura 4.10).

Leziunea este bine delimitată de straturile retiniene adiacente, între cele două zone fiind o demarcaţie netă abruptă. Zona adiacentă prezintă un aspect normal al celulelor EPR.

Pata pigmentară prezintă modificări histologice la nivelul celulelor EPR şi al stratului celulelor fotoreceptoare localizat suprajacent.

– Celulele EPR sînt hipertrofiate, fiind de două ori mai mari decît cele normale. Ele îşi menţin caracterul monocelular. Celulele conţin numeroase granule pigmentare de talie mare, rotunde, amintind de structura lipofuscinei. Granulele de pigment mai mici, rotunde, semnalate în zona retiniană adiacentă, nu sînt întîlnite în celulele hipertrofiate. Membrana bazală a celulelor este îngroşată. În zonele corespunzătoare lacunelor depigmentate, nu se observă celule hipertrofice, semnalîndu-se doar prezenţa membranei bazale.

– Stratul celulelor fotoreceptoare din zona corespunzătoare celulelor hipertrofice este degenerat, lipsind în totalitate.

PATOGENIE

Teoriile patogenice caută să explice mecanismul modificărilor de la nivelul celulelor EPR şi al stratului celulelor fotoreceptoare. S-au propus în acest sens două teorii :

– aspectul celulelor EPR este rezultatul modificărilor suferite de retina neurosenzitivă ;

– aspectul retinei neurosenzitive este consecinţa modificărilor suferite de celulele EPR.

a) Dintre teoriile care susţin că aspectul celulelor EPR este consecinţa

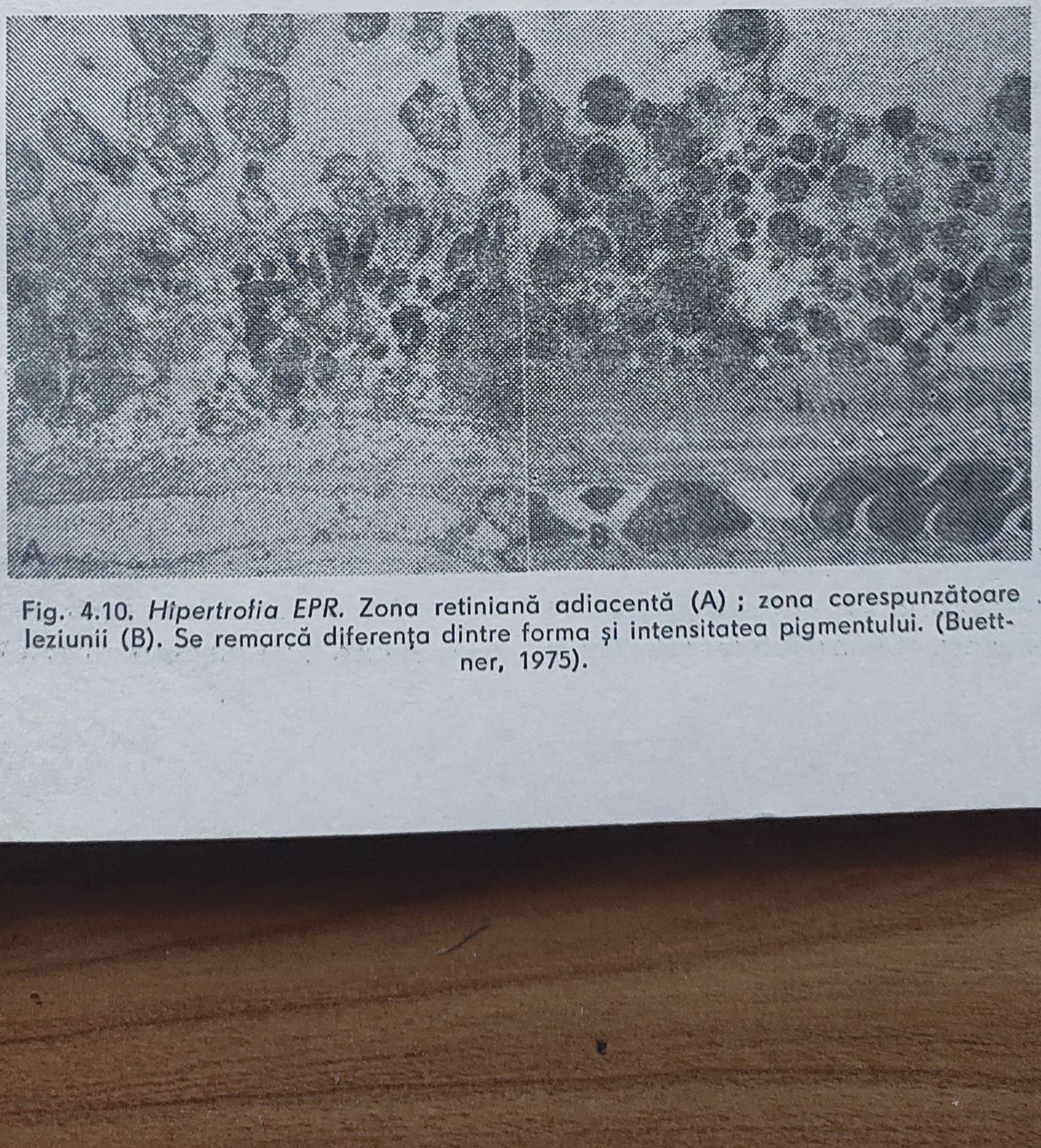

Fig. 4.10. *Hipertrofia EPR.* Zona retiniană adiacentă (A) ; zona corespunzătoare leziunii (B). Se remarcă diferenţa dintre forma şi intensitatea pigmentului. (Buettner, 1975).

unor modificări inițiale suferite de retina neurosenzitivă, amintim concepțiile lui Ida Mann (1975) și Hogan și Zimmerman (1962).

– Ida Mann (1957) consideră hipertrofia celulelor EPR o consecință a unei diferențieri aberante a stratului celulelor fotoreceptoare din stratul intern al cupei optice.

– Hogan și Zimmerman (1962) sînt de părere că proliferarea celulelor EPR are loc în zona în care nu se constată o dezvoltare a stratului celulelor cu conuri și bastonașe.

b) Kurtz și Zimmerman (1962) și Buettner (1975) aduc argumente clinice și histologice care infirmă ipoteza caracterului prioritar al modificărilor de la nivelul stratului retinei neurosenzitive.

Determinările cîmpului vizual ocupă un loc important în argumentele clinice care atestă valoarea secundară a modificărilor retinei neurosenzitive. Buettner (1975) a constatat la cazurile cu vîrstă tînără și cu hipertrofia EPR prezența unui scotom relativ, deci existența stratului retinei neurosenzitive. La cazurile cu vîrstă mai înaintată s-a observat prezența unor scotoame absolute, consecința unei degenerescențe secundare suferite de retina neurosenzitivă.

Datele histopatologice atestă constatările clinice. Kurtz și Zimmerman (1962) au evidențiat un proces mai redus de degenerescență a fotoreceptorilor în zona supraiacentă leziunii de hipertrofie a celulelor EPR, la un caz în vîrstă de 19 ani, iar Buettner (1975) evidențiază, în contrast, un proces de degenerare totală a fotoreceptorilor la un caz cu vîrstă mai înaintată, respectiv de 62 de ani.

După Buettner (1975), hipertrofia celulelor EPR este o anomalie congenitală, rezultatul unei diferențieri aberante a unui grup localizat de celule ale EPR. Retina neurosenzitivă corespunzătoare zonei de hipertrofie a celulelor EPR se dezvoltă inițial normal, ulterior, datorită hipertrofiei celulelor EPR, celulele fotoreceptoare suferă un proces de degenerescență progresivă și evolutivă.

Problema priorității stratului retinian lezat nu este rezolvată nici în cazul acestor leziuni pigmentate, nici în alte forme de distrofie a EPR. Argumentele clinice și histopatologice nu sînt suficiente pentru a preciza locul inițial al leziunilor.

În hipertrofia EPR, datele clinice atestă o localizare primară a procesului patologic la nivelul EPR, întrucît modificările cîmpului vizual sînt minime. Totodată, datele histopatologice semnalează o prioritate a procesului patologic la nivelul celulelor EPR. Acumularea lipofuscinei la nivelul celulelor EPR constituie o dovadă că aceste celule nu pot evacua granulele de lipofuscină. Îngroșarea membranei bazale a celulelor EPR poate fi interpretată ca o încercare nereușită a acestor celule în eliminarea granulelor de lipofuscină.

DIAGNOSTICUL DIFERENȚIAL

1. *Melanosarcomul coroidian.* Revizuirea unor studii histopatologice a evidențiat posibilitatea unor confuzii diagnostice între melanomul coroidian

şi hipertrofia congenitală a EPR (Reese şi Jones, 1956 ; Ferry, 1964).

Diferenţierea clinică a acestor afecţiuni poate fi făcută, fără dificultăţi, pe baza sindromului clinic. Melanosarcomul coroidian se diferenţiază prin caracterul elevat al suprafeţei sale, pigmentare mai redusă, margini mai puţin tranşante, acumulări de pigment portocaliu, degenerescenţă chistică şi vascularizaţie dublă. Particularităţile angiofluorografice, ultrasonografia şi prezenţa aspectului evolutiv stabilesc diagnosticul diferenţial.

2. *Melanomul benign al coroidei se* diferenţiază prin localizarea sa mai profundă, culoare albastru-verzuie, delimitare mai puţin netă, prezenţa punctelor de drusen la suprafaţa sa.

3. *Melanocitomul* poate crea confuzii diagnostice prin culoarea sa mai pronunţată decît a nevului pigmentar şi localizarea juxtapapilară.

4. *Hiperplazia EPR* este adesea confundată, cel puţin terminologic, cu hipertrofia congenitală a EPR. Hiperplazia reprezintă o proliferare difuză a EPR cu invazie locală şi infiltrarea retinei adiacente.

Clinic, afecţiunea se caracterizează prin : localizare frecvent juxtapapilară, pigmentată, margini nedelimitate ferm, vase retiniene tortuoase la suprafaţa leziunii, membrană preretiniană, pliuri retiniene şi intense tulburări de permeabilitate vasculară.

5. *Distrofia în reţea a EPR* şi în special varianta clinică „în aripi de fluture" poate prezenta asemănări cu pigmentarea grupată a retinei. Valoarea patologică a EOG tranşează diagnosticul.

6. *Retinopatia pigmentară* poate fi confundată oftalmoscopic, în unele cazuri cu pigmentarea grupată a retinei.

7. *Petele grupate întunecate geografice ale fundului de ochi* au fost descrise sub termenul de „întunecat fără presiune", în contrast cu termenul de „alb fără presiune" la nivelul periferiei fundului de ochi de către Nagpal şi col. (1975). Ulterior au fost descrise sub denumirea de „pete întunecate geografice ale polului posterior" de Sugar şi Wolff (1977). Oftalmoscopic, acestea sînt localizate posterior de ecuator, au formă rotundă, cu marginile bine delimitate, număr variabil, oscilînd între 1–3 leziuni, şi un diametru care poate depăşi 10 DP. Examenul angiofluorografic evidenţiază absenţa blocării fluorescenţei coroidiene, fapt care pune sub semnul întrebării natura pigmentară a acestei afecţiuni.

BIBLIOGRAFIE SELECTIVĂ

1. ALEZZANDRINI, A. A. *La retino-fluoresceinografie en las alteraciones del epitelio pigmentario de la retina : I. Distrofia reticular laminar* de H. Sjögren. Arch. Oftal. Buenos Aires, 1971, 43, 13–20.
2. AMALRIC, P., HOSTEING, J. *L'épithéliopathie rétinienne de la forme alvéolaire.* Bull. Soc. Ophtal. Fr., 1971, 12, 1085–1089.
3. BARKMAN, Y. *A clinical study of a central tapeto-retinal degeneration.* Acta. Ophthal., 1961, 39, 633.
4. BARRICKS, M. E. *Vitelliform lesions developing in normal fundi.* Am. J., Ophthal., 1977, 83, 324–327.

5. BENEDIKT, O., WERNER, W. *Retikuläre pigment-dystrophie der Netzhaut.* Klin. Monatschr. Augenheilk., 1971, 159, 794–798.
6. BENSON, W. E., KOLKER, A. E., ENORH, J. M., VAN LOO, J. A., Jr. HONDA, Y. *Best's vitelliform macular dystrophy.* Am. J. Ophthal., 1975, 79, 59–66.
7. BLAIR, N. P., TREMPE, C. L. *Hypertrophy of the retinal pigment epithelium associated with Gardner's syndrome.* Am. J. Ophthal., 1980, 90, 661–667.
8. BOLDREY, E. E., SCHWARTZ, A. *Enlargement of congenital hypertrophy of the retinal pigment epithelium.* Am. J. Ophthal., 1982, 94, 64–66.
9. BONNIN, P., PASSOT, M., BRACHET, A. *Détachements séreux de l'épithelium pigmentaire ou dégénérescence vitelliforme?* Bull. Soc. Opht. Fr., 1978.
10. BRALEY, A., SPIVEY, B. *Hereditary vitelline macula degeneration.* Arch. Ophthal., 1964, 72, 743–762.
11. BUETTNER, H. *Congenital hypertrophy of the retinal pigment epithelium.* Am. J. Ophthal., 1975, 79, 177–188.
12. CAUMON, C. A., BERNARD, J. A., MONDON, H., QUENTEL, G., HAMARD, H., CHEVALEROD, J. *Disques vitelliformes multiples.* J. Fr. Ophtal., 1981, 4, 279–285.
13. CAVENDER, J. C. *Best's macular dystrophy* – Editorial. Arch. Ophthal., 1982, 1067.
14. CHAMOT, L., ZOGRAFOS, L. *Tumeurs et pseudo-tumeurs de l'épithelium pigmentaire.* J. Fr. Ophtal., 1984, 12, 825–836.
15. CHOPDAR, A. *Reticular dystrophy of retina.* Br. J. Ophthal., 1976, 60, 342–344.
16. CLEARY, P. E., GREGOR, Z., BIRD, A. C. *Retinal vascular changes in congenital hypertrophy of the retinal pigment epithelium.* Br. J. Ophthal., 1976, 60, 499–503.
17. CONDON, P. J., SERJEANT, G. R. *Ocular findings in homozigons sickle cell anemia in Jamaica.* Am. J. Ophthal., 1972, 73, 533–543.
18. CROSS, H. E., BARD, L. *Electro-oculography in Best's macular dystrophy.* Am. J. Ophthal., 1974, 77, 46–50.
19. DEUTMAN, A. F., RÜMKE, A. M. L. *Reticular dystrophy of the retinal pigment epithelium.* Arch. Ophthal., 1969, 82, 4–9.
20. DEUTMAN, A. F. *The hereditary dystrophies of the posterior pole of the eye.* Assen, Van Gorcum and Co, 1971.
21. DEUTMAN, A. F. *Les dystrophies maculaires.* La Clinique Ophtalmologique, 1978, 5, 130–132.
22. DOESSCHATE, J. *Klinische demonstraties.* Ned. Tijdschr. Geneeskd., 1966, 110, 1686–1687.
23. DORNE, P. A. *Le disque vitelliforme de la macula.* Thèse Lyon, 1970.
24. EGERER, I. *Congenital grouped pigmentation of the retina.* Klin. Monat. Augenheilk., 1976, 168, 672.
25. FEYES, J. *Hypertrophie congénitale de l'épithélium pigmentaire et pigmentation groupée de la rétina.* Thèse Paris, 1978.
26. FEYES, J., SLAVANET-BOUCARA, A. *Hipertrophies de lőépithélium pigmentaire.* J. Fr. Ophtal., 1981, 4, 117–121.
27. FISHMANN, G. A., WOOLF, M. D., GOLDBERG, M. F. și col. *Reticular tapeto-retinal dystrophy.* Br. J. Ophthal., 1976, 60, 35–40.
28. FISHMANN, G. A., TRIMBLES, S., RABB, M. F., FISHMANN, M. *Pseudovitelliform macular degeneration.* Arch. Ophthal., 1977, 95, 73–76.
29. FLAMENT, J., RISSE, J. F. *Dégénérescence vitelliforme de la macula et amaurose de Leber.* Arch. Ophtal., 1977, 37, 445–452.
30. FORGACS, J., BOZIN, J. *Manifestation familiale de pigmentations groupées de la région maculaire.* Ophtalmologica, 1966, 152, 364–368.
31. FRANCESCHETTI, A., FRANÇOIS, J., BABEL, J. *Chorioretinal heredodegenerations.* Ed. Springfield, Charles C. Thomas, 1974.
32. FRANÇOIS, J. *L'importance diagnostique de l'EOG dans certaines dystrophies héréditaires de la choriorétine.* Bull. Soc. Belge Ophthal., 1974.

33. FRANÇOIS, P., TURUT, P. *La dégénérescence vitelliforme de la macula.* Arch. Ophthal., 1975, 35, 609–626.
34. FRANGIEH, G. T., GREEN, W. R., FINE, S. *A histopathologic study of Best's macular dystrophy.* Arch. Ophthal., 1982, 100, 1115–1121.
35. GARNER, A. *Tumors of the retinal pigment epithelium.* Br. J. Ophthal., 1970, 54, 715.
36. GASS, J. D. M. *Differential diagnosis of intraocular tumors.* The C. V. Mosby Co. St. Louis, 1974.
37. GASS, J. D. M. *A clinicopathologic study of a peculiar foveo-macular dystrophiy.* Trans. Am. Ophthal. Soc., 1974, 72, 139–156.
38. GIRARD, P. H., SETBON, G., FOREST, A. și col. *Dystrophies in reseau de l'epithelium pigmentaire.* J. Fr. Ophtal., 1980, 3, 101–106.
39. GRECO, G. M., CRECCHIO, G., GRECO, A., CENNAMO, G. *Soulèvements multiples et bilateraux de l'épithélium pigmentaire ou atypique dégénérescence vitelliforme?* J. Fr. Ophtal., 1980, 12, 749–752.
40. HODES, B. L., FEINER, L. A., SHERMAN, S. H., CUNINGHAM, D. *Progression of pseudovitelliform macular dystrophy.* Arch. Ophthal., 1984, 102, 381–383.
41. HOGAN, M., ZIMMERMAN, L. E. *Ophthalmic Pathology.* Ann. Atlasand Textbook, Philadelphia, W. B., Saunders, 1962.
42. HOLLWICH, F., GLITZ, S. *Zur vitelliform macula degeneration.* Klin. Mbl. Augenheilk., 1981, 179, 264–265.
43. HSIEH, R. C., FINE, B. S., LYONS, J. S. *Patterned dystrophies in reseau de l'épithelium pigmentaire.* J. Fr. Ophtal., 1980, 3, 101–106.
44. JAEGER, W., ALEXANDRIDIS, E., KRAUS, E. și col. *Reticuläre Dystrophie des Pigmentepithels (Sjögren).* W Jaeger Der Dtsch. Ophthal., Ges, 1975, 73, 726.
45. KINGHAM, J. D., LOCHEN, G. P. *Vitelliform macular degeneration.* Am. J. Ophthal., 1977, 84, 526–531.
46. KINGHAM, J. D., FENZL, R. E., WILLERSON, D. și col. *Reticular dystrophy of the retinal pigment epithelium: A clinical and electrophysiologic study of tree generations.* Arch. Ophthal., 1978, 96, 1177–1184.
47. LEGRAND, M. J., HERVOUET, F., BARON, A., GINGUENE, A., LENOIR, A. *Pigmentation groupée de la rétine.* Bull., Soc. Ophthal., 1964, 64, 313–315.
48. LIUGI, L., DIVERSI, A. *Degenerazione vitelliformocis della macula e retinopatia pigmentaria periferica.* Arch. Rass. Ital., Ottal, 1970–1971, I, 161–168.
49. MANN, I. *Developmental abnormalities ofthal* eye ; 2 nd Ed. British Medical Association, London, 1957.
50. MARMOR, M. F. *„Vitelliform" lesions in adults.* Ann. Ophthal., 1977.
51. MARMOR, M. F., BYERS, B. *Pattern dystrophy of the pigment epithelium.* Am. J. Ophthal., 1977, 84, 32–44.
52. MESKER, R. P., OOSTERHUIS, J. A., DELLEMAN, J. W. *A retinal lesion resembling Sjögren's dystrophya reticularis laminae pigmentosae retinal.* In : Winkelman J. E., Crosse R. A. (eds) *Perspectives in Ophthalmolog.* Amsterdam, Excerpta Medica Foundation, 1970, 2, 40–45.
53. MILLER, S. A., BRESNICK, G. H. CHANDRA, S. R. *Choroidal neovascular membrane in Best's vitelliform macular dystrophy.* Am. J. Ophthal., 1976, 82, 252–255.
54. MILLER, S. A. *Multifocal Best's vitelliform dystrophy.* Arch. Ophthal., 1977, 95, 984–990.
55. MORSE, P. H., MAC LEAN, A. L. *Fluorescein fundus studies in hereditary vitelliruptive macular degeneration.* Am. J. Ophthal., 1968, 66, 485–494.
56. MUNTEANU, GH., GÎRBEA, A. M. *Caz familial de distrofie viteliformă.* Oftalmologia, 1976, 1, 57–60.
57. MUNTEANU, GH. *Corelații angiofluorografice și electrofiziologice în patologia Epiteliului pigmentar.* Teză de doctorat, 1978.
58. MUNTEANU, GH. *Considerații privind EOG în lumină monocromatică.* Oftalmologia, 1978, 1, 19–21.

59. MUNTEANU, GH. *Degenerescența pseudoviteliformă.* Oftalmologia, 1985, 1.
60. MUNTEANU, GH. *Die netzartige dystrophies des retinalen pigmentepithels.* 1985 (în pregătire).
61. NAGPAL, K. C., GOLDBERG, M. F., ASDOURIAN, G., GOLDBAUM, M., HAUMONTE, F. *Dark-without-pressure fundus lesions.* Br. J. Ophthal., 1975, 59, 476–479.
62. NORIS, J. L., CLEASBY, G. W. *An unusual case of congenital hypertrophy of the retinal pigment epithelium.* Arch. Ophthal., 1976, 94, 1910–1911.
63. O'DONNELL, F., SCHATZ, H., REID, P. H., GREEN, R. *Autosomal dominant dystrophies of the retinal pigment epithelium.* Arch. Ophthal., 1979, 97, 680–683.
64. PERDRIEL, M. G., CHEVALERAUD, J. P., DECROIX, G. *Pigmentations groupées de la rétina étude angiofluorographique et éléctrofiziologique.* Bull. Soc. Fr. Ophthal., 1973, 73, 245–247.
65. PRESNKY, G. J., BRESNICK, H. G. *Butterfly-shaped macular dystrophies in four generations.* Arch. Ophthal., 1983, 101, 1196–1203.
66. PURCELL, J. J., SHIELDS, J. A. *Hypertrophie with hyperpigmentation of the retinal pigment epithelium.* Arch. Ophthal., 1975, 93, 1122–1126.
67. RADIAN, A. B., CORSATEA, L. *Degenerescența viteliformă a maculei cu electrooculogramă normală.* Oftalmologia, 1980, 2, 153–155.
68. RAITTA, C., ERKKILA, H. *Schmetterlingsförmige Dystrophie der Makula bei anomalen serumlipoprotein.* Klin. Mbl. Augenheilk., 1979, 174, 561–566.
69. REESE, A. B. *Tumors of the Eye,* 2nd, New York, Harpar and Row, 1963.
70. REMKY, H., KÖLBL, I. *Multiple vitelliforme zysten.* Klin. Mbl. Augenheilk, 1971, 159, 3, 322–330.
71. ROSENBERG, T., FAURSCHON, S., NIELSEN, N. *The clinical classification of maculopathies in adults.* Acta Ophthal., 1977, 55, 3–23.
72. SHIELD, J. A., TSO, M. D. A. *Congenital grouped pigmentation of the retina. Histopathologic description and report of a case.* Arch. Ophthal., 1975, 93, 1153–1155.
73. SJÖGREN, H. *Dystrophya reticularis laminae pigmentosae retinae.* Acta Ophthal., 1950, 28, 279–295.
74. SLEZAK, H., HOMMER, K. *Fundus pulverulentus.* Albrecht Von Graefes Arch. Klin. Exp. Ophthal., 1969, 178, 177–182.
75. SOOR, E. M., GOLDBERG, R. E. *Vitelliform dystrophy in a 64 year old man.* Am. J. Ophthal., 1976, 82, 256–258.
76. STARZYCKA, M., BRYK, E. *Schmetterlingsförmige dystrophy der makula.* Klin. Mbl. Augenheilk., 1976, 169, 454–458.
77. SUGAR, H. S., WOLFF, L. *Geographic dark posterior fundus patches.* Am. J. Ophthal., 1977, 83, 847–852.
78. TURUT, P., HACHE, J. C., FRANÇOIS, P. *Altération précoce de la fonction maculaire dans la dégénérescence vitelliforme de la macula.* Arch. Ophthal., 1969, 29, 33–39.
79. VINE, A. K., SCHATZ, H. *Adult-onset foveomacular pigment epithelial dystrophy.* Am. J. Ophthal., 1980, 89, 680–691.
80. VIZINIA, R. A. și col. *Vitelliform macular dystrophy and late onset.* Brit. J. Ophthal., 1981, 65, 866–868.
81. WEINGEIST, T. A., KOBRIN, J. L., WATZKE, R. C. *Histopathology of Best's macular dystrophy.* Arch. Ophthal., 1982, 100, 1108–1114.
82. WOCHESLÄNDER, E., BARTL, G., FELLINGER, C., și col. *Die retikuläre pigmentdystrophie nach Sjögren.* Klin. Mbl. Augenheilk., 1980, 177, 684–688.
83. ZINN, K. M., MARMOR, M. F. *The retinal pigment epithelium.* Harward University Press, Cambridge, 1979.

5

DISTROFIILE MEMBRANEI BRUCH

Unele distrofii corioretiniene sînt caracterizate histologic prin existența unor procese degenerative la nivelul membranei Bruch, procese care se complică ulterior cu infiltrarea unei membrane de neovascularizație coroidiană spre spațiul subepitelial.

In majoritatea lor aceste forme distrofice presupun existența unui determinism genetic cu acțiune primară asupra membranei Bruch (striile angioide) sau secundară, prin intermediul unui proces localizat inițial la nivelul EPR sau retinei neurosenzitive (distrofia pseudoinflamatorie Sorsby, degenerescența disciformă).

Am inclus în această grupă de patologie următoarele afecțiuni :

1. Distrofia pseudoinflamatorie Sorsby.
2. Drusenul dominant.
3. Degenerescența disciformă.
4. Striile angioide.
5. Miopia.

1. DISTROFIA PSEUDOINFLAMATORIE SORSBY

Afecțiunea a fost descrisă de Sorsby și col. (1949). Autorii constată la unele cazuri cu corelații genealogice un proces de distrofie corioretiniană caracterizat prin următoarele : debut în jurul vîrstei de 45 ani ; ereditate autozomal dominantă ; scăderea acuității vizuale ; edem, exsudate și hemoragii retiniene ; leziuni evolutive tardive cu aspect de atrofie pigmentară, cicatrice glială și scleroză coroidiană.

Asemănarea leziunilor fibrogliale cu cele cicatriceale postinflamatorii a sugerat termenul de „distrofie maculară pseudoinflamatorie".

Lucrările publicate ulterior au lărgit și precizat cadrul clinic al afecțiunii : Burn (1950), François (1961), Bedell (1961), Seedorf (1962), Rosen și Leighton (1968), Lefler și col. (1971), Fraser

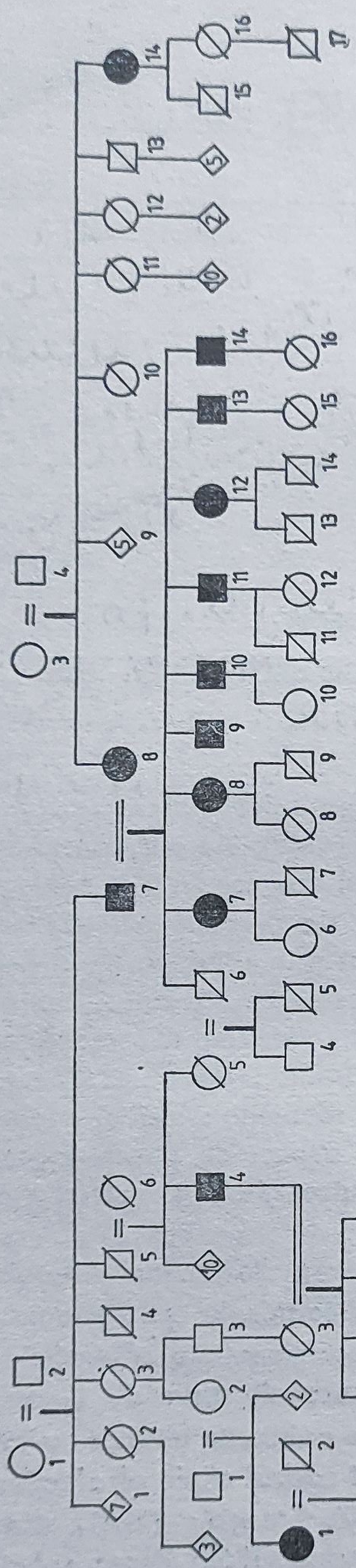

Fig. 5.1. *Distrofie pseudoinflamatorie Sorsby.* (Forsius și col., 1982).

și Wallace (1971), Kalmus și Seedburgh (1976), Carr și col. (1978), Babel și col. (1980), Hoskin și col. (1981), Forsius și col. (1982).

Frecvența afecțiunii este scăzută.

ETIOLOGIE

Vîrstă. Afecțiunea este specifică bolnavului adult. Debutul este în jurul vîrstei de 40–50 de ani. În ultimul timp au fost semnalate forme de debut apropiate vîrstei de 30 de ani.

Sex. Femeile și bărbații sînt lezați în egală măsură. Într-o statistică pe 82 de cazuri s-au constatat 38 bărbați și 44 de femei afectate (Franceschetti și col., 1963).

Ereditatea. Afecțiunea se transmite în majoritatea cazurilor autozomal dominant. Hoskin și col. (1981) extinzînd studiile clinice și genealogice pe o familie descrisă inițial de Sorsby și col. (1949) constată la 43 de membri examinați, 13 cazuri noi, din care 6 au fost depistate prin date anamnestice, iar 7 prin examinări clinice directe.

În unele cazuri a fost consemnată și ereditatea autozomal recesivă. Forsius și col. (1982) publică o familie cu mod de transmitere autozomal recesiv (fig. 5.1). Părinții au prezentat la un prim examen modificări oftalmoscopice diferite, dar după o perioadă de evoluție de 15 ani, modificările retiniene au devenit identice. Copiii lor, în număr de 8, au prezentat distrofie pseudoinflamatorie, dar descendenții au fost normali. Particularitatea este explicată de faptul că ambii părinți au fost homozigoți față de aceeași boală recesivă.

Oftalmoscopie. Aspectul oftalmoscopic este polimorf, afecțiunea evoluînd în mai multe etape, pe perioade de timp variabile și îndelungate.

Boala debutează cu edem, exsudate și hemoragii localizate la nivelul polului posterior, cu deosebire în regiunea maculară. Leziunile sugerează un proces de corioretinită infecțioasă sau de altă natură.

După o perioadă de timp leziunile se vindecă, avînd un aspect de cicatrice corioretiniană cu vizibilitate secundară a desenului vascular coroidian. În stadiile finale, vasele coroidiene dispar iar leziunile atrofice devin alb-gălbui, datorită vizibilității peretelui scleral (Planșa XXX, fig. 1).

În cazul extinderii leziunilor la periferia retinei, aspectul oftalmoscopic este polimorf : central leziuni cicatriceale iar periferic leziuni în faza de debut.

În unele cazuri se consemnează mici pete albe, rotunde sau ovale, localizate la nivelul liniei de profil posterioare, diseminate pe zone restrînse sau pe întreg polul posterior. Aspectul oftalmoscopic amintește de leziunile din retinita punctată albescens. Forsius și col. (1982) descriu pete albe la cazuri cu distrofie pseudoinflamatorie. Ele au apărut la vîrsta de 23 și 32 de ani și au dispărut în următorii 15 ani de evoluție. La un caz, acestea au apărut după doi ani de la debutul exsudatelor maculare, dispărînd la o examinare ulterioară. La 3 cazuri petele albe au apărut înaintea procesului exsudativ. Hoskin și col. (1982) consideră petele albe un prim semn de manifestare al bolii. Examenele angiofluorografice au evidențiat însă modificări patologice la nivelul EPR cu mult înainte de apariția petelor albe. Acest lucru este confirmat și de modificările cîmpului vizual și vederii culorilor, întîlnite înaintea apariției modificărilor oftalmoscopice.

Papila nervului optic, calibrul și traseul vaselor retiniene sînt normale. Uneori a fost consemnat un proces de atrofie iriană sectorială (Forsius, 1982).

Angiofluorografie. Aspecte angiofluorografice au fost publicate de Rosen și Leighton (1968), Deutman (1971), Carr și col. (1978), Forsius și col. (1982). Modificările constatate sînt în funcție de perioada evolutivă a bolii (Planșa XXX, fig. 2). În cazul prezenței vaselor de neoformație coroidiene și degenerescenței disciforme, se evidențiază procese exsudative și de difuziune extravasculară a fluoresceinei. În fazele tardive, de remanieri importante ale EPR și cicatrici corioretiniene, fenomenele exsudative lipsesc, observîndu-se multiple efecte de fereastră.

Acuitatea vizuală. Afecțiunea debutează prin scăderea acuității vizuale. Ea se instalează o dată cu apariția modificărilor oftalmoscopice. Debutul bolii are loc în jurul vîrstei de 40 de ani. În unele cazuri, acesta este mai precoce, sub 30 de ani (Forsius și col., 1982). Hoskin (1981) descrie un debut al modificărilor vizuale la vîrsta de 37 ani și o menținere a acuității vizuale, la un caz, pînă la vîrsta de 70 ani.

Scăderea acuității vizuale se instalează inițial la un ochi, iar după o perioadă de timp și la ochiul congener. Aceasta se agravează rapid, ducînd în final, prin modificările degenerative disciforme, la pierderea totală a vederii. Intervalul de timp dintre pierderea vederii la cei doi ochi este apreciat la 1–10 ani (Hoskin și col., 1982).

Cîmpul vizual. În perioada de debut sau chiar cu mai mulți ani înaintea apariției modificărilor oftalmoscopice, la unele cazuri a fost evidențiat un scotom central relativ. Modificările maculare se asociază cu un scotom central, care crește progresiv în intensitate și suprafață. Cîmpul vizual periferic este intact.

Vederea culorilor. Tulburările vederii cromatice se constată din primele stadii ale bolii. Modificările sînt nesistematizate, putîndu-se observa atît discromatopsie în ax roșu-verde, cît și disciomatopsie în ax albastru-galben.

Adaptometria. În majoritatea cazurilor, adaptarea simțului luminos la întuneric este normală. Uneori au fost constatate modificări ale curbei de adaptabilitate, în special în fazele tardive ale bolii.

Electroretinograma. Este normală în stadiile inițiale și subnormală în stadiile avansate.

Electrooculograma. Prezintă valori normale sau subnormale (Forsius și col., 1982).

EXAMENE CLINICE GENERALE ȘI DE LABORATOR

În majoritatea cazurilor nu se constată modificări ale examenelor clinice generale și de laborator. Seedorf (1962) a întîlnit o glicozurie renală la unele cazuri dintr-o familie cu o presupusă formă de distrofie pseudoinflamatorie.

FORME CLINICE

Exceptînd polimorfismul modificărilor oftalmoscopice, nu se poate vorbi de variante clinice esențiale. Carr și col. (1978) descriu 8 cazuri cu distrofie pseudoinflamatorie Sorsby în care au constatat, de la vîrste relativ tinere, prezența unei membrane de neovascularizație coroidiană localizată macular și predominanța hemoragiilor retiniene. Din aceste motive, autorii au propus denumirea de „distrofie maculară hemoragică ereditară".

EVOLUȚIE

Evoluția afecțiunii este continuă și lentă. După un debut unilateral cu afectarea ulterioară a ochiului congener, acuitatea vizuală diminuează treptat, ajungînd în final la valori scăzute. După perioada de debut, modificările retiniene suferă un proces de atrofie, caracterizat prin instalarea unor cicatrice corioretiniene, remanieri pigmentare și atrofia vaselor coroidiene. De cele mai multe ori, o dată cu instalarea fazei de cicatrizare corioretiniană, procesul rămîne stabil din punct de vedere morfologic și funcțional.

Prognosticul vizual este rezervat în ceea ce privește vederea centrală, el fiind însă mai bun în privința cîmpului vizual periferic, care rămîne conservat în marea majoritate a cazurilor. Din 39 de cazuri examinate de Sorsby (1940) și Burn (1950), doar 4 au deve-

Distrofie pseudoinflamatorie Sorsby.

Planșa XXX

1

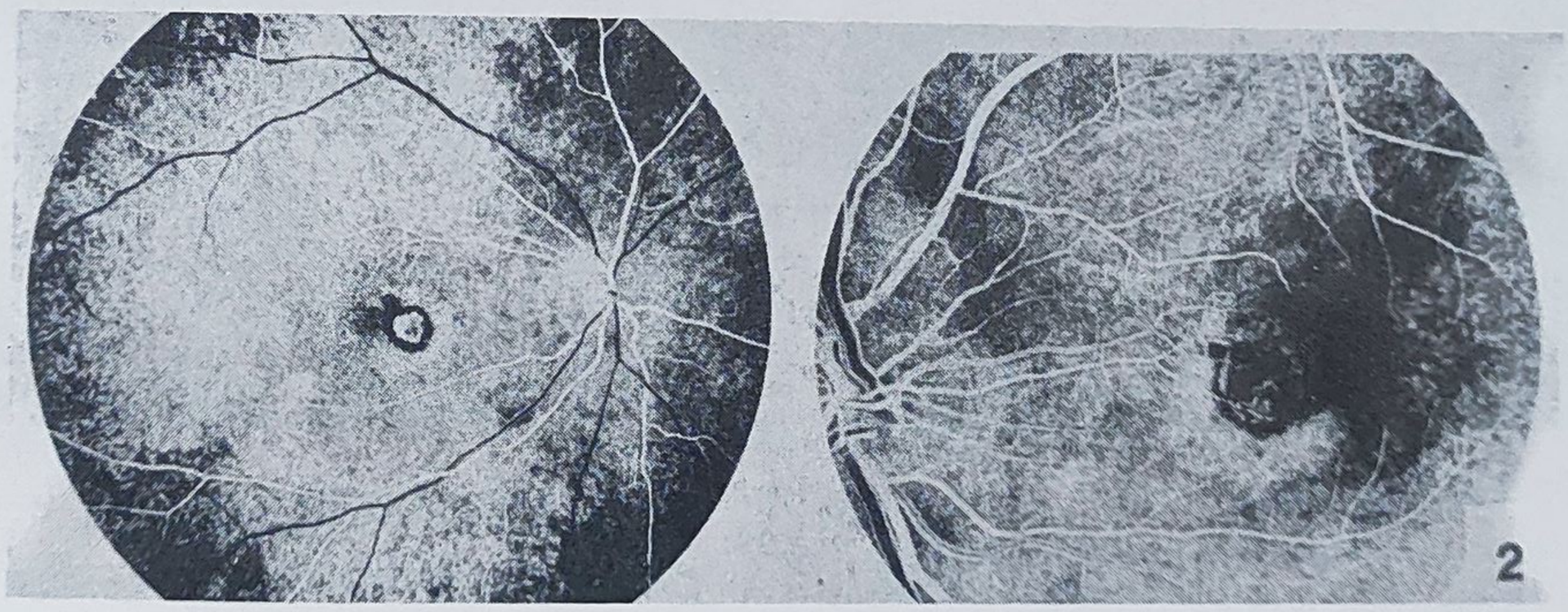

2

Fig. 1. Montaj retinografic.

Fig. 2. Aspecte angiofluorografice. Exsudate și hemoragii juxtamaculare. (Forsius și col., 1982).

Distrofie corioretiniană cu aspect clinic neprecizat.

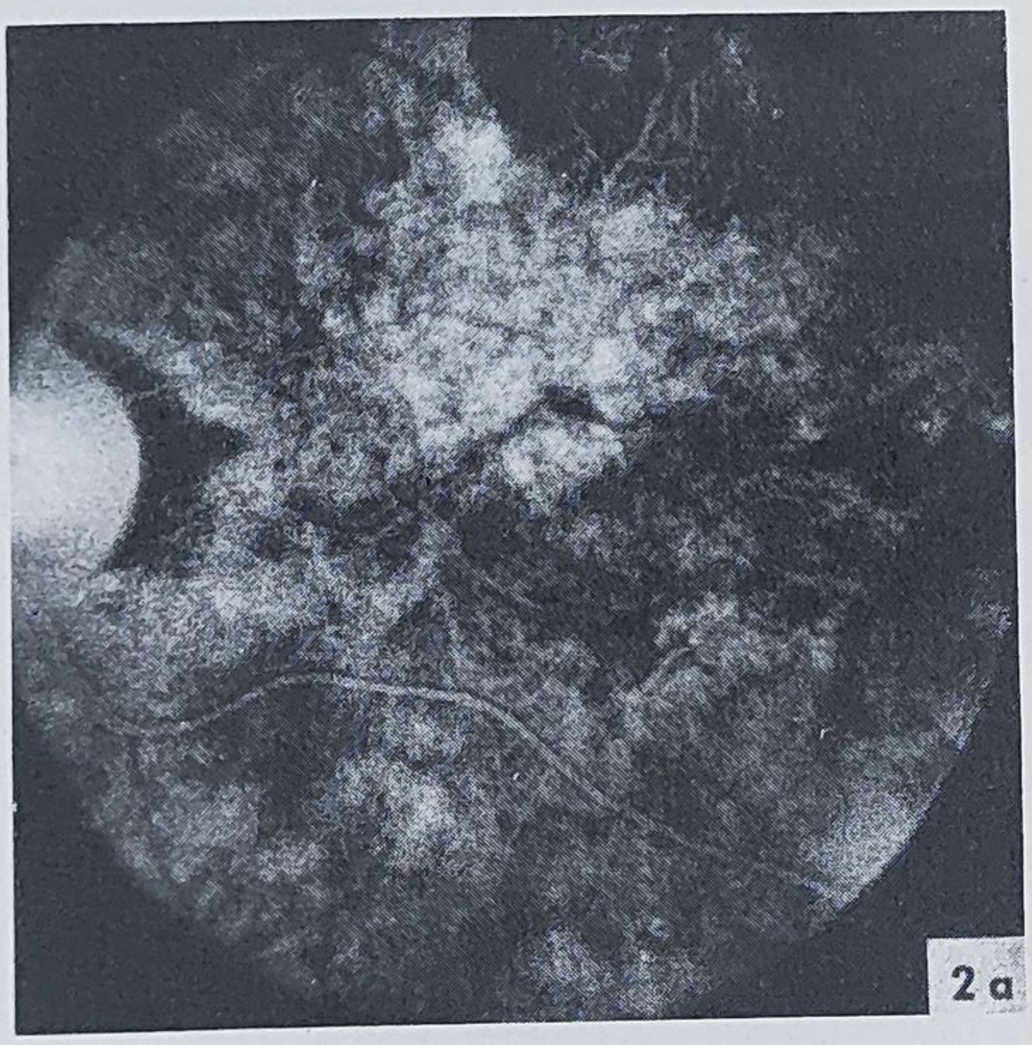

Feminin, 59 ani. VOD=0,2 ; VOS=0,1. Adaptometrie normală. ERG și EOG cu valori subnormale.

Fig. 1. Retinografie (OS).

Fig. 2. Angiofluorografie (OS).

nit nevăzători, din care 2 datorită glaucomului supraadăugat. Cu toate acestea, Hoskin (1981), reluînd un studiu efectuat inițial de Sorsby (1940), stabilește un prognostic mai grav.

AFECȚIUNI ASOCIATE

1. **Glaucomul.** A fost semnalat în două cazuri din cele două familii descrise de Sorsby (1940) și la un caz din familia publicată de Carr și col. (1978). Asocierea pare întîmplătoare.

2. **Modificări nespecifice ale vederii culorilor.** Au fost semnalate la cazuri tinere și fără modificări oftalmoscopice (Fraser și Wallace, 1971 ; Kalmus și Seedburgh, 1976).

3. **Glicozuria renală** a fost semnalată, după cum am arătat mai sus, în unele cazuri cu distrofia pseudoinflamatorie Sorsby.

4. **Miopia.** Forsius și col. (1982) constată la 10 cazuri o miopie a cărei valori creșteau în faza activă a bolii. Alte 3 cazuri din același arbore genealogic, dar cu simptome posibile de distrofie pseudoinflamatorie au avut hipermetropie. Restul membrilor arborelui genealogic nu au prezentat miopie.

ANATOMIE PATOLOGICĂ

Studii histopatologice au fost publicate de Ashton și Sorsby (1951) și Babel (1958).

Ashton și Sorsby (1951) efectuează studii histopatologice pe globi oculari proveniți de la două surori în vîrstă de 70 și 71 de ani, și care au aparținut studiului inițial efectuat de Sorsby și col. (1940).

Modificările histopatologice au fost similare la ambii ochi :

— atrofia coriocapilarei cu degenerescență fibroasă a pereților vaselor coroidiene și a stromei intervasculare ;

— rupturi multiple la nivelul membranei Bruch și degenerescența stratului elastic la același nivel ;

— vase de neoformație subretiniene de origine coroidiană, corelate patogenic cu rupturile de la nivelul membranei Bruch ;

— modificări la nivelul EPR ;

— distrugerea straturilor retiniene externe și înlocuirea lor cu țesut glial ;

— corpi coloizi la nivelul membranei Bruch (la un singur caz).

Babel (1958) comunică unele aspecte histologice la un bărbat de 52 de ani, cu modificări clinice specifice afecțiunii.

Ochiul drept a prezentat absența coriocapilarei în cea mai mare parte a zonei lezate, fibroza vaselor coroidiene mari și, mai rar, hialinizarea lor, evidențiindu-se totodată și unele vase coroidiene permeabile. Membrana Bruch a avut zone neregulate de subțiere, rupturi și depozite granulare fine. EPR a fost atrofiat, cu zone de proliferare în sectorul corespunzător modificărilor coroidiene. În același sector au fost atrofiate neuroepiteliul și straturile retiniene externe, acestea prezentînd procese gliale și o lamă conjunctivală neoformată. Între EPR, mai mult sau mai puțin afectat, și limitanta externă au existat exsudate.

În zonele excentrice procesului patologic au fost evidențiate leziuni mici, cu un caracter morfologic similar și hemoragii localizate în straturile retiniene interne.

Ochiul stîng a prezentat o corioca-pilară afectată într-un grad mai redus şi un neuroepitoliu cu procese degenerative mai accentuate.

PATOGENIE

Ca de altfel în întreaga patogenie a distrofiilor corioretiniene, şi patogenia distrofiei pseudoinflamatorii nu este elucidată pe deplin. O controversă este ridicată de stabilirea locului leziunilor primare : membrana Bruch sau EPR şi retina neurosenzitivă.

Ashton şi Sorsby (1951) şi Deutman (1971) susţin ipoteza localizării leziunilor primare la nivelul membranei Bruch (proces similar degenerescenţei disciforme).

Franceschetti şi col. (1963) şi Hoskin şi col. (1981) apreciază ca o posibilă localizare a leziunilor primare EPR şi retina neurosenzitivă. Hoskin şi col. (1981) acordă un rol deosebit leziunilor alb-galbene, descrise în stadiile de debut ale bolii. Autorii consideră că la baza leziunilor punctiforme există o modificare a membranei bazale a EPR şi a procesului de formare a lizozomilor.

DIAGNOSTICUL DIFERENŢIAL

Diagnosticul pozitiv se susţine pe baza următoarelor elemente : bilateralitatea şi simetria leziunilor, aspect normal al papilei optice, vaselor retiniene şi valorilor adaptometriei, ERG şi EOG.

Dintre afecţiunile mai importante care impun un diagnostic diferenţial amintim : coroidita hemoragică pseudohistoplasmică, coroidita diseminată în stadiul final, striile angioide, distrofia viteliformă (în special cazurile asociate cu membrane de neovascularizaţie — extrem de rare), degenerescenţa maculară disciformă, afecţiuni distrofice însoţite de „puncte retiniene alb-gălbui (drusenul dominant, retinita punctată albescens, fundus albipunctatus şi fundus flavimaculatus).

În stabilirea diagnosticului diferenţial, o importanţă deosebită o are precizarea corelaţiilor genealogice. În absenţa lor, susţinerea unui diagnostic, chiar în faţa unui sindrom clinic superpozabil distrofiei pseudoinflamatorii Sorsby, este greu de efectuat. Una din observaţiile noastre clinice este edificatoare în acest sens (Planşa XXXI).

TRATAMENT

Tratamentul medicamentos nu are eficacitate. Fotocoagularea, prin posibilitatea distrugerii membranei de neovascularizaţie coroidiană, oferă unele şanse terapeutice (Carr şi col., 1978 ; Forrsius şi col., 1982).

2. DRUSENUL DOMINANT

Prin drusen înţelegem o tulburare metabolică cu implicaţii la nivelul EPR şi al membranei Bruch, caracterizată oftalmoscopic prin prezenţa unor pete mici, galbene, ovale şi localizate în planul EPR.

Termenul de „drusen" provine din cuvîntul german „Drüse" (nodul, granulă), fiind utilizat în literatură sub forma plurală „drusen".

Termenul de „drusen dominant" sau „drusen dominant al membranei

Bruch" a fost introdus de Deutman (1971), fiind sinonim cu „verucozitate hialină", „degenerescență hialină" și „corpi coloizi".

Din punct de vedere etiopatogenic se descriu două forme de drusen :

– drusenul secundar,
– drusenul ereditar.

1. DRUSENUL SECUNDAR

Drusenul secundar sau degenerativ reprezintă consecința unor modificări metabolice, localizate la nivelul EPR și al membranei Bruch și instalate în urma unui proces de senescență globală sau a unor afecțiuni oculare sau generale asociate. Din acest punct de vedere, pot fi distinse două forme ale drusenului degenerativ : drusenul secundar unor afecțiuni asociate și drusenul senil.

a) *Drusenul secundar unor afecțiuni asociate* are un aspect clinic identic cu alte forme de drusen, și se constată în diferite afecțiuni oculare sau generale.

Afecțiunile oculare care sînt însoțite de drusen sînt de natură inflamatorie (uveite cronice), vasculară, tumorală. În unele cazuri dezlipirea de retină se poate însoți de drusen.

Dintre afecțiunile generale care sînt însoțite de drusen amintim sindromul Groenblad-Strandberg, angiomatoza hemoragică familială (Rendu-Osler), sclerodermia, hipercolesterolemia, disproteinemia, leucemia și hializona cutanată sau mucoasă (Urbach-Wiethe).

b) *Drusenul senil.* Constatat frecvent la oamenii în vîrstă, constituie, de cele mai multe ori, primul stadiu clinic al degenerescenței disciforme – stadiul predisciform. Autorii germani au descris afecțiunea sub denumirea de „degenerescență maculară Haab" sau „degenerescența maculară senilă" (Heinrich, 1973).

Din punct de vedere clinic și histopatologic nu sînt deosebiri esențiale între drusenul secundar senil și drusenul ereditar.

2. DRUSENUL EREDITAR

Drusenul ereditar este semnalat frecvent în literatură. Din punct de vedere clinic, nu există deosebiri esențiale între drusenul ereditar și drusenul senil sau degenerativ. De altfel și drusenul senil prezintă uneori implicații ereditare.

Afecțiunea a fost descrisă sub diferite variante, care au fost considerate nejustificat entități clinice nosologice : corioretinită centrală simetrică (Hutchinson și Tay, 1875) ; „central guttata-coroiditis" (Nettleship, 1884 ; Juler, 1893) ; corioretinită superficială (Halthouse și Batten, 1900) ; coroidită familială „în fagure de miere" (Doyne, 1910) ; „malattia leventinese" (Klainguti, 1932) ; degenerescență retiniană cristalină (Evans, 1950) ; „iridescent crystals of the macula" (Lijo Pavia, 1953) ; distrofii hialine (Duke-Elder, 1967).

Franceschetti și col. (1963) descriu patru forme clinice de drusen dominant : „coroidita guttata Hutchinson-Tay", degenerescența maculară Holthouse-Batten, degenerescența macu-

lară în fagure de miere Doyne și malattia leventinese.

– *Coroidita guttata* a fost descrisă de Hutchinson și Tay (1875) sub denumirea de „afecțiune corioretiniană centrală simetrică la persoane în vîrstă", la 10 cazuri prezentînd modificări oftalmoscopice asemănătoare drusenului, cu localizări maculare și juxtapapilare. Trei din aceste cazuri au prezentat corelații ereditare. Restul de 7 au fost izolate, prezentînd diferite afecțiuni oculare. Ele au fost cunoscute în literatură sub denumirea de „coroidită guttata centrală senilă-Tay". Cazuri asemănătoare au fost descrise și de alți autori.

– *Degenerescența maculară Holthouse-Batten* a fost semnalată în anul 1897 sub denumirea de „corioretinită superficială de formă particulară și de origine nedeterminată". Bolnava, în vîrstă de 25 de ani, prezenta leziuni asemănătoare drusenului, localizate macular și juxtapapilar.

– *Degenerescența maculară în fagure de miere* a fost descrisă de Doyne (1899) sub denumirea de „coroidită centrală". Cazurile prezentau leziuni asemănătoare drusenului, dispuse în regiunea maculară și peripapilară, dînd în ansamblu un aspect de „fagure de miere".

– *Malattia leventinese* a fost semnalată inițial de Erb (citat, Deutman, 1971) și apoi de Vogt (1925). Kleinguti (1932) o descrie în trei familii și pe unele cazuri izolate, sub denumirea de „degenerescență tapetoretiniană a regiunii maculare și perimaculare". Afecțiunea a fost denumită „retinitis circinată", „retinitis airolensis" (după orașul Airolo) și în final „malattia leventinese", după zona geografică în care a fost constatată (valea Leventină – Elveția). Ulterior, afecțiunea a fost descrisă și în alte țări. Franceschetti și col. (1963) sintetizează tabloul clinic al afecțiunii. Ei descriu o evoluție a petelor de drusen în trei stadii : recent, hipermatur și atrofic. Forni și Babel (1962) comunică rezultatul unui examen histopatologic al unui caz cu „malattia leventinese".

Toate formele de drusen ereditar constituie variații intrafamiliale ale unei forme comune de drusen ereditar : „drusenul dominant al membranei Bruch".

Frecvență. În literatură sînt consemnate un număr relativ mare de cazuri clinice cu drusen ereditar. Gass (1973) constată, din 200 de cazuri cu degenerescență coloidă senilă, un procent de 19% cu caracter ereditar. François și Bonnet (1976) descriu din 124 de cazuri cu degenerescență *maculară* coloidă, un procent de 11% cu caracter ereditar. Noi (Munteanu, 1980) am publicat und studiu clinic privind unele observații familiale de drusen dominant.

ETIOLOGIE

Vîrsta. Afecțiunea debutează între 20 și 30 de ani, deși în modul cel mai frecvent este constatată în jurul vîrstei de 45 de ani. Uneori au fost semnalate debuturi la vîrste mai mici de 10 ani sau mai mari de 60 ani. Din cauza dificultăților anchetelor genetice, cazurile cu debut la peste 45 de ani sînt etichetate frecvent ca drusen senil.

Sex. Afecțiunea este repartizată în mod egal între cele două sexe.

Ereditatea. Modul de transmitere este autozomal dominant cu expresivitate variabilă (fig. 5.2).

SEMIOLOGIE CLINICĂ

Din punct de vedere clinic, drusenul ereditar nu se deosebește de drusenul senil sau degenerativ.

Oftalmoscopie. Drusenul se prezintă sub forma unor puncte sau pete de mărimi diferite, localizate în planul EPR. Dispunerea lor este simetrică,

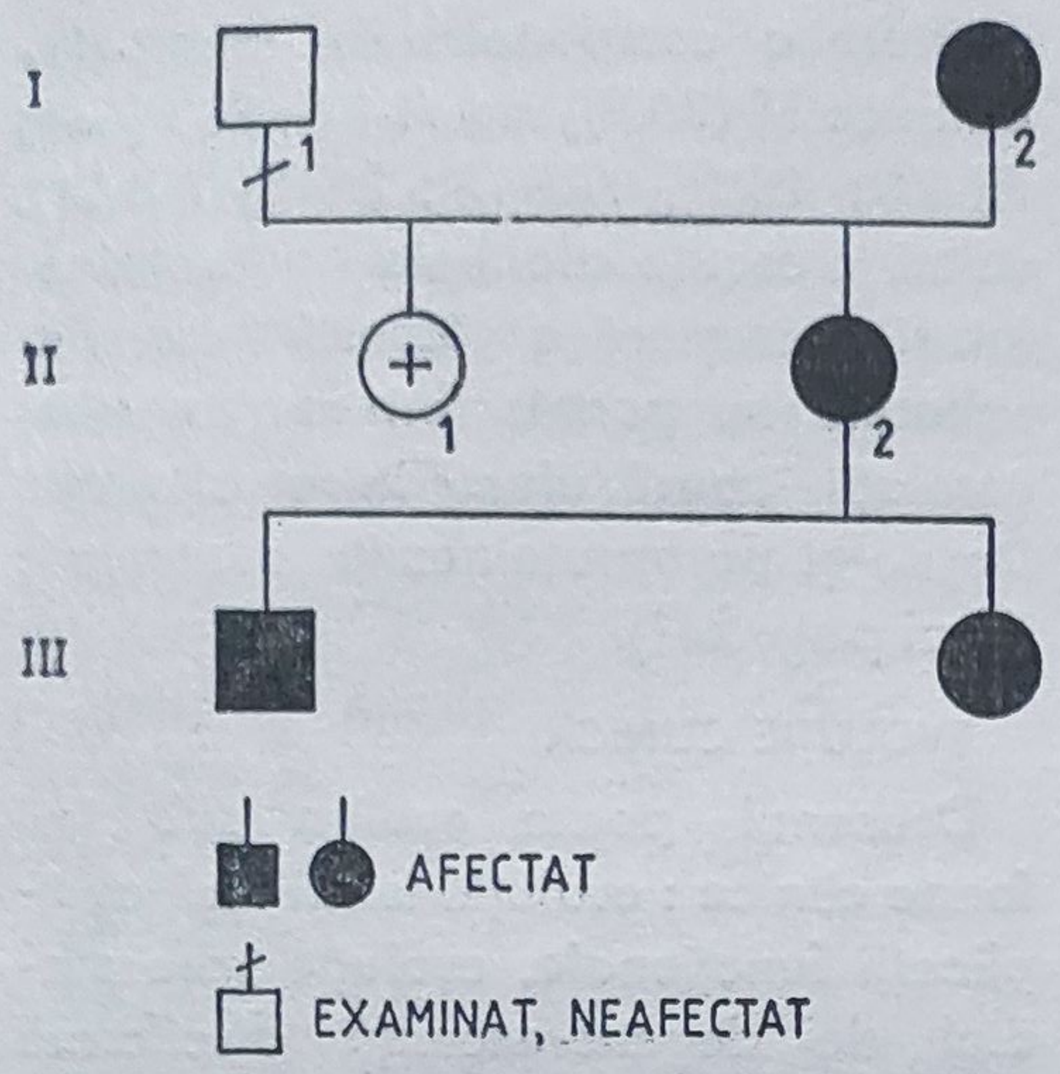

Fig. 5.2. *Drusen dominant.* (Munteanu, 1980).

semnalîndu-se un decalaj evolutiv în localizările din cei doi ochi. Culoarea este alb-galbenă, putîndu-se modifica în cursul evoluției clinice. Forma punctelor este ovală, rotundă sau neregulată, avînd un contur bine delimitat. Numărul lor variază de la caz la caz, sau la același pacient, în funcție de evoluția clinică. Mărimea punctelor oscilează între grosimea unui vas retinian mare și un diametru papilar sau mai mult (Planșa XXXII).

Topografic, punctele de drusen pot fi localizate în regiunea maculară, interpapilomacular sau în altă zonă a fundului de ochi.

Diferențele morfologice și topografice sînt mari între cazurile separate, rămînînd însă simetrice între cei doi ochi la același bolnav. După unii autori, prezența drusenului de partea nazală a papilei optice constituie un semn patognomonic al formei ereditare. În prezent au fost descrise numeroase asemenea localizări și în formele de drusen secundar.

Angiofluorografie. Angiofluorografic, punctele de drusen apar sub forma unor pete fluorescente mari și cu o dispunere mai difuză comparativ cu imaginile oftalmoscopice (Planșa XXXII). Debutul fluorescenței este precoce (înaintea timpului arterial). Pe toată perioada angiofluorografiei, punctele de fluorescență nu-și modifică numărul, forma sau dimensiunea. EPR, dispus între punctele de drusen, nu-și modifică aspectul decît în cazuri rare.

Acuitatea vizuală. Modificările funcției vizuale nu apar decît după instalarea și dezvoltarea leziunilor la nivelul maculei. Durata perioadei asimptomatice se apreciază mai greu, datorită faptului că evidențierea leziunilor maculare este de cele mai multe ori întîmplătoare. Primele semne subiective sînt formate de o jenă la citit sau existența unor scotoame intermitente. O accentuare a scăderii acuității vizuale se observă după vîrsta de 40 de ani. În cazul confluenței punctelor de drusen, al afectării EPR și în special al complicării lor cu decolarea neuroepiteliului, acuitatea vizuală poate scădea mult.

Cîmpul vizual. Cîmpul vizual periferic este normal, iar cel central nu prezintă modificări decît în cazul instalării tulburărilor vizuale fotopice.

Explorări fine prin perimetrie statică în ambianță mezopică evidențiază unele modificări care preced cu mult alte simptome obiective : scotom relativ perifoveolar ou conservarea unui vîrf central, scotom perifoveolar și coborîrea vîrfului central, scăderea glo-

bală a sensibilității cu aspect în platou.

Vederea culorilor. În cazurile cu conservarea acuității vizuale, vederea culorilor este normală. Uneori se semnalează o discromatopsie în ax albastru-galben înaintea apariției modificărilor de acuitate vizuală. Deutman (1971) consideră că în fazele inițiale ale afecțiunii se produce scăderea sensibilității la roșu, urmată ulterior de o discromatopsie în ax roșu-verde, iar în stadiile avansate de o discromatopsie în ax albastru-galben.

Adaptometria. Adaptarea simțului luminos la întuneric nu prezintă modificări. Uneori a fost descris un grad de hemeralopie.

Electroretinograma nu prezintă modificări patologice întrucît leziunile histopatologice nu lezează fotoreceptorii. Unele determinări ERG, în condiții particulare (stimuli roșii și intensități scăzute), evidențiază valori patologice în 60% din cazuri. Potențiale oscilatorii au o valoare normală.

Electrooculograma. EOG este patologică în 50% din cazuri, întrucît procesul patologic este localizat la nivelul complexului „coriocapilară-membrană Bruch-EPR". Procentul valorilor patologice crește o dată cu gradul de evoluție al afecțiunii.

EXAMENE CLINICE GENERALE ȘI DE LABORATOR

Acestea nu evidențiază modificări deosebite. Unii autori au descris o ușoară creștere a lipidelor plasmice.

Cercetările noastre (Munteanu, 1980) au evidențiat la 4 cazuri cu drusen dominant, corelate genealogic, o creștere a componentelor imunoglobulinice M (360% mg /I-2/ ; 280% mg /II-2/ ; 265% /III-1/ ; 290% /III-2/), valori crescute ale beta-lipoproteinelor și o creștere a plasmocitelor. Rezultatele au permis formularea unor corelații cauză/efect între distrofia Doyne și paraproteinemia constatată (Vezi pag. 247).

EVOLUȚIE CLINICĂ

Drusenul poate evolua sub trei forme clinice : evoluție lentă fără complicații funcționale, evoluție spre stadiul de degenerescență disciformă (trecînd prin stadiul de decolare seroasă a EPR) și evoluție spre atrofie maculară areolară.

a) *Evoluția lentă*, fără complicații funcționale, este consemnată frecvent. Se remarcă o modificare în structura morfologică a drusenului : dimensiuni mai mari, confluența elementelor, modificarea culorii (galben mat), calcifieri, dispariția elementelor, zone de atrofie (Planșa XXXIII).

b) *Evoluția spre stadiul de degenerescență disciformă* se constată în 65% din cazuri. Perioada de timp în care se poate instala este greu de precizat (lungă – 15–20 de ani, scurtă sau imprevizibilă). Nu se cunosc elemente clinice care să poată prevedea o tendință de transformare a drusenului în degenerescență disciformă. Gass (1973) consideră multiplicarea rapidă a punctelor de drusen, rupturile la nivelul membranei Bruch, neovascularizația subepitelială și existența degenerescenței disciforme la ochiul congener un semn de supoziție spre o evoluție complicată cu degenerescența disciformă.

c) *Evoluția spre forma de atrofie maculară areolară* este rară. Spre deosebire de aceasta, se pot constata în cursul evoluției drusenului zone de atrofie EPR și a coriocapilarei. Leziunile apar în zonele de drusen cu o evoluție veche, confluente și cu tendință de resorbție.

AFECȚIUNI ASOCIATE

Drusenul dominant a fost descris în asociere cu o deficiență imunoglobulinică tip M : Neetens și col. (1977) și Munteanu (1980). Asocieri mai puțin semnificative sînt reprezentate de următoarele afecțiuni : atrofia esențială a irisului, drusenul nervului optic, hipercolesterolemia, pseudoxantomul elastic, angiomatoza hemoragică familială, sclerodermia, poliserozitele, disproteinemiile și hialinozele cutanate și mucoase.

ANATOMIE PATOLOGICĂ

Studiile histopatologice au evidențiat atît natura histochimică a drusenului, cît și modificările constatate la nivelul straturilor histologice limitrofe.

Histochimic, drusenul este format din două substanțe : mucopolizaharidă și cerebrozidă. Ele pot fi libere sau combinate sub o formă de gangliozidă.

Drusenul este localizat la nivelul stratului colagen intern al membranei Bruch, bombînd suprafața EPR. Evolutiv, leziunea parcurge mai multe stadii : lamă hialină, condensare ușoară, mamelon și segment de sferă (stadiul final). Cu timpul, structura drusenului se modifică : granulară la început, omogenă în stadiul de maturitate și stratificată în formele hipermature (Planșa XXXIV, fig. 1).

EPR situat la nivelul drusenului prezintă unele leziuni de tip degenerativ : diseminări granulare pigmentare, modificarea mozaicului celular, soluții de continuitate în membrana bazală.

Membrana Bruch prezintă soluții de continuitate în formele de drusen confluent, cît și unele semne de îmbătrînire în structura sa. Coriocapilara este atrofiată la nivelul zonelor de drusen confluent, iar intercapilar poate avea o hiperplazie de țesut conjunctiv.

PATOGENIE

În pofida multiplelor progrese, patogenia drusenului nu este elucidată. Au fost formulate o serie de teorii care au la bază modificările histologice constatate la nivelul complexului „coriocapilară-membrană Bruch-EPR" sau în structura drusenului :

– *Teoria mezodermică*, bazată pe modificările constatate la nivelul membranei Bruch și ale coriocapilarei : Babel, 1948 ; Bonnet, 1974 ; Gass, 1967 ; Hogan, 1967, 1968 ; Kornzweig, 1965 și alții.

– *Teoria epitelială*, bazată pe modificările consemnate la nivelul celulelor EPR și pe compoziția structurală a drusenului : Collins, 1913 ; Farkas și col., 1971 ; Kornzweig, 1977 ; Zinn și Marmor, 1980.

– *Teoria vasculară*, bazată pe un deficit circulator la nivelul venelor vorticoase (Friedman și col., 1963).

– *Teoria ereditară*, bazată pe modificări determinate genetic.

Toate aceste teorii, fondate pe modificările histologice localizate la nivelul unei singure structuri anatomice au beneficiat pe parcurs de argumente *pro* și *contra*. Expunem mai jos unele dintre aceste variante patogenice.

1. **Teoria epitelială.** Mecanismul patogenic cel mai probabil pare a fi susținut de un fenomen *epitelial* (EPR) secundar unor modificări de *țesut conjunctiv* (membrană Bruch și coriocapilară). Înțelegem prin acest mecanism o tulburare a funcției fagocitare a celulelor EPR, secundară unor modificări structurale (de senescență) ale membranei Bruch și ale coriocapilarei, cu deversarea și depunerea unor substanțe parțial fagocitate la nivelul stratului colagen intern al membranei Bruch.

Una din funcțiile importante ale EPR este fagocitoza elementelor discale ale celulelor fotoreceptoare, în special ale bastonașelor. La nivelul bastonașelor are loc un proces continuu de reînnoire a elementelor discale și un proces discontinuu de eliminare a acestora. Celulele EPR înglobează aceste elemente discale, constituind un fagozom, care este supus unui proces de dezintegrare lizozomială (Planșa XXXIV, fig. 2 și 3). Produsul rezultat este eliminat, prin intermediul membranei Bruch, în circulația sanguină de la nivelul coriocapilarei.

În anumite condiții patologice, procesul fagocitar de la nivelul celulelor EPR este dereglat, realizîndu-se o digestie insuficientă a fagozomilor. Produsul parțial digerat este eliminat și depus la nivelul stratului colagen intern din membrana Bruch, realizînd *drusenul.* Paralel cu aceste modificări poate avea loc și o hiperplazie sectorială și migrarea celulelor EPR în alte sectoare, ruperea celulelor EPR și dispersarea granulelor pigmentare la nivelul retinei.

Cauzele care pot fi incriminate în tulburarea funcției fagocitare a celulelor EPR sînt determinate de modificările de la nivelul coriocapilarei și al membranei Bruch. Coriocapilara prezintă îngroșarea septurilor intercapilare și îngustarea lumenului capilar. Aceste modificări produc o scădere precoce și progresivă a suprafeței de schimb de la nivelul coriocapilarei și indirect a membranei Bruch. O dovadă a implicării acestor modificări în patogenia drusenului o constituie atît asocierea acestor modificări cu drusenul, cît și localizarea drusenului, cu predilecție înapoia unui „picior" conjunctiv intercapilar. Membrana Bruch prezintă unele modificări histologice în cazurile de asociere cu drusenul sau alte procese de îmbătrînire. Primul semn de senescență este acumularea unei substanțe filamentoase, granulare și veziculare. Membrana Bruch suferă un proces de îngroșare și reducere a porozității sole. Aceste modificări, mai accentuate la nivelul maculei și regiunii juxtapapilare, produc o bazofilie crescută pe preparatele histologice (PAS-pozitive).

O dovadă a originii epiteliale a drusenului este și structura histochimică a drusenului (acidul sialic, cerebrozidele, granulele de lipofuscină) și unele modificări constatate la nivelul celulelor EPR (soluție de continuitate a membranei bazale).

Farkas și col. (1971) interpretează patogenia drusenului ca o consecință a unui proces de citoliză a EPR, provocat de o disfuncție a lizozomilor celulari. Autorii consideră că, sub influența unui proces de senescență sau unor factori determinați genetic, celulele EPR prezintă o hipofuncție fagocitară, soldată cu digestia parțială a fagozomilor și a altor structuri celulare. Diferitele produse reziduale (mitocondrii modificați, resturi citoplasmice, granule de pigment, fagozomi) sînt deversate și acumulate la nivelul stratului colagen intern al membranei Bruch, formînd punctele de drusen.

Un contraargument împotriva teoriei epiteliale îl constituie faptul că în structura histochimică a drusenului nu s-au constatat granule pigmentare. Totodată, se știe faptul că

Toate aceste teorii, fondate pe modificările histologice localizate la nivelul unei singure structuri anatomice au beneficiat pe parcurs de argumente *pro și contra*. Expunem mai jos unele dintre aceste variante patogenice.

1. **Teoria epitelială.** Mecanismul patogenic cel mai probabil pare a fi susținut de un fenomen *epitelial* (EPR) secundar unor modificări de *țesut conjunctiv* (membrană Bruch și coriocapilară). Înțelegem prin acest mecanism o tulburare a funcției fagocitare a celulelor EPR, secundară unor modificări structurale (de senescență) ale membranei Bruch și ale coriocapilarei, cu deversarea și depunerea unor substanțe parțial fagocitate la nivelul stratului colagen intern al membranei Bruch.

Una din funcțiile importante ale EPR este fagocitoza elementelor discale ale celulelor fotoreceptoare, în special ale bastonașelor. La nivelul bastonașelor are loc un proces continuu de reînnoire a elementelor discale și un proces discontinuu de eliminare a acestora. Celulele EPR înglobează aceste elemente discale, constituind un fagozom, care este supus unui proces de dezintegrare lizozomială (Planșa XXXIV, fig. 2 și 3). Produsul rezultat este eliminat, prin intermediul membranei Bruch, în circulația sanguină de la nivelul coriocapilarei.

În anumite condiții patologice, procesul fagocitar de la nivelul celulelor EPR este dereglat, realizîndu-se o digestie insuficientă a fagozomilor. Produsul parțial digerat este eliminat și depus la nivelul stratului colagen intern din membrana Bruch, realizînd *drusenul*. Paralel cu aceste modificări poate avea loc și o hiperplazie sectorială și migrarea celulelor EPR în alte sectoare, ruperea celulelor EPR și dispersarea granulelor pigmentare la nivelul retinei.

Cauzele care pot fi incriminate în tulburarea funcției fagocitare a celulelor EPR sînt determinate de modificările de la nivelul coriocapilarei și al membranei Bruch. Coriocapilara prezintă îngroșarea septurilor intercapilare și îngustarea lumenului capilar. Aceste modificări produc o scădere precoce și progresivă a suprafeței de schimb de la nivelul coriocapilarei și indirect a membranei Bruch. O dovadă a implicării acestor modificări în patogenia drusenului o constituie atît asocierea acestor modificări cu drusenul, cît și localizarea drusenului, cu predilecție înapoia unui „picior" conjunctiv intercapilar. Membrana Bruch prezintă unele modificări histologice în cazurile de asociere cu drusenul sau alte procese de îmbătrînire. Primul semn de senescență este acumularea unei substanțe filamentoase, granulare și veziculare. Membrana Bruch suferă un proces de îngroșare și reducere a porozității sole. Aceste modificări, mai accentuate la nivelul maculei și regiunii juxtapapilare, produc o bazofilie crescută pe preparatele histologice (PAS-pozitive).

O dovadă a originii epiteliale a drusenului este și structura histochimică a drusenului (acidul sialic, cerebrozidele, granulele de lipofuscină) și unele modificări constatate la nivelul celulelor EPR (soluție de continuitate a membranei bazale).

Farkas și col. (1971) interpretează patogenia drusenului ca o consecință a unui proces de citoliză a EPR, provocat de o disfuncție a lizozomilor celulari. Autorii consideră că, sub influența unui proces de senescență sau unor factori determinați genetic, celulele EPR prezintă o hipofuncție fagocitară, soldată cu digestia parțială a fagozomilor și a altor structuri celulare. Diferitele produse reziduale (mitocondrii modificați, resturi citoplasmice, granule de pigment, fagozomi) sînt deversate și acumulate la nivelul stratului colagen intern al membranei Bruch, formînd punctele de drusen.

Un contraargument împotriva teoriei epiteliale îl constituie faptul că în structura histochimică a drusenului nu s-au constatat granule pigmentare. Totodată, se știe faptul că

Drusen dominant. Variante clinice.

Planșa XXXII

1a

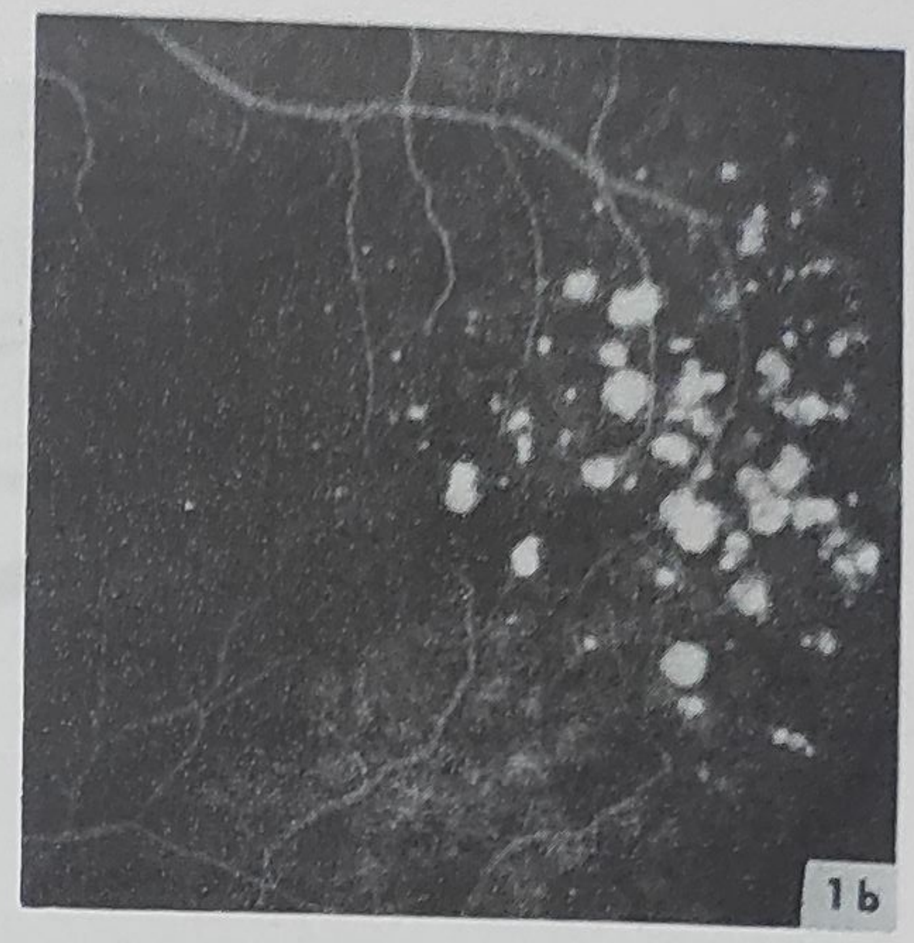
1b

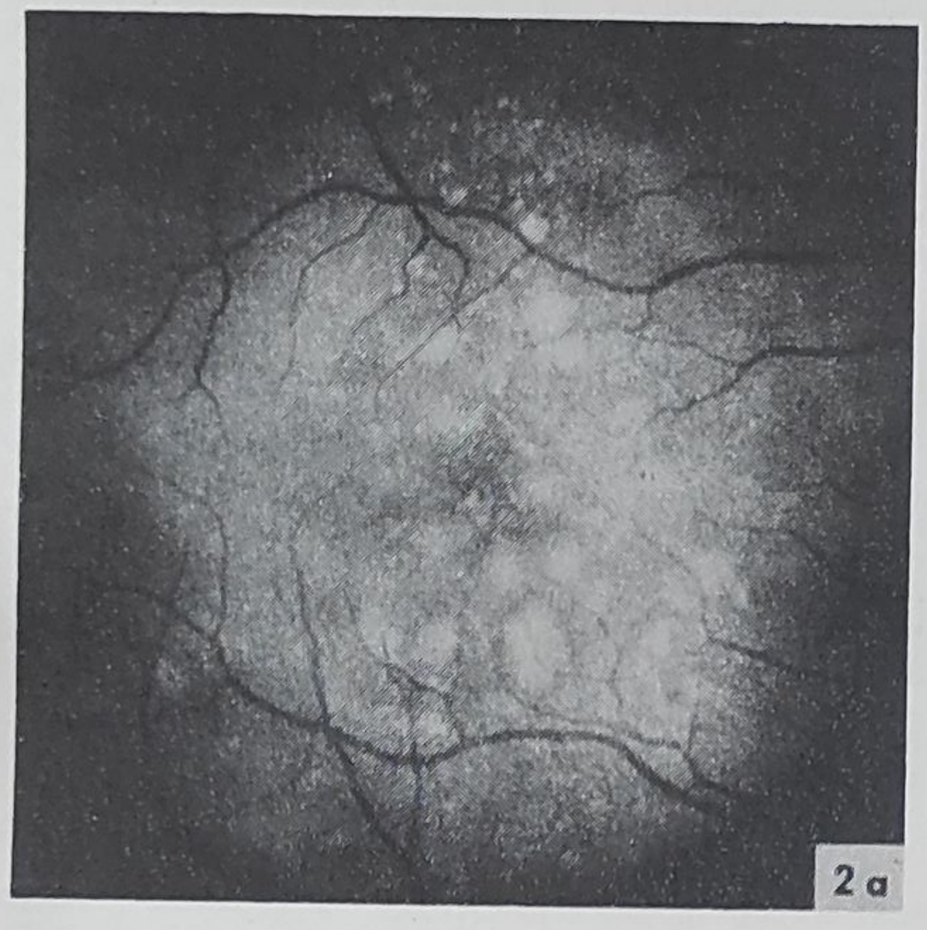
2a

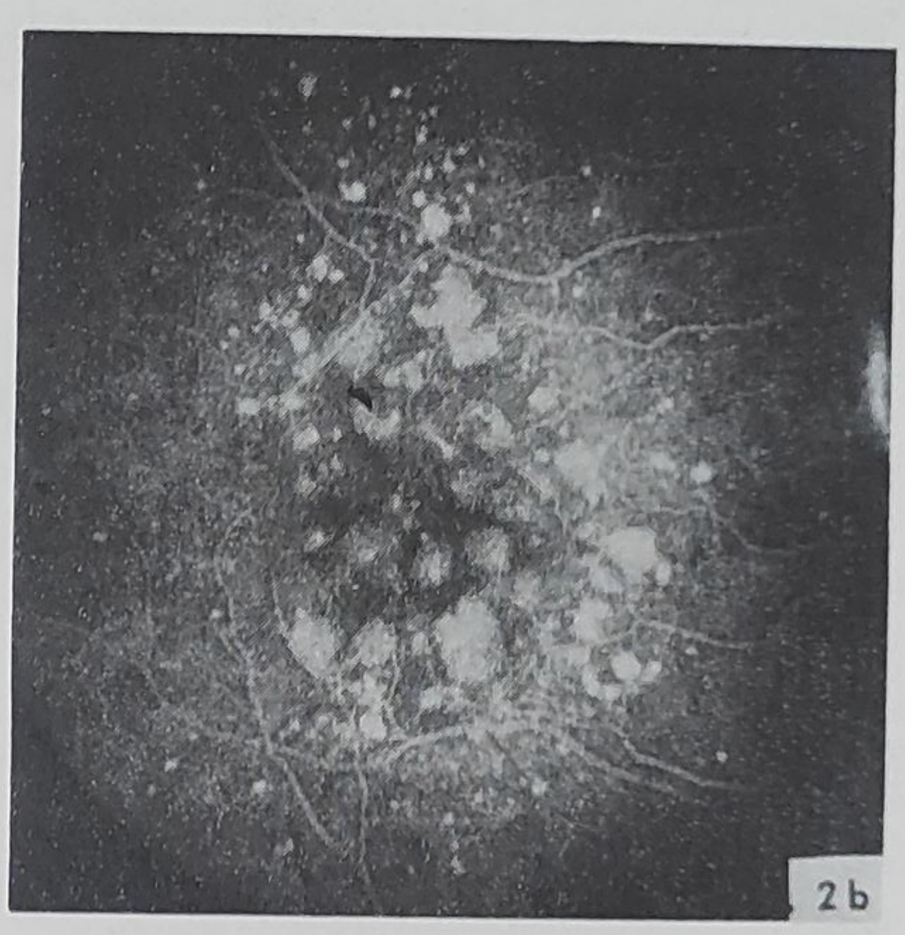
2b

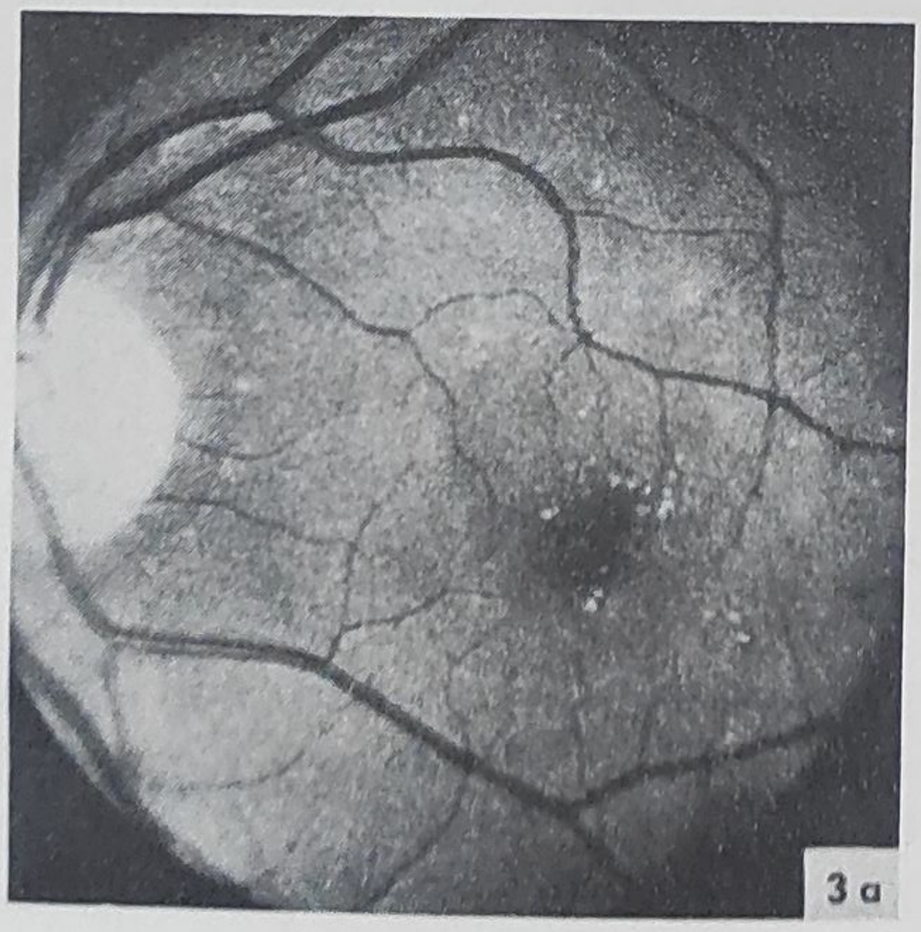
3a

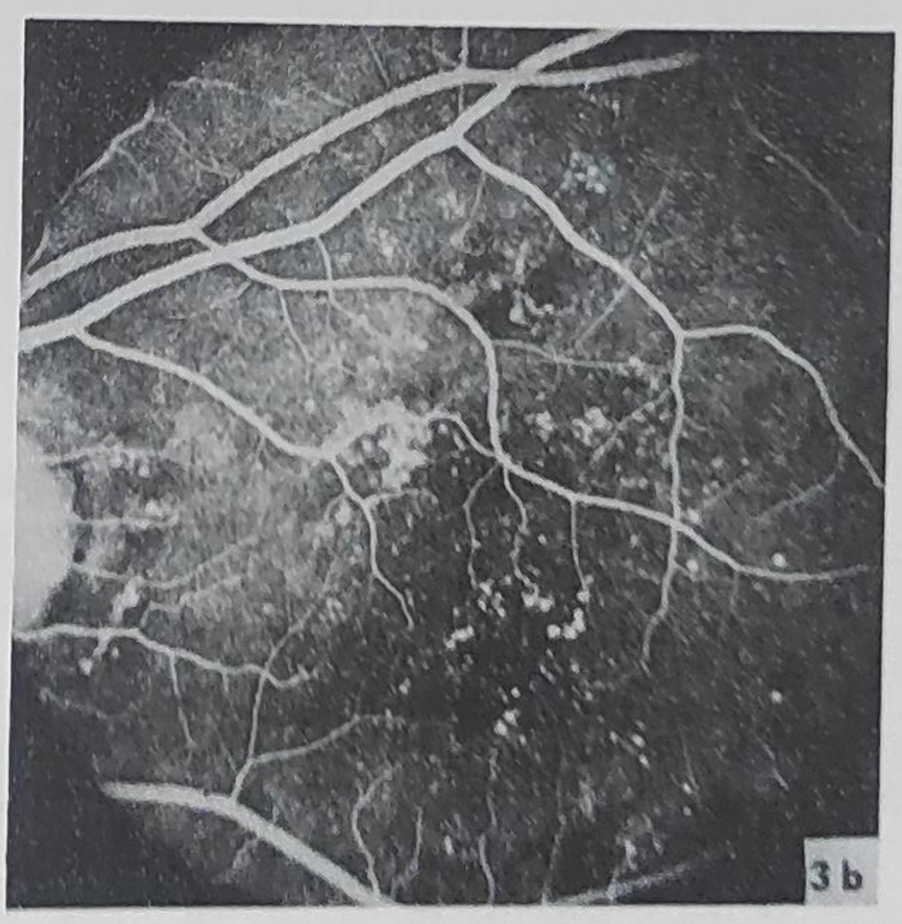
3b

Drusen dominant. Aspecte clinice familiale. *Planşa XXXV*

Fig. 1. Cazul II-2.

Fig. 2. A. Cazul III-1. Fig. 2. B. Cazul III-2.

Fig. 3. Cazul II-2. Detalii angiofluorografice (Fig. 1), cu aspecte evolutive comparate după 4 ani (Munteanu, 1980).

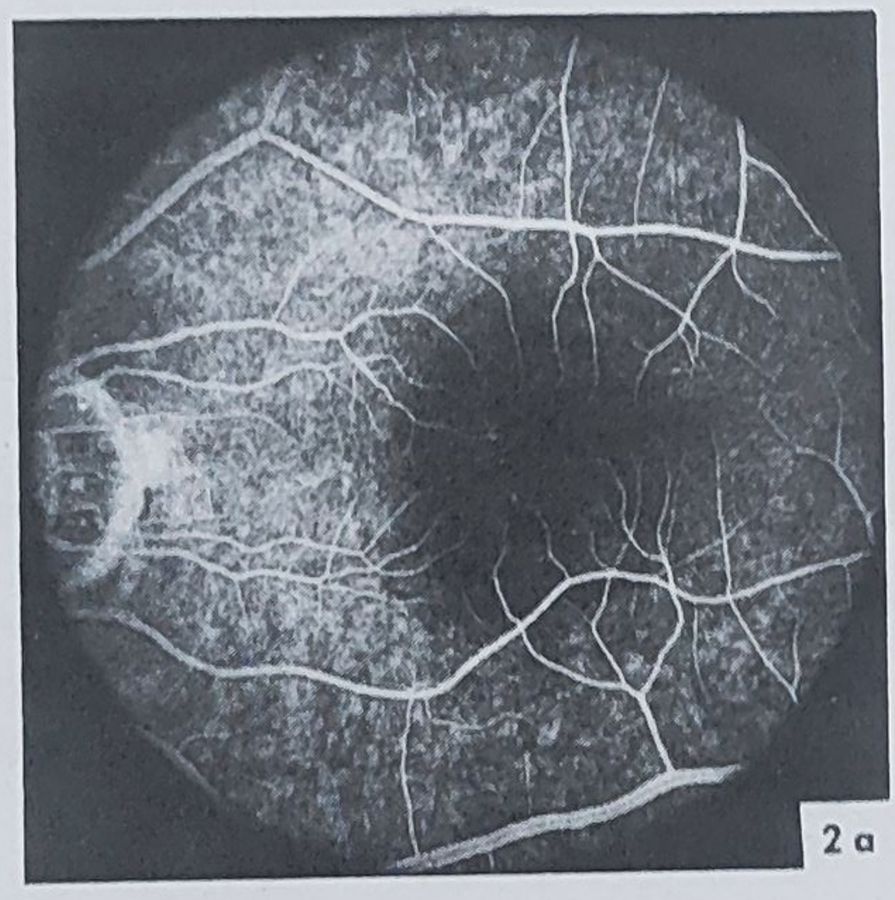

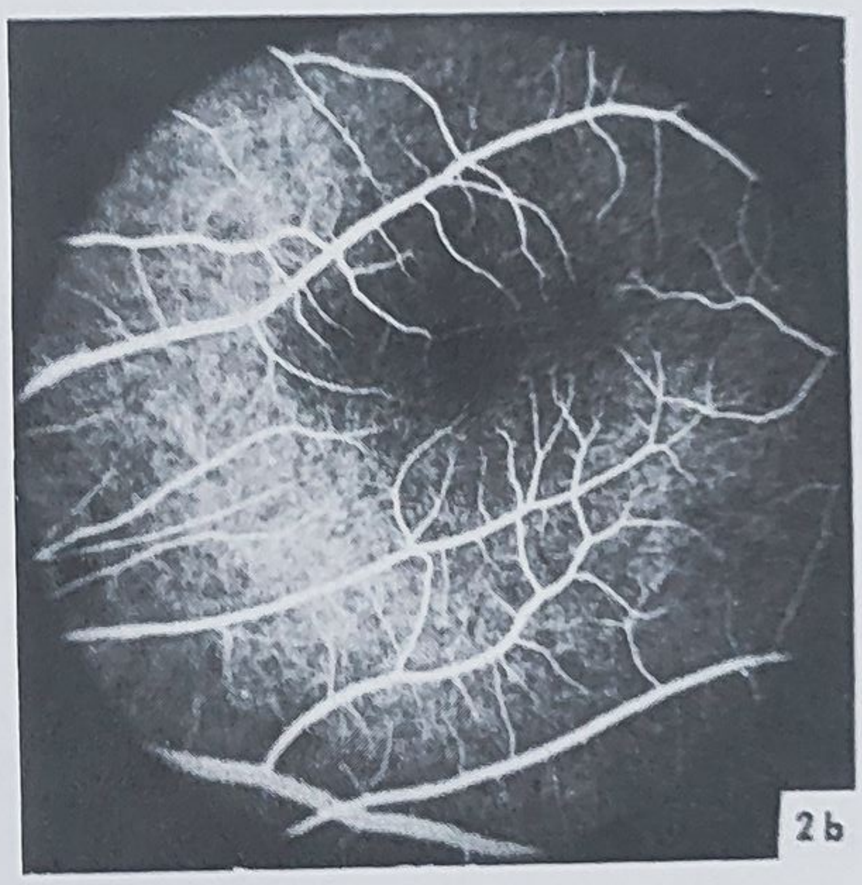

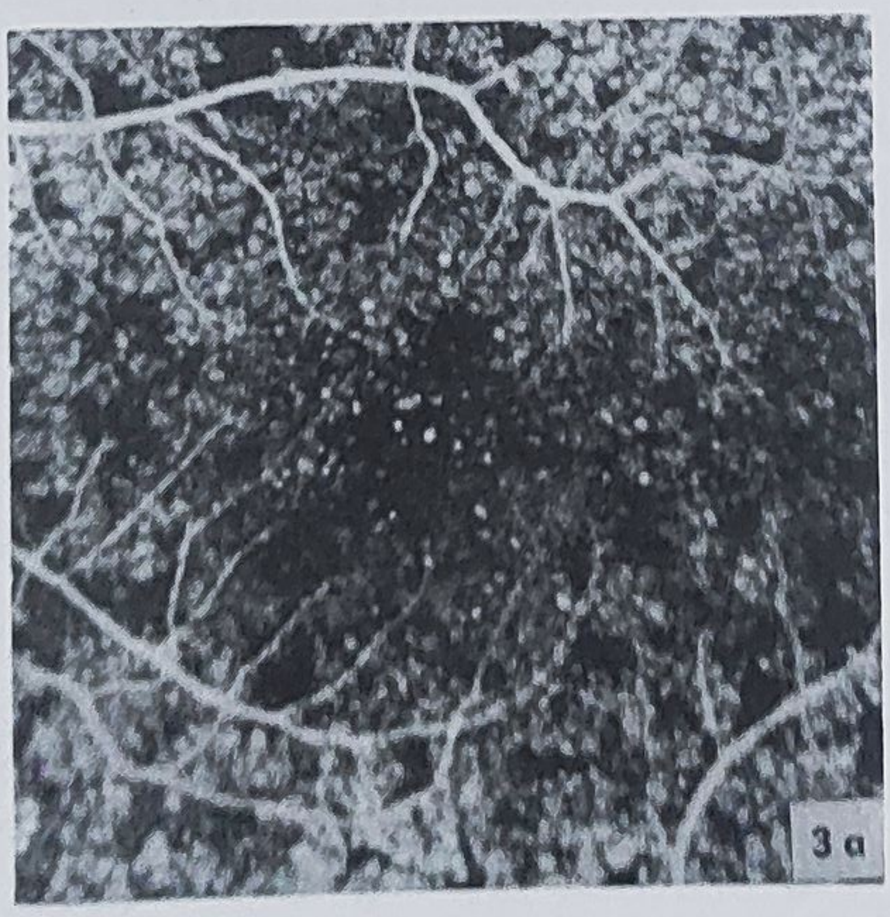

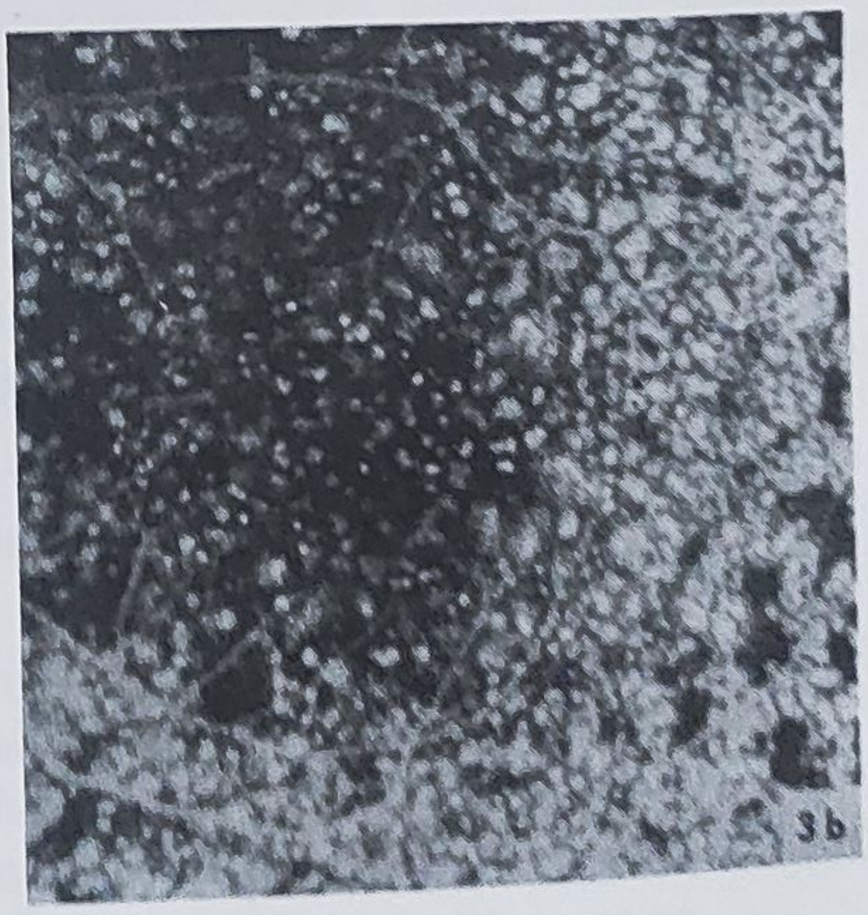

modificări structurale importante ale celulelor EPR pot exista în absența unor puncte de drusen.

2. **Teoria vasculară.** Bazată pe decompensarea sistemului venos al venelor vorticoase, ea este susținută de Friedman și col. (1963). Utilizînd tehnica digerării tripsinei, autorii au constatat acumulări PAS-pozitive în zonele periferice ale coroidei. Aceste substanțe au fost evidențiate în vecinătatea capilarelor, fiind considerate exsudate plasmice cu origine în capilarele venoase decompensate. Ele ar trece prin porii membranei Bruch, localizîndu-se sub EPR.

Un contraargument al teoriei vasculare îl constituie faptul că substanțele PAS-pozitive nu au fost consemnate în zona maculară, loc de elecție în formarea și localizarea drusenului. Totodată, se subliniază absența oricăror modificări obiective la nivelul sistemului venos al vorticoaselor.

3. **Teoria ereditară.** Este susținută pe baza unor factori determinați genetic, știindu-se că 30% din cazurile de drusen prezintă implicații ereditare.

Coats (1904–1905) consideră patogenia drusenului o consecință a unui proces de transformare sau depunere. Wolter (1957) crede că sursa modificărilor este localizată la nivelul EPR.

Neetens și col. (1977) și Munteanu (1980) atrag atenția asupra asocierii distrofiei maculare Doyne cu o deficiență imunoglobulinică în cazuri clinice corelate ereditar. Autorii includ această formă de distrofie în sindromul imunoglobulinic.

Studiul nostru (Munteanu, 1980) este axat pe 4 cazuri, corelate genetic pe trei generații. Oftalmoscopic și angiofluorografic, în toate cazurile s-a consemnat un aspect de distrofie Doyne (Planșa XXXV). Determinările imunoelectroforetice au evidențiat în toate cazurile o creștere a valorilor imunoglobulinelor M (IgM). Proteinele Bence-Jones au fost absente, iar testul Sia negativ. Puncția sternală a prezentat o creștere a plasmocitelor peste 15% (Vezi pag. 244).

Studiul clinic al cazurilor publicate indică o corelație genetică între două aspecte patologice diferite: eredodistrofia maculară Doyne și paraproteinemia idiopatică benignă (gamopatia monoclonală benignă). Particularitățile acestei asocieri patologice au pus problema unei coincidențe genetice sau a unei relații de cauzalitate în care degenerescența Doyne apare ca un simptom în cadrul unui sindrom imunoglobulinic.

Neetens și col. (1977) au susținut ipoteza prin care distrofia Doyne este un simptom într-un sindrom de deficiență imunoglobulinică. Autorii au explicat modificările oculare prin acțiunea IgM (hipervîscozitate serică, fenomene de „sludge" circulator) asupra coriocapilarei, însoțite de modificări de troficitate la nivelul coriocapilarei și al membranei Bruch.

Rezultatele cercetărilor noastre sînt în concordanță cu ipoteza potrivit căreia distrofia Doyne poate reprezenta un simptom al paraproteinemiei serice idiopatice. În sprijinul acestei asertiuni, noi am adus mai multe argumente:

a) Genetic, diferite forme de afecțiune oculară sînt asociate cu unele tulburări me-

tabolice : distrofia foveală progresivă şi aminoaciduria, ataxia tealngiectazică şi deficienţa de IgA, retinopatia pigmentară în boala Bassen-Kornzweig (betalipoproteinemia), boala Refsum, sindromul Hunter sau atrofia girată şi creşterea pragului de ornitină.

b) Constatările histologice şi histochimice ale cuplului „coriocapilară-membrană Bruch" descriu un suport susceptibil de a fi modificat în paraproteinemii. Se ştie faptul că porii endoteliului capilar sînt acoperiţi de o membrană care are proprietăţi de filtraj selectiv, permiţînd o trecere a proteinelor în funcţie de greutatea lor moleculară. Allansmith şi col. (1973) au demonstrat histologic prezenţa proteinelor serice în spaţiile extracelulare ale coroidei şi ale membranei Bruch. Totodată, prin injectarea „in vivo" în circulaţia sanguină a unor substanţe marcate cu diferite greutăţi moleculare (ferritină, transferrină, macroglobuline), acestea au putut fi evidenţiate la nivelul coriocapilarei, al membranei Bruch şi al spaţiilor perivasculare pericoroidiene (Bill, 1968).

c) Depunerile de substanţe la nivelul structurilor oculare (cornee, conjunctivă) sau în alte organe (rinichi) în diferite forme de proteinemie. Atît noi (cazul I-a) (vezi pag. 243), cît şi alţi autori am constatat depuneri la nivelul stromei corneene. Ito şi col. (1970) au semnalat depuneri amorfe la nivelul rinichiului într-un caz cu mielom multiplu. Se poate presupune că depuneri amorfe se pot localiza şi la nivelul membranei Bruch în cadrul paraproteinemiilor, cu atît mai mult cu cît structura histologică a coriocapilarei favorizează difuziunea lor.

d) Asemănarea structurii histologice din glomerulul renal cu cea din cuplul „coriocapilară-membrană Bruch" permite compararea modificărilor clinice şi histologice care au loc în diferite forme de paraproteinemii.

Oricare ar fi forma de paraproteinemie, rinichii prezintă aceleaşi forme de manifestare clinică : sindromul nefrotic, boala amiloidă, sindromul Fanconi şi sindromul de hiperviscozitate. Se poate presupune, astfel, că şi structura oculară are unele manifestări clinice, care sînt consecinţa depunerilor tisulare amiloide, a sindromului de hipervîscozitate sau a fenomenelor de „Sludge" circulator. În acest context, degenerescenţa maculară hialină reprezintă o formă de manifestare clinică.

Cu excepţia probelor histologice corneene, literatura nu menţionează nici un examen histologic efectuat la alte niveluri ale structurii oculare în paraproteinemie. La nivelul glomerulului, în boala Waldenström (IgM) s-au constatat infiltrări interstiţiale limfoplasmocitare, o amiloză, îngroşarea pereţilor glomerulului şi chiar obliterarea lumenului capilar, datorită unei depuneri subepiteliale de IgM.

Putem admite că patogenia degenerescenţei maculare hialine ereditare este asemănătoare cu cea a drusenului secundar. Noi respingem însă concepţia după care patogenia drusenului trebuie legată de o singură structură histologică care, în realitate, face parte dintr-un ansamblu morfofuncţional inseparabil. Considerăm că este mai logic să interpretăm patogenia drusenului ca un fenomen dinamic, al cărui suport morfofuncţional îl constituie ansamblul format din coriocapilară, membrana Bruch şi EPR.

Corelaţia genetică între paraproteinemie şi distrofia maculară hialină sugerează posibilitatea unui mecanism patogenic. Apariţia formei distrofice nu va fi posibilă în absenţa proteinelor (IgM), a unei coriocapilare susceptibile de a permite difuziunea sau chiar blocarea lor, a membranei Bruch (loc de tranzit, dar şi de depozitare a produselor metabolice trecînd dinspre EPR şi înapoi).

Aspectul clinic modificat în cadrul fiecărei generaţii la cazurile noastre (mai puţin net în generaţia a treia, manifest în generaţia a doua şi întîia) constituie o dovadă a dinamicii pro-

cesului patogenic, sau mai exact, a necesității acumulării depozitelor amiloide și a modificărilor în timp. Dispunerea punctelor de drusen în unități simetrice amintește de structura segmentară și lobulară a coriocapilarei. Aspectul angiofluorografic, caracterizat prin existența unui punct rotund hiperfluorescent, constituie o dovadă indirectă a unui proces de hialinizare (Sarks, 1976).

DIAGNOSTICUL DIFERENȚIAL

Diagnosticul diferențial trebuie efectuat în raport cu toate afecțiunile retinei (distrofice sau degenerative) care se caracterizează prin prezența unor pete alb-galbene, diseminate la nivelul polului posterior : fundus flavimaculatus, fundus albipunctatus, boala Kandori, distrofia viteliformă, corioretinitele diseminate, exsudatele lipidice, exsudatele moi (disorice).

1. *Fundus flavimaculatus* se diferențiază prin morfologia petelor flavimaculate : formă variabilă (ovală, liniară, coadă de pește, neregulată), margini șterse, izolate sau grupate în ciorchine sau ghirlande. Totodată, asocierea afecțiunii cu leziunile maculare atrofice și alterarea sindromului funcțional ce constituie boala Stargardt flavimaculatus, tranșează ușor diagnosticul diferențial.

2. *Fundus albipunctatus* prezintă pete de culoare albă, mai mici (sub diametrul unei artere retiniene), rotunde, localizate frecvent în zona ecuatorială și mai rar în regiunea maculară. Hemeralopia însoțește și departajează afecțiunea de drusen.

3. *Boala Kandori* se diferențiază prin morfologia diferită a petelor diseminate (suprafață mare, formă neregulată) și prezența hemeralopiei.

4. *Distrofia viteliformă.* În unele forme clinice sau stadii evolutive, poate prezenta la nivelul regiunii maculare o diseminare de pete alb-gălbui, situate în planul EPR. Valorile patologice ale EOG tranșează diagnosticul diferențial.

5. *Corioretinitele diseminate* prezintă pete neregulate, difuze, pigmentate, cu aspect polimorf, fără o dispunere simetrică.

6. *Distrofia pseudoinflamatorie Sorsby* poate crea confuzii diagnostice prin prezența petelor alb-galbene diseminate la nivelul polului posterior în anumite stadii evolutive (Vezi pag. 237).

TRATAMENT

Nu se cunoaște un tratament al distrofiei hialine necomplicate cu degenerescență disciformă (Vezi pag. 254).

Medicația utilizată este variată și fără rezultate funcționale : corticoterapie, anabolizante, vasodilatatoare, terapie tisulară, vitamine, heparină, tonicardiace, cure termale.

3. DEGENERESCENȚA DISCIFORMĂ

Degenerescența maculară disciformă reprezintă o formă anatomoclinică din grupa așa-zisei „degenerescențe maculare senile". De la început subliniem că afecțiunea nu este specifică unei forme de degenerescență maculară senilă, ea putînd fi

întîlnită în orice situaţie patologică în care există leziuni primare sau secundare la nivelul membranei Bruch.

Degenerescenţa maculară senilă prezintă patru forme anatomo-clinice, caracterizate printr-un proces patologic localizat la nivelul maculei, avînd însă fiecare un substrat histopatologic diferit :

– sindromul primitiv de retracţie a limitantei interne (Jaffe), caracterizat prin leziuni de interfaţă vitreoretiniene ;

– degenerescenţa maculară senilă pseudochistică, cu leziuni la nivelul straturilor interne ale retinei şi afectarea selectivă a straturilor celui de al doilea şi al treilea neuron ;

– degenerescenţa maculară areolară, consecinţa unei leziuni localizate la nivelul coriocapilarei şi al EPR ;

– degenerescenţa maculară disciformă, cu leziuni localizate la nivelul complexului „coriocapilară-membrană Bruch-EPR", singura formă clinică în care sînt implicate distrucţia membranei Bruch şi vasele de neoformaţie coroidiană.

Afecţiunea a fost descrisă în literatură sub diferite denumiri, din care unele au fost considerate entităţi clinice separate : degenerescenţă Junius-Kuhnt (1926), degenerescenţă maculară exsudativă Coppez-Danis (1923), degenerescenţă maculară pseudotumorală – Mawas (1939).

Gass (1970) preferă denumirea de „decolare seroasă a neuroepiteliului", întrucît afecţiunea este consecinţa unei decolări a EPR şi a neuroepiteliului, provocată de un exsudat seros/hemoragic, cu punct de plecare la nivelul coriocapilarei.

Noi preferăm denumirea de „degenerescenţă disciformă", în virtutea aspectului oftalmoscopic particular (din faza exsudativă) şi a uzanţei clinice. Termenul „degenerescenţă maculară senilă" trebuie abandonat atît din cauza semnificaţiei sale generale, cît şi prin faptul că afecţiunea poate fi constatată la vîrste tinere şi în situaţii patologice fără corelaţie cu procesul de îmbătrînire.

Frecvenţa afecţiunii este ridicată, constituind una din cauzele importante ale scăderii acuităţii vizuale.

Ereditatea. Caracterul ereditar al degenerescenţei disciforme constituie o realitate clinică. Din 200 de cazuri cu degenerescenţă maculară „senilă", Gass (1974) constată un procent de 19% din cazuri cu un caracter ereditar.

Modul de transmitere este neprecizat, fiind citate cazuri cu transmitere ereditară autozomal recesivă şi autozomal dominantă.

SEMIOLOGIE CLINICĂ

Pentru o bună înţelegere a particularităţilor sale clinice, diferenţiem trei stadii evolutive : stadiul predisciform, stadiul disciform şi stadiul postdisciform.

1. **Stadiul predisciform** sau de drusen este constatat atît ca formă clinică idiopatică, cît şi ca stadiu iniţial în evoluţia degenerescenţei maculare disciforme. Aspectele clinice au fost prezentate mai sus (Vezi pag. 240).

2. **Stadiul disciform** prezintă din punct de vedere clinic, două etape evolutive :

– decolare seroasă/hemoragică a EPR,

– decolare seroasă/hemoragică a neuroepiteliului.

a) **Decolarea seroasă/hemoragică a EPR.** Conceptul clinic de decolare seroasă a EPR a fost elaborat de Gass şi col. (1973). El prezintă mai multe variante : topografică, numerică, natura lichidului subepitelial, evoluţie, asocieri patologice, etiologică etc.

Oftalmoscopic, leziunea are o formă ovală, rotundă sau policiclică, delimitată, discret bombată (margini abrupte), omogenă, translucidă, galben-gri sau galben deschis (Planşa XXXVI, fig. 1).

Angiofluorografic se constată două aspecte :

– decolare seroasă omogenă : impregnare fluoresceinică precoce pe intreaga suprafaţă a leziunii, marginile conturate, suprafaţă nemodificată în toate stadiile angiofluorografice, fluorescenţă progresivă şi persistentă (Planşa XXXVI, fig. 1) ;

– decolare seroasă neomogenă care apare în cazul asocierii cu un proces de neovascularizaţie coroidiană ; impregnarea fluoresceinică este lentă, cu tendinţă de depăşire a marginilor leziunii.

Recent, Gass (1984) descrie un aspect angiofluorografic particular (fluorescenţă de intensitate diferită), cauzat de invazia neovascularizaţiei coroidiene în spaţiul subepitelial şi a ruperii cu „rostogolire" secundară a EPR. Noi am studiat 4 cazuri cu decolare seroasă a EPR asociate cu rupturi secundare, din care două prezentau la marginea decolării rupturi cu aspecte punctiforme, specifice retinopatiei seroase centrale (Munteanu şi col., 1985) (Planşa XXXVI, fig. 2).

Sindromul funcţional macular se caracterizează prin scăderea acuităţii vizuale, metamorfopsie, scotom central sau paracentral, discromatopsie în ax albastru-galben, ERG şi EOG normale.

Evoluţia decolării seroase a EPR prezintă mai multe variante : persistenţa decolării fără modificări funcţionale, cicatrizare spontană, recidive sau asocieri cu noi forme de decolare seroasă a EPR, decolare seroasă/hemoragică a neuroepiteliului (degenerescentă disciformă).

Histopatologie. Au fost publicate unele date de mai mulţi autori : Hogan (1964), Gass (1973), Klien (1966). La nivelul clivajului produs între bazala EPR şi stratul colagen intern al membranei Bruch se constată un exsudat seros, eozinofil şi granulos. Decolarea este bine delimitată datorită aderenţei dintre EPR şi membrana Bruch.

Structurile histologice limitrofe au şi ele unele modificări. EPR prezintă dispersie şi polarizare celulară, dezorganizare structurală, fracturi şi slăbirea coeziunii celulare. În membrana Bruch se constată puncte de drusen, degenerescenţă calcară, îngroşări sau rupturi. Coriocapilara poate avea o hiperplazie a ţesutului conjunctiv intercapilar. Neuroepiteliul este modificat în cazul persistenţei mai îndelungate a decolării seroase a EPR (depigmentări, degenerescenţa articolelor externe).

Patogenia decolării seroase a EPR are două aspecte : un mecanism de formare a drusenului (Vezi pag. 245) şi un mecanism care condiţionează transformarea drusenului în decolare seroasă a EPR, cu implicarea straturilor histologice limitrofe.

Morax şi col. (1977), bazîndu-se pe lucrările lui Hogan (1964), emit următoarea teorie patogenică. Primele modificări apar la nivelul EPR, care datorită unui proces de îmbătrînire prezintă o autoliză lizozomială cu formarea de debritusuri şi drusen la nivelul membranei Bruch. Din cauza aceasta se produce o suferinţă a membranei Bruch, avînd loc o dereglare a evacuărilor debritusurilor dintre EPR şi coriocapilară, cu formarea unui exsudat lichidian seros. Astfel se produce un proces de hipoxie la nivelul coriocapilarei, cu formarea compensatorie a unei reţele vasculare de neoformaţie. Prin rupturile de la nivelul membranei Bruch, vasele de neoformaţie coroidiană se infiltrează spre spaţiul subepitelial, realizînd decolarea hemoragică a EPR. În cazul extinderii vaselor de neoformaţie prin intermediul unui EPR dezorganizat, în spaţiul subretinian apare, în final, stadiul de decolare seroasă/hemoragică a retinei neurosenzitive (degenerescenţa disciformă).

b) **Decolarea seroasă/hemoragică a neuroepiteliului** reprezintă penultimul stadiu al degenerescenţei disciforme impunînd, prin particularităţile sale oftalmoscopice, denumirea de „disciform" întregului proces de degenerescenţă maculară.

Aspectul se constată la ambii ochi în 50% din cazuri, ochii fiind lezaţi succesiv, după intervale de timp variabile. După cum am văzut, acest stadiu este rezultatul unui proces patologic de la nivelul complexului „coriocapilară-membrană Bruch-EPR", proces ce începe cu leziunile de drusen şi decolare seroasă/hemoragică a EPR.

Oftalmoscopie. Leziunea are aspectul unui placard exsudativ sau hemoragic, localizat la nivelul regiunii maculare (Planşa XXXVII, fig. 1). Placardul este bombat, cu aspect pseudotumoral, împingînd vasele retiniene înainte. Uneori, placardul este asociat cu puncte de drusen diseminate periferic, hemoragii şi exsudate retiniene.

După o evoluţie de cîteva săptămîni sau mai mult, exsudatul difuzează în straturile interne ale retinei, formînd un edem macular microchistic. În această etapă, afecţiunea e însoţită de exsudate intraretiniene, dispuse în coroană în jurul maculei (degenerescenţă circinată).

Angiofluorografie. În timpul coroidian şi arterial apare difuziunea subşi intraretiniană a fluoresceinei. În timpii angiofluorografici următori are loc o difuziune rapidă şi intensă a fluoresceinei, la nivelul spaţiului subretinian. Limitele difuziunii nu sînt delimitate net. Reţeaua vaselor de neoformaţie coroidiană poate fi pusă în evidenţă, deşi în decolarea hemoragică a EPR ea poate fi mascată. Vasele de neoformaţie apar sub forma unor plexuri, fără un pericol evident, avînd intense tulburări de permeabili-

Decolarea seroasă a EPR.

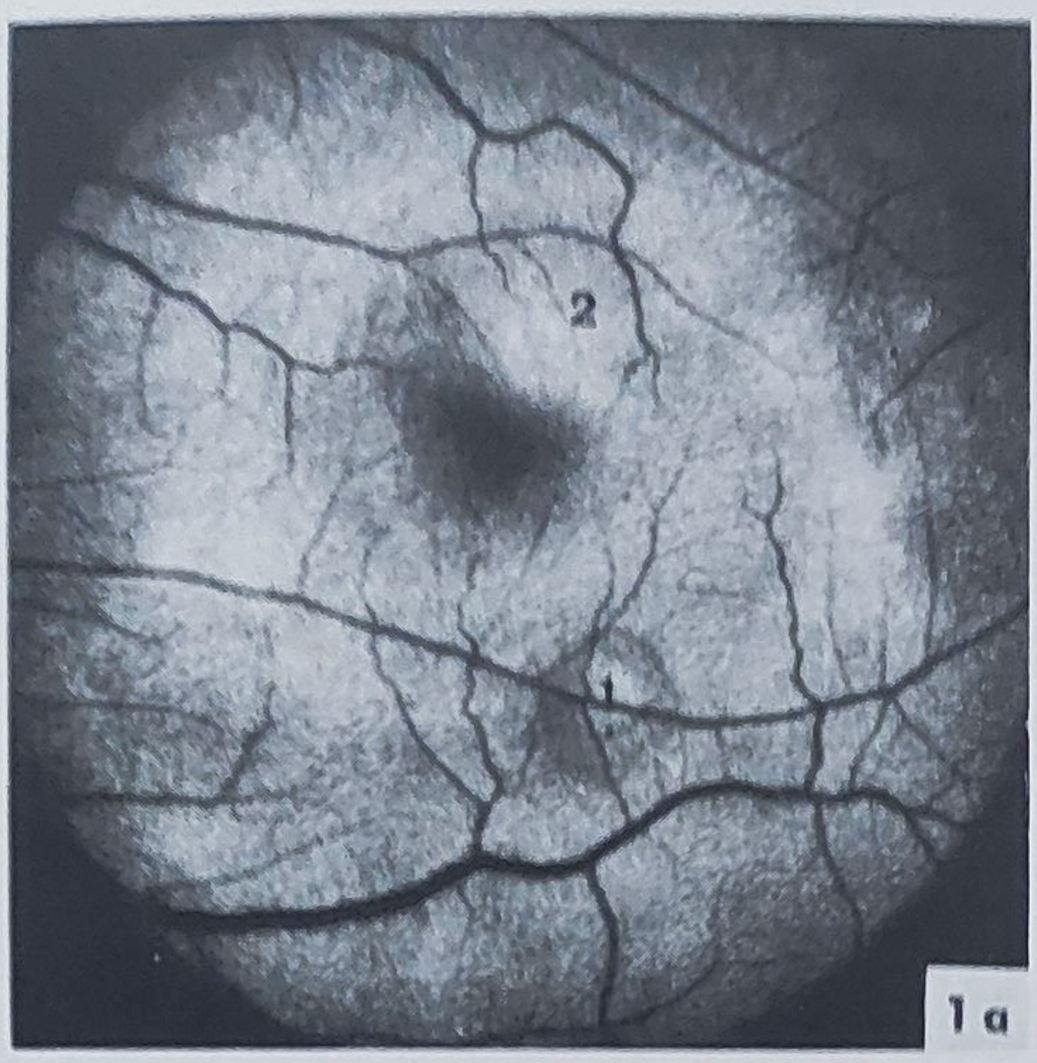

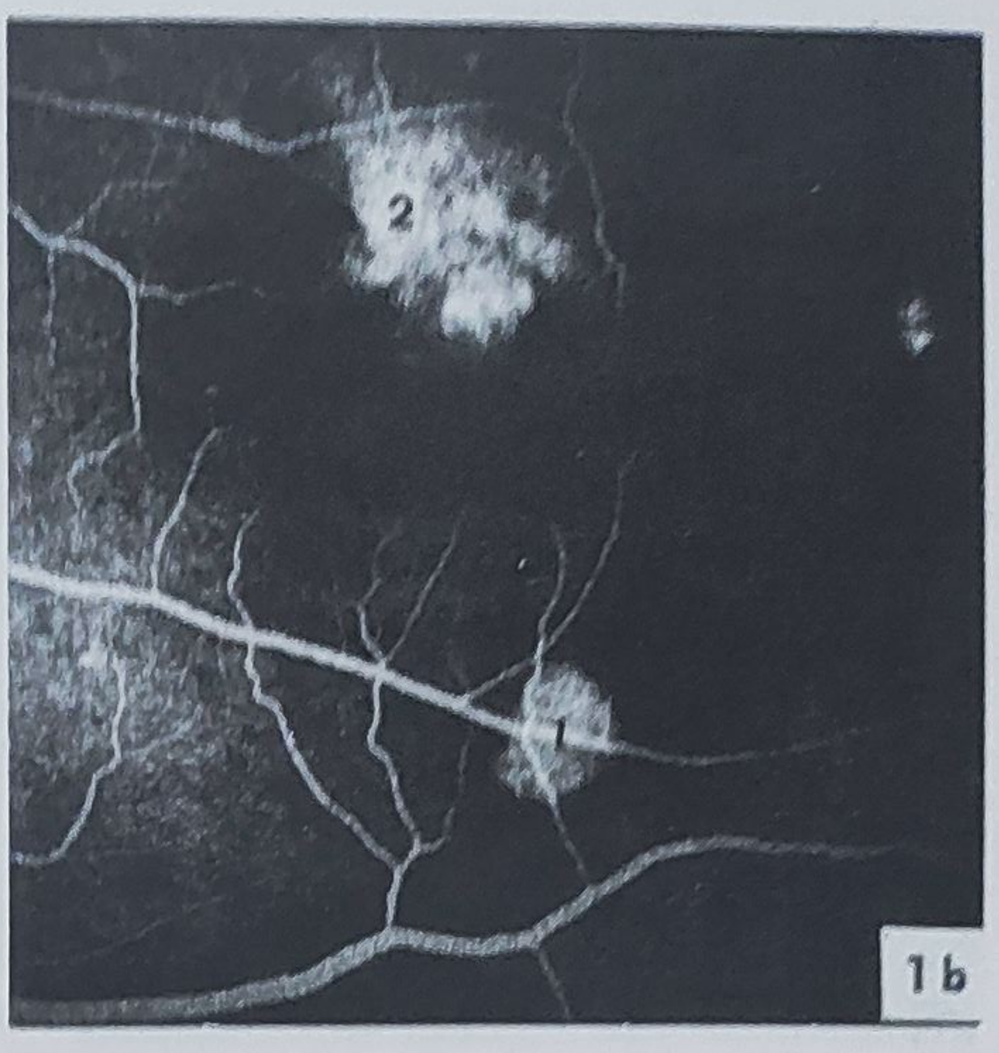

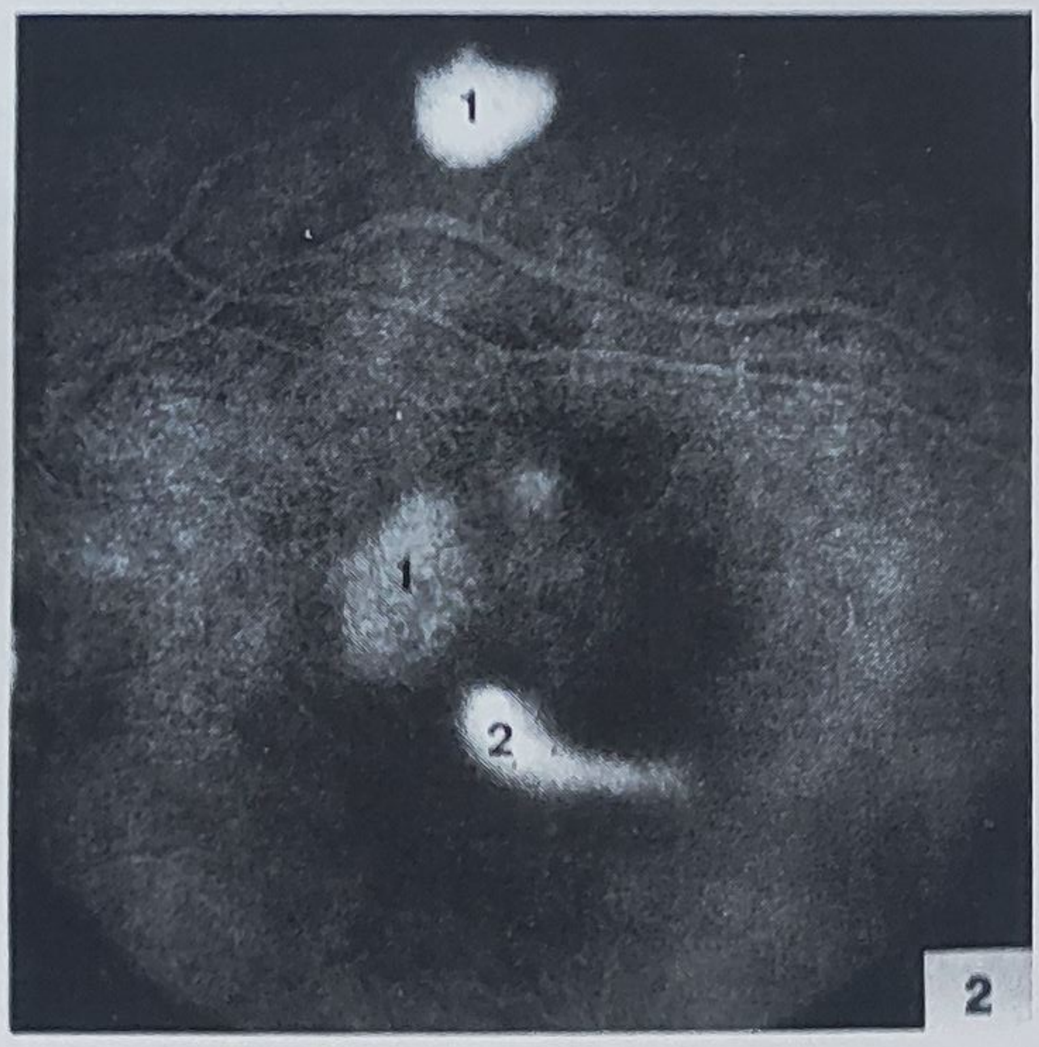

Fig. 1. Decolare seroasă omogenă (1) ; neomogenă (2).

Fig. 2. Decolare seroasă a EPR (1) asociată cu punct de fugă (2).

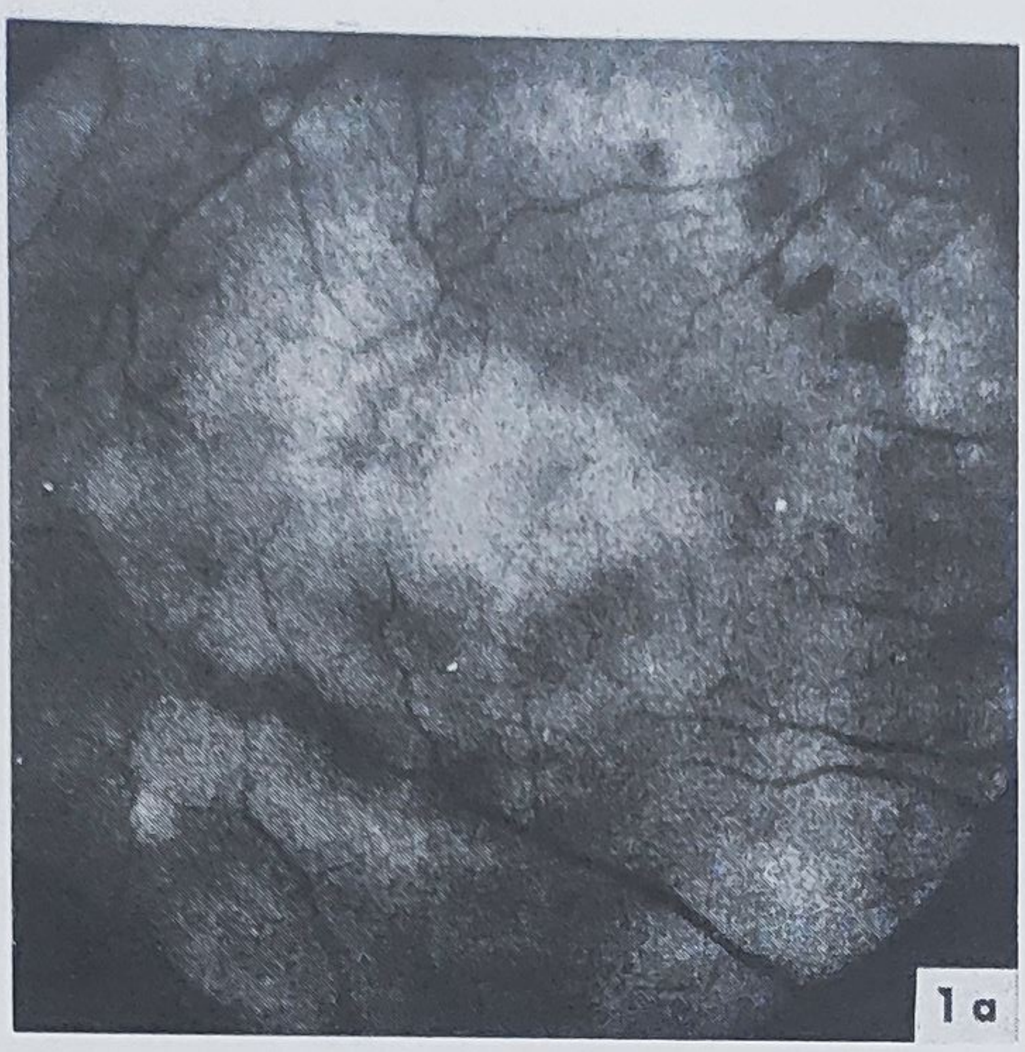

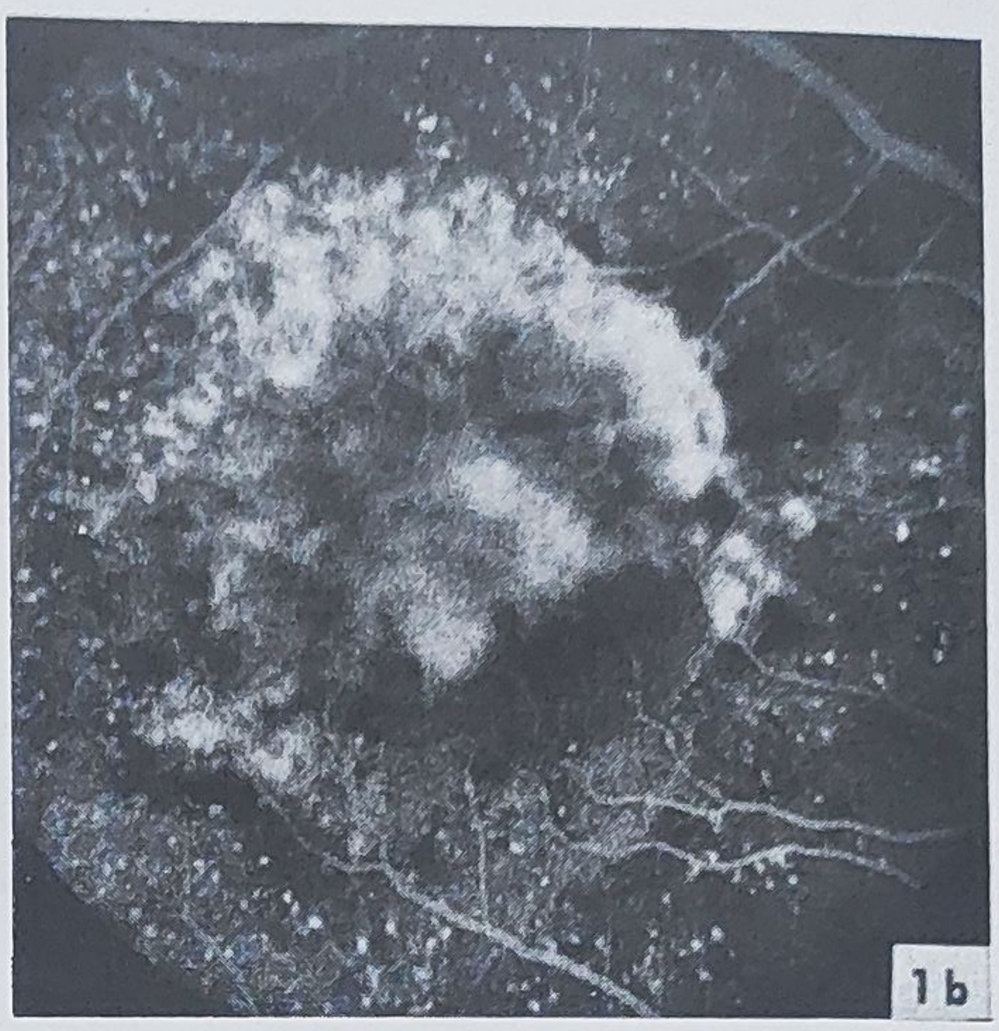

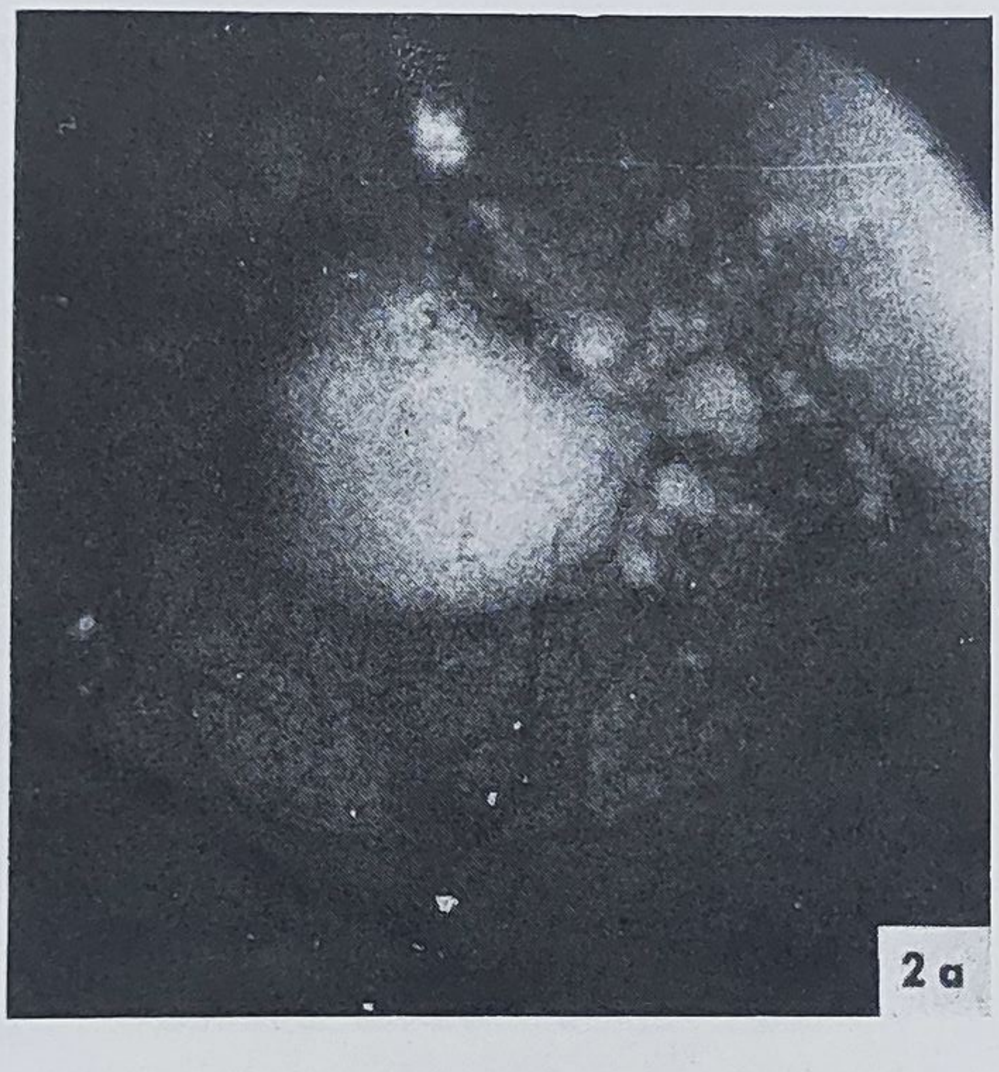

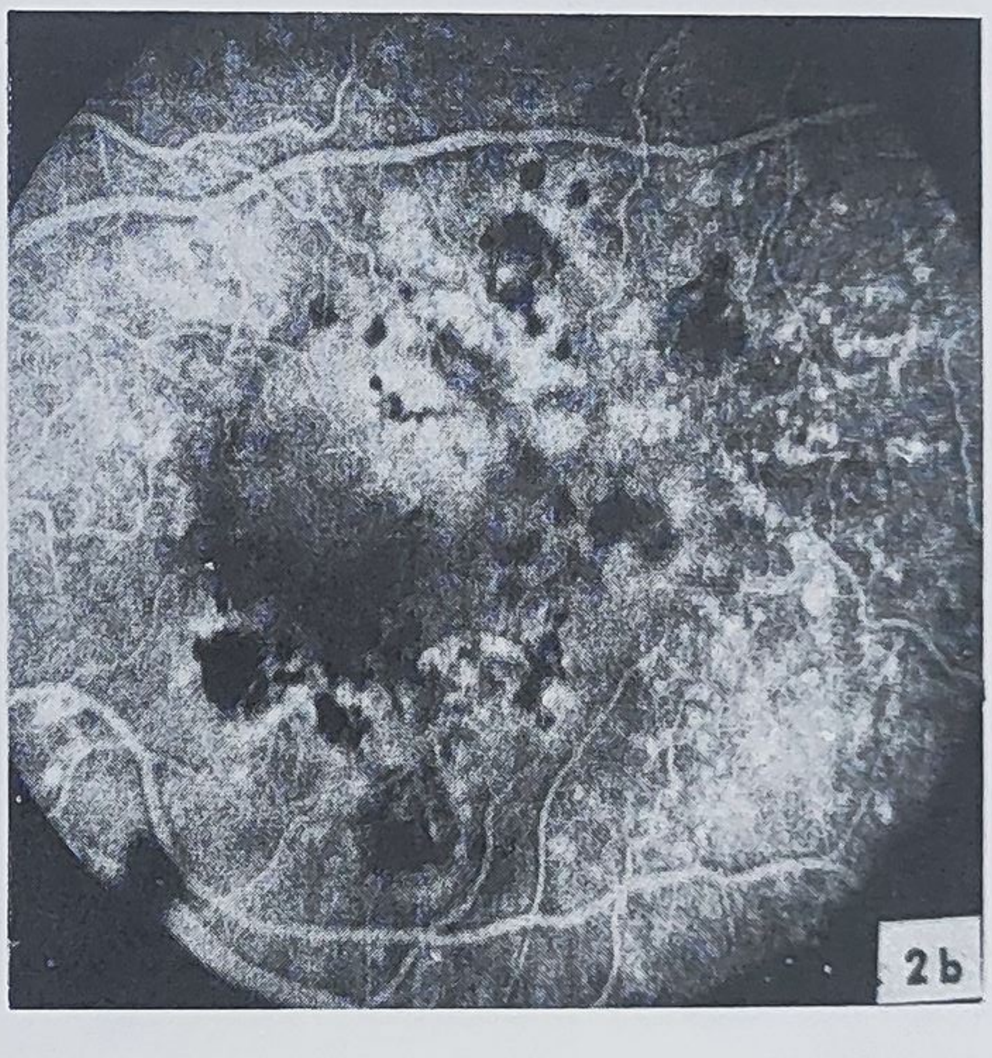

Fig. 1. **Decolare seroasă/hemoragică a neuroepiteliului.**

Fig. 2. **Decolare seroasă a EPR.** Înainte de fotocoagulare (a); după fotocoagulare (b).

tate. Într-o fază ulterioară ele se dispun sub forma unei arcade capilare perimaculare, alimentate și drenate de vase mai mari centrate pe maculă. În timpul retinian venos, întreaga zonă afectată este impregnată intens cu fluoresceină (Planșa XXXVII, fig. 1).

Acuitatea vizuală. Sindromul funcțional macular este profund afectat. Scăderea acuității vizuale se poate instala brusc, bolnavul fiind în stare să precizeze ziua și ora instalării ei. Metamorfopsia apare precoce, fiind urmată de un scotom central relativ și dens. Acuitatea vizuală fotopică este foarte scăzută. Formele hemoragice sau serohemoragice sînt însoțite de o importantă scădere a acuității vizuale.

Examenul vederii colorate, cîmpului vizual, adaptometriei, ERG și EOG nu prezintă particularități.

3. **Stadiul postdisciform.** În acest stadiu are loc resorbția exsudatelor și a sîngelui, proliferarea fibroblastică a coroidei subiacente, metaplazia EPR cu degenerescența straturilor externe ale retinei. În final se formează o cicatrice alb-galbenă, cu un aspect pseudotumoral, avînd dimensiuni mai reduse comparativ cu suprafața afectată din stadiul disciform. În unele cazuri se constată vase de neoformație coroidiană, infiltrate la nivelul țesutului fibroglial.

Sindromul funcțional este afectat grav și ireversibil. Acuitatea vizuală este scăzută sub 1/20, lectura de aproape fiind imposibilă.

FORME CLINICE

După cum am văzut, degenerescența disciformă nu reprezintă numai o formă anatomoclinică a degenerescenței maculare senile. Forma de decolare seroasă/hemoragică a neuroepiteliului poate fi constatată în orice situație patologică în care există leziuni primare sau secundare la nivelul membranei Bruch și un proces de neovascularizație coroidiană.

1. *Afecțiuni oculare :* coroidita maculară hemoragică, miopia, coroidite, epiteliopatia în plăci, coroidita serpiginoasă, toxacara-canis, melanomul și hemangiomul coroidian, hamartomul EPR, retinopatia Birdshot, fundus flavimaculatus, distrofia viteliformă, procese cicatriciale postfotocoagulare.

2. *Afecțiuni generale :* pseudoxantomul elastic, boala lui Paget, hemoglobinopatii, boala Ehler-Danlos, sarcoidoza, rubeola, boala Bechcet, boala Harada.

PATOGENIE

Contribuții asupra patogeniei degenerescenței disciforme au fost aduse de Gass (1967) și Maumenee (1959).

Decolarea seroasă/hemoragică a neuroepiteliului reprezintă urmarea modificărilor petrecute în stadiile clinice de drusen și decolare seroasă/hemoragică a EPR (Vezi pag. 245). Existența *breșei* de la nivelul membranei Bruch, decolării seroase a EPR și vaselor de neoformație coroidiană reprezintă premise pentru apariția stadiului disciform (fig. 5.3). Datorită persistenței mai îndelungate a decolării seroase a EPR, se produce o modificare a joncțiunii intercelulare a EPR, făcînd posibilă traversarea exsudatelor/hemoragiilor în spațiul dintre EPR și neuroepitelii. Ulterior, acestea se

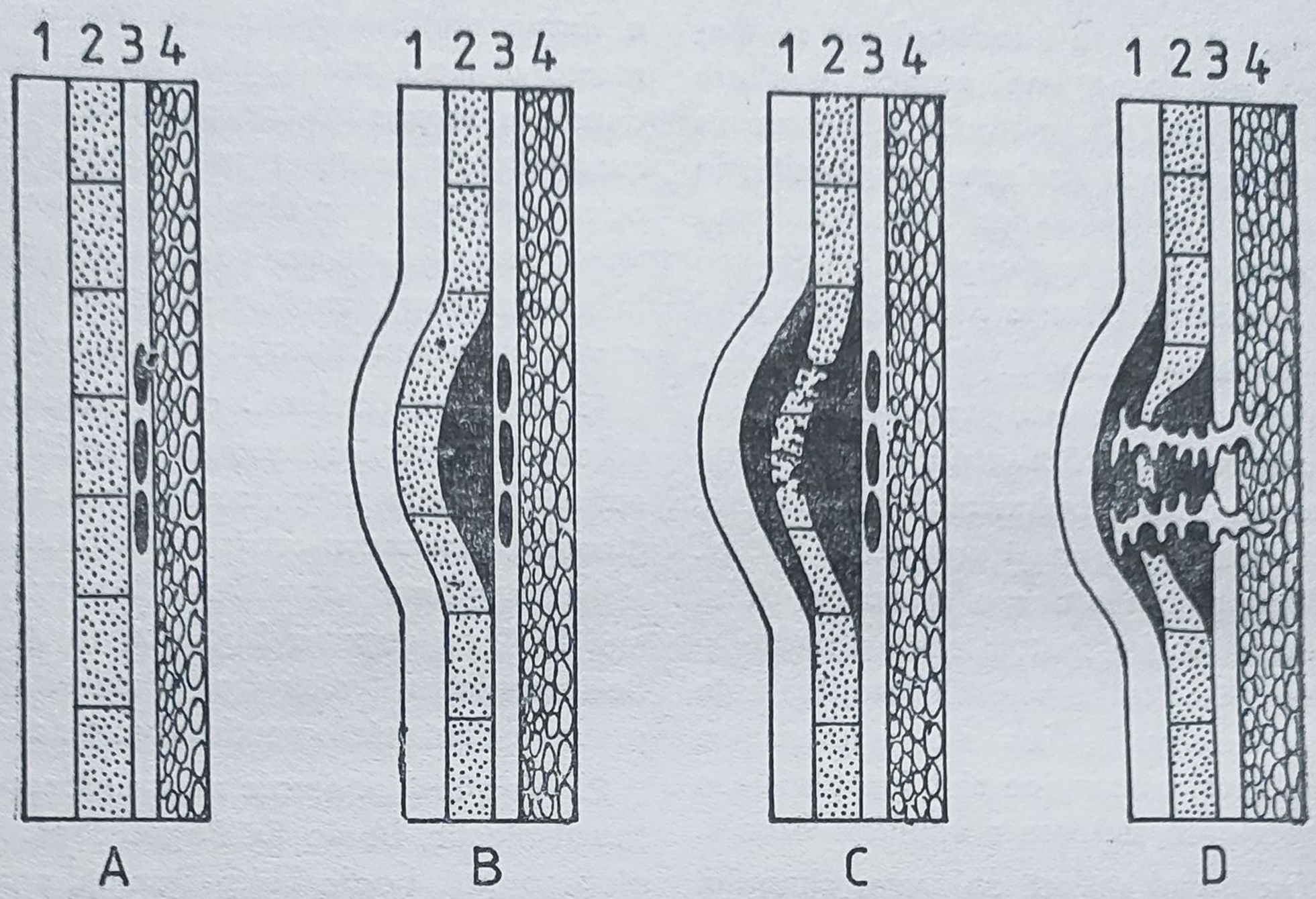

Fig. 5.3. *Stadii clinice evolutive în degenerescența disciformă.* Drusen (A) ; decolarea seroasă a EPR (B) ; decolarea seroasă a EPR asociată cu decolarea seroasă a neuroepiteliului (C) ; degenerescență disciformă (D). Neuroepiteliu (1) ; EPR (2) ; membrană Bruch (3) ; coriocapilară (4).

extind în straturile profunde ale retinei, realizînd procese degenerative și microchistice, cu mari implicații funcționale.

DIAGNOSTICUL DIFERENȚIAL

Diagnosticul diferențial se impune cu formele de patologie corioretiniană, asociate cu vase de neoformație coroidiană și aspect clinic similar : striile angioide, miopia forte, coroidita hemoragică pseudohistoplasmică, corioretinita posttraumatică, tumorile maligne coroidiene.

TRATAMENT

Tratamentul degenerescenței disciforme este ineficace și descurajant. Cu toate acestea, pot fi distinse unele metode terapeutice medicamentoase prin fotocoagulare și chirurgicale.

1. *Tratamentul medicamentos.* Medicația utilizată este variată : corticosteroizi, vitamine (PP, B_1, B_6), vasodilatatoare, anticoagulante, trofice și protectoare vasculare, biostimulente etc. Rezultatele terapeutice sînt nesemnificative.

2. *Tratamentul prin fotocoagulare.* Scopul terapiei este de a preveni sau de a distruge procesul de neovascularizație coroidiană. Metoda este restrictivă, fiind indicată cu deosebire în stadiul de decolare seroasă a EPR.

Stadiul de drusen nu necesită terapie prin fotocoagulare. Unii autori au propus fotocoagularea drusenului în scopul creării unei cicatrici fibrogliale.

pentru a preveni evoluția ulterioară a afecțiunii. Indicația nu este oportună, deoarece impactele fotocoagulării pot produce noi distrucții la nivelul membranei Bruch, favorizînd formarea unei rețele de neovascularizație coroidiană și extinderea ei spre spațiul subepitelial.

Decolarea seroasă/hemoragică a EPR reprezintă singurul stadiu din evoluția degenerescenței maculare disciforme cu indicații terapeutice prin fotocoagulare. Rezumînd indicațiile, putem departaja trei grupe :

a. Grupa în care nu se intervine : decolare seroasă a EPR pură, decolare seroasă a EPR extramaculară cu decolare seroasă a neuroepiteliului limitată.

b. Grupa în care se intervine : decolare seroasă maculară sau extramaculară a EPR fără neovascularizație, dacă leziunea este asociată cu decolarea seroasă a neuroepiteliului la nivelul maculei ; decolare seroasă extramaculară a EPR cu neovascularizație, dacă există o decolare seroasă maculară.

c. Grupa cu un tratament discutabil. Decolarea seroasă a EPR cu vase de neoformație localizate lîngă fovee ; decolarea seroasă a EPR centrată pe fovee, fără neovase, dar cu decolare seroasă recentă sau moderată a neuroepiteliului. Decolarea seroasă a EPR la cel de-al doilea ochi, cînd are o acuitate vizuală bună.

Avînd în vedere aceste recomandări, noi am efectuat fotocoagularea cu xenon în decolarea seroasă a EPR în 11 cazuri, obținînd oprirea evoluției procesului patologic, pe o perioadă de urmărire de 4–5 ani, la un număr de 5 cazuri (Planșa XXXVII, fig. 2).

Cu toate schemele de tratament propuse, de multe ori, decizia unei terapii prin fotocoagulare este dificilă. Medicul trebuie să decidă între un tratament care poate distruge vederea centrală și o afecțiune care, mai degrabă sau mai tîrziu, va duce la pierderea vederii.

3. *Tratamentul chirurgical.* Dintre multiplele soluții tehnice chirurgicale propuse în vederea ameliorării sindromului funcțional, un interes deosebit prezintă lucrarea lui M. Bonnet (1984). Autoarea practică ocluzia chirurgicală a două vene vorticoase la 9 ochi cu degenerescență maculară senilă complicată : 5 cu decolare de EPR fără neovase și 4 cu degenerescență maculară disciformă. După o perioadă de urmărire de 10 luni, se constată îmbunătățiri funcționale la 5 ochi, dispariția decolării EPR la 3 ochi, scăderea acesteia la un ochi și nemodificarea ei la alt ochi. Lucrarea se bazează pe experiențele lui Hayreh și Chopdar (1982), care au demonstrat că ocluzia uneia sau a două vene vorticoase exercită un efect protector asupra leziunilor ischemice provocate de ocluzia arterelor ciliare posterioare. Olteanu și col. (1985), întrebuințînd această metodă terapeutică în cazuri cu degenerescență disciformă, publică unele rezultate favorabile.

4. STRIILE ANGIOIDE

Prima descriere a striilor angioide aparţine lui Doyne (1889). În lucrările vechi, afecţiunea este cunoscută sub denumirea de „melanosis vasculorum retina". Denumirea de „strii angioide" aparţine lui Knapp (1892) şi Stephenson (1892).

Scurt istoric

În primele descrieri, originea striilor angioide a fost interpretată eronat : consecinţa hemoragiilor retiniene (Knapp, 1892), anomalii vasculare congenitale (Pretori, 1896), neoformaţii vasculare (Lister, 1903), relicve hemoragice de origine coroidiană (Collins, 1923).

O interpretare corectă a striilor angioide nu a fost posibilă decît pe baza examenelor histopatologice, a studiilor genetice şi a leziunilor patologice asociate. Köfler (1917) sugerează ideea unei posibile corelaţii între striile angioide şi rupturile membranei Bruch. Groenblad şi Strandberg (1939) constată o frecventă asociere între striile angioide şi pseudoxantomul elastic. Ei arată că asocierea nu este o coincidenţă, ci manifestarea simultană a unei afecţiuni a ţesutului elastic. Paul Bonnet (1933, 1935) subliniază caracterul evolutiv al afecţiunii şi frecvenţa leziunilor maculare asociate. Franceschetti şi Roulet (1936) denumesc această asociere oculotegumentară „sindrom Groenblad-Strandberg". Touraine (1940) integrează sindromul în grupa bolilor de sistem, sub denumirea de „elastorexie sistematizată". Ulterior, striile angioide au fost întîlnite în asociere cu mai multe afecţiuni : boala Paget, sindromul Ehlers-Danlos, anemia falciformă, hiperfosfatemia familială, purpura trombocitopenică idiopatică, elastozele senile etc.

Frecvenţă. Numărul exact al cazurilor publicate este greu de stabilit. Franceschetti şi col. (1963) trec în revistă peste 700 de cazuri publicate. Lucrările ulterioare au evidenţiat unele particularităţi privind evoluţia şi complicaţiile maculare, patogenia sau terapeutica striilor angioide. Mc Kussick (1971) apreciază frecvenţa afecţiunii la 1/160 000.

La noi au publicat cazuri cu strii angioide următorii autori : Szeremy şi col. (1962), Vancea P. (1962), Segal şi col. (1965), Zolog şi Buteanu (1965), Leibovici şi col. (1965), Munteanu şi col. (1975 ; 1984).

ETIOLOGIE

Vîrstă. Nu se cunosc cazuri de strii angioide congenitale. Pseudoxantomul elastic a fost constatat la un copil în vîrstă de 9 ani.

Sex. Deşi unele statistici stabilesc o preponderenţă a sexului masculin, nu se constată totuşi diferenţieri de îmbolnăvire între cele două sexe.

Ereditatea. Primele aprecieri asupra caracterului ereditar al afecţiunii aparţin lui Lindner (1914) şi Spicer (1914). După Touraine (1940), jumătate din cazurile publicate prezintă manifestări familiale.

În prezent nu este stabilit modul de transmitere ereditară, fiind incriminată atît transmiterea autozomal recesivă, cît şi cea autozomal dominantă. Transmiterea ereditară se observă în general în interiorul aceleiaşi fratrii.

Streiff şi Portmann (1951) nu exclud posibilitatea unei transmiteri ereditare legate de sex. Examinînd 154 de cazuri, ei constată afecţiunea la 88 bărbaţi şi 66 de femei. Această predominantă de sex, nu a fost semnalată în alte statistici.

Afecţiunea este descoperită cu ocazia unui examen oftalmoscopic efectuat întîmplător sau în urma investigării cazurilor cu corelaţii familiale sau cu modificări patologice asociate. In cazul asocierii leziunilor sau complicaţiilor maculare, scăderea acuităţii vizuale poate atrage atenţia asupra suferinţei oculare.

Oftalmoscopie. Aspectul oftalmoscopic se caracterizează prin prezenţa *striilor angioide* şi a *leziunilor asociate*. Modificările sînt bitaterale, putînd exista un decalaj evolutiv între cei doi ochi.

1. *Striile angioide* constituie elementul clasic al modificărilor oftalmoscopice, putînd fi remarcate fără dificultate (Planşa XXXVIII, fig. 1).

Ele sînt localizate la nivelul liniei de profil posterioare, înaintea vaselor coroidiene şi înapoia vaselor retiniene. Traiectul lor este sinuos, cu o dispunere radială, avînd ca punct de plecare un inel peripapilar care înconjoară complet sau incomplet papila. El este simplu sau dublu, fiind format prin bifurcarea sau unirea striilor angioide.

Dimensiunea striilor este variabilă. Lăţimea poate atinge de 3–4 ori diametrul vaselor retiniene. Lungimea poate fi scurtă, sub 2 DP, sau mai lungă, ajungînd la nivelul ecuatorului unde se termină sub forma unui placard atrofic.

Aspectul striilor este diferit. Marginile sînt de obicei bine conturate, abrupte sau oblice. Uneori ele sînt neregulate, fiind comparate cu marginile unei „hîrtii rupte". De cele mai multe ori, striile angioide sînt înconjurate de o zonă decolorată de culoare gri-deschis. Zona este mai largă la nivelul papilei, micşorîndu-se spre sectorul periferic al striilor. Semnificaţia acestei zone decolorate este controversată, unii autori considerînd-o un ţesut colagen cicatricial.

In mod obişnuit se descriu două tipuri de strii angioide : strii de culoare gri, înguste, cu aspect filiform, de „tip pigmentar" şi strii de culoare roşu-vişiniu, mai largi, de „tip vascular".

In opinia unor autori, aceste două aspecte constituie stadii de evoluţie clinică diferită : striile angioide de „tip vascular" (roşu-vişiniu) sînt de dată recentă, iar cele de „tip pigmentar" reprezintă un stadiu de evoluţie mai îndelungat. Culoarea striilor angioide pare să depindă de persistenţa sau absenţa EPR la nivelul lor. După unele opinii, culoarea striilor nu are nici o semnificaţie diagnostică sau prognostică.

2. *Leziunile asociate* fie fac parte integrantă din tabloul oftalmoscopic (pigmentarea maculară, fundul de ochi „pătat", focarele de atrofie corioretiniană, drusenul), fie sînt consecinţa unor complicaţii evolutive (hemoragiile retiniene, degenerescenţa maculară atrofică sau disciformă).

Pigmentarea maculară se manifestă sub forma unei dispersii pigmentare cu intensitate variabilă, asociată cu pete atrofice diseminate care dau maculei un aspect punctat.

Fundul de ochi „pătat" (mouchété) reprezintă o formă frustă, constatat de obicei la bolnavii cu pseudoxantom elastic.

Focarele de atrofie corioretiniană sînt localizate la periferia retinei, sub forma unor placarde albe, cu marginile nete și pigmentate, de formă poligonală și policiclică, amintind de cicatricile de corioretinită.

Drusenul, sub forma sa clasică, se constată la nivelul polului posterior, mai frecvent în zona ecuatorială.

Hemoragiile pot fi întîlnite în toate etapele evolutive ale afecțiunii. Ele se pot declanșa cu ocazia unui traumatism minim, pe fondul modificărilor petrecute la nivelul membranei Bruch, alteori pot apărea spontan, fiind consecința rupturii capilarelor retiniene sau coroidiene.

Angiofluorografie. Aspectul angiofluorografic este în funcție de zona examinată și elementul patologic studiat : strii angioide, modificări de ansamblu ale EPR și ale membranei Bruch, modificări maculare degenerative.

– *Striile angioide.* În timpul coroidian are loc o ușoară impregnare cu fluoresceină la nivelul lor. Striile roșu-vișiniu se impregnează mai puțin cu fluoresceină, comparativ cu striile galben-gri. Lipsa impregnării fluoresceinice în această fază angiofluorografică este atribuită unor tulburări în circulația coroidiană subjacentă.

În timpul arteriovenos are loc o impregnare netă cu fluoresceină la nivelul suprafeței striurilor și uneori la nivelul retinei din zona limitrofă. Aspectul reprezintă consecința unei transmiteri anormale a fluoresceinei coroidiene prin modificarea EPR. Striile angioide prezintă un contur net, mai evident decît în aspectul oftalmoscopic. Uneori pot fi puse în evidență strii angioide care nu au putut fi decelate oftalmoscopic. Partea centrală a suprafeței striilor este hipofluorescentă comparativ cu marginile lor. Aspectul este atribuit modificărilor suferite de coriocapilara subiacentă, apărute în urma rupturilor membranei Bruch (Planșa XXXVIII).

– *Modificările de ansamblu ale EPR și ale membranei Bruch* se caracterizează prin zone de hiperfluorescență, specifice „efectului de fereastră".

– *Modificările maculare degenerative* au un aspect angiofluorografic corespunzător cu fazele evolutive și similar celui descris în degenerescența disciformă (Vezi pag. 252).

Acuitatea vizuală. Modificările funcțiilor vizuale depind de gradul evoluției afecțiunii. Primele stadii ale bolii nu semnalează tulburări subiective. Ulterior, datorită leziunilor maculare, în special ale degenerescenței exsudative, acuitatea vizuală poate fi mult diminuată, putînd ajunge la valori sub 1/20. Majoritatea autorilor consemnează însă absența unei cecități totale. Traumatismele oculare, chiar minime, pot influența scăderea acuității vizuale.

Cîmpul vizual. Cîmpul vizual fotopic este normal iar cel scotopic adesea anormal. În unele cazuri sînt descrise strîmtorări concentrice cu contur regulat sau neregulat. În cazul leziunilor maculare degenerative se constată un scotom central, relativ la început și absolut în fazele tardive.

Vederea culorilor este normală sau afectată, semnalîndu-se în aceste ca-

zuri o discromatopsie în ax albastru-galben.

Adaptometria. Adaptabilitatea simțului luminos la întunerie poate fi normală sau patologică, situație în care se presupune o extindere a leziunilor degenerative în afara ariei maculare.

Electroretinograma. În cazul unor leziuni retiniene extinse se constată modificări ale traseului ERG interesînd atît componenta fotopică, cît și cea scotopică. Uneori au fost semnalate valori stinse ale traseului ERG (Chabanis și Bechetoille, 1980).

Electrooculograma. Modificarea raportului Arden este consemnată numai în cazul leziunilor extinse la nivelul polului posterior. În cele mai multe cazuri, valorile EOG sînt normale.

EXAMENE CLINICE GENERALE ȘI DE LABORATOR

Considerînd striile angioide, în majoritatea lor, un simptom în cadrul unor afecțiuni asociate (cutanate, osoase, hematice), se poate afirma că unele investigații clinice generale și de laborator pot aduce date importante în stabilirea diagnosticului etiopatogenic. În acest sens, sînt necesare unele examene clinice : radiografiile osoase ; biopsiile tegumentare, osoase și ale arterei temporale superficiale ; imunoelectroforeza ; hidroxiprolinuria ; examene dermatologice, neurologice și cardiovasculare.

FORME CLINICE

Putem vorbi de forme clinice în sensul asocierii striilor angioide cu diferite afecțiuni : pseudoxantom elastic, boala Paget, hemoglobinopatii (Vezi pag. 260).

EVOLUȚIE

După Wildi (1926), evoluția striilor poate fi împărțită în trei stadii : *strii existente, fără implicații funcționale* (datorită integrității maculare) ; *acuitate vizuală diminuată datorită hemoragiilor și exsudatelor maculare, parțial resorbite ; scotom central larg*, consecința modificărilor maculare aflate într-un *stadiu cicatricial*.

Modificările maculare prezintă aspecte clinice evolutive deosebite. François și Bonnet (1976) disting trei stadii succesive în evoluția modificărilor maculare :

– *Stadiul 1*, cu funcții maculare normale. Frecvență de 35% care scade cu vîrsta. Oftalmoscopic se constată trei tipuri de leziuni : strii interpapilomaculare și maculare : fundul de ochi „pătat" ; remanieri pigmentare ale polului posterior. Sindrom funcțional macular normal.

– *Stadiul 2*, de lezare maculară inițială. Este întîlnit în jurul vîrstei de 35 și 50 de ani la peste 75% din cazuri. Leziunile sînt localizate rareori bilateral, existînd un decalaj evolutiv de 8–10 ani între cei doi ochi. Hemoragiile, rezultatul rupturilor capilare, sînt constatate de obicei la nivelul striilor angioide. Evoluția lor are loc în 3 moduri : resorbție fără sechele funcționale importante, resorbție cu sechele funcționale, evoluție spre degenerescență maculară.

– *Stadiul 3*, cu leziuni maculare secundare, are o frecvență de 75% și

se constată în jurul vîrstei de 35 și 50 de ani. Formele unilaterale sînt frecvente la tineri, fiind de obicei consecința unui traumatism. Bilateralizarea are loc într-o treime din cazuri, după 1 sau 10 ani de la lezarea primului ochi. Localizarea striilor în raport cu zona maculară are o importanță mare în apariția și gravitatea leziunilor maculare. Striile maculare influențează negativ macula, spre deosebire de cele cu localizări juxtapapilare.

Modificările maculare mai frecvente sînt reprezentate de *degenerescența maculară exsudativă*. Aceasta evoluează în trei faze clinice :

– faza exsudativă și hemoragică cu următoarele particularități : proeminență redusă, localizare în raport cu striile angioide, absența fenomenelor exsudative accentuate ;

– faza fibroasă, sub forma unei leziuni alb-galbene care acoperă zona maculară sau juxtamaculară ; suprafață care oscilează între 1/2 DP și 1,5 DP, avînd forme variabile și margini neregulate. Hemoragiile și exsudatele sînt resorbite, acuitatea vizuală se îmbunătățește ușor comparativ cu faza anterioară ;

– faza de remaniere atrofică și hiperplastică, care se caracterizează printr-o hiperpigmentare accentuată asociată cu atrofia EPR în zona juxtalezională (Planșa XXXIX).

AFECȚIUNI ASOCIATE

Striile angioide se asociază cu afecțiuni cutanate, osoase și hematologice.

1. **Pseudoxantomul elastic Darier.** După descrierea inițială a striilor angioide, Groenblad și Strandberg (1929) le asociază pseudoxantomului elastic, stabilind astfel sindromul cu același nume. Touraine (1940) asociază acest sindrom cu leziuni ale țesutului elastic din diferite organe emițînd termenul de „elastorexie sistematizată".

Frecvența leziunilor oculare în cadrul pseudoxantomului elastic este între 87%–93%.

Din punct de vedere clinic, se întîlnesc modificări dermatologice, cardiovasculare și alte simptome.

– *Modificările dermatologice.* Pseudoxantomul elastic se localizează frecvent pe fața laterală a gîtului, axilă, plica cotului, creasta poplitee sau regiunea ombilicală. Cu debut în copilărie, el devine evident după o evoluție lentă în jurul vîrstei de 15 ani. Aspectul se caracterizează prin prezența unor formațiuni bombate, alb-transparent sau galbene, mărimea lor variind de la vîrful unui ac la un bob de grîu (fig. 5.4).

Fig. 5.4. *Pseudoxantom elastic.* Fața laterală a gîtului.

– *Modificările cardiovasculare* interesează arterele periferice, coronare și renale.

Strii angioide asociate cu decolare seroasă maculară a EPR.

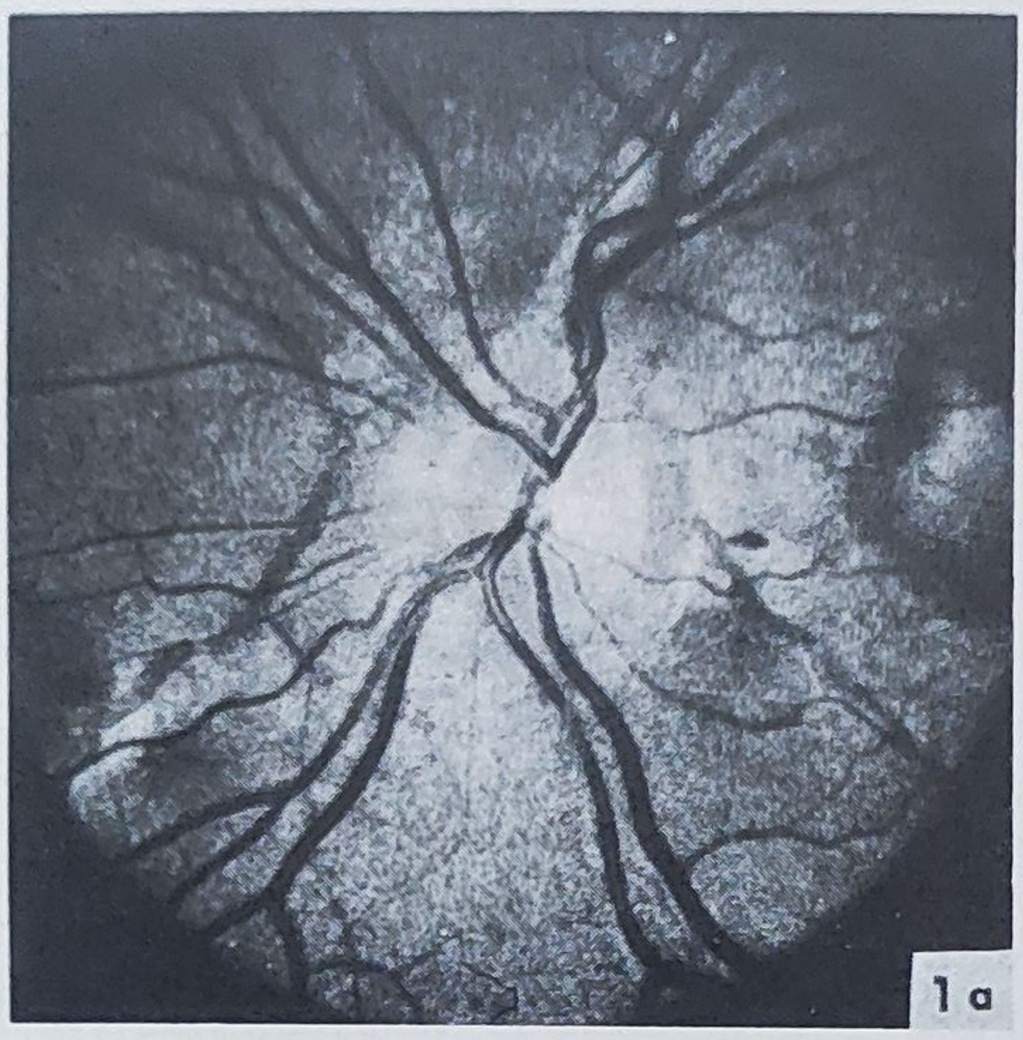
1a

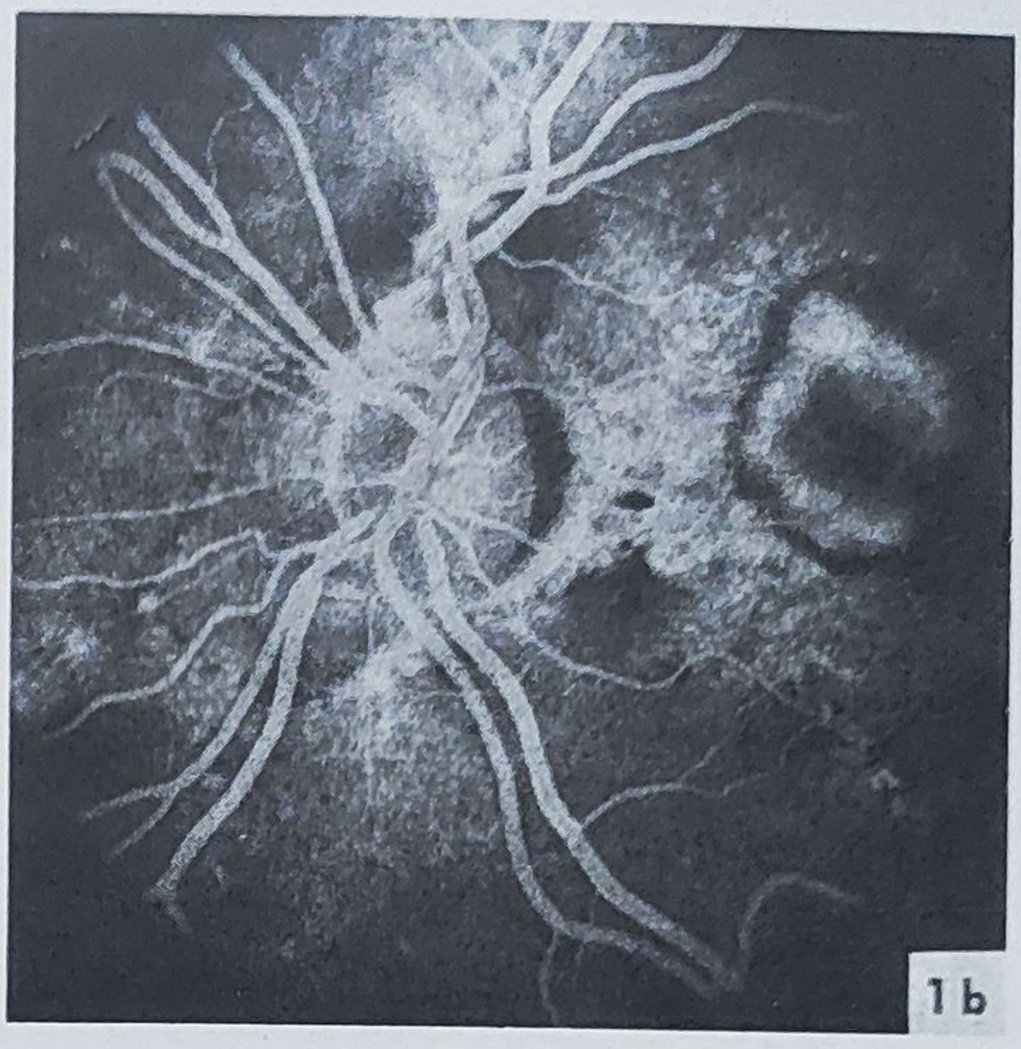
1b

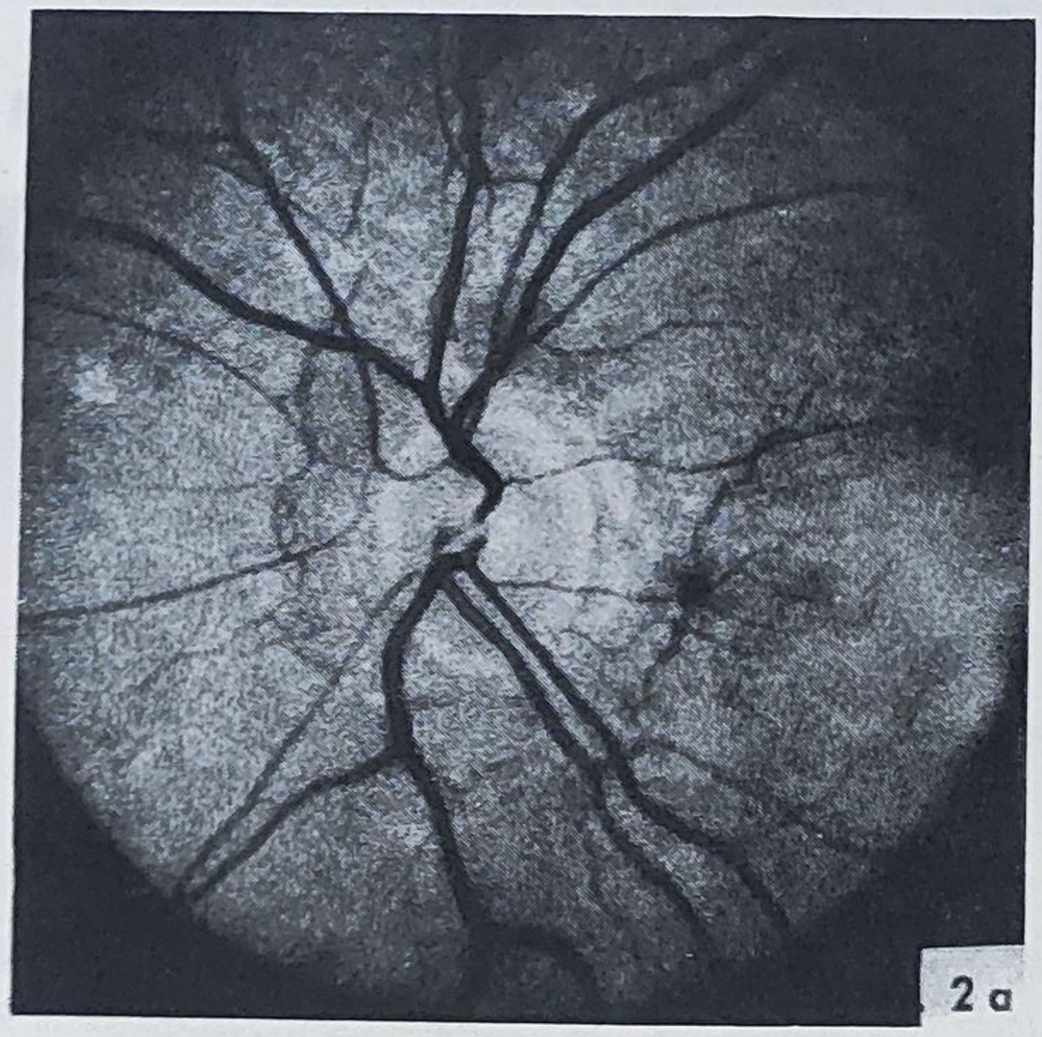
2a

2b

Variante clinice.

Sindrom Groenblad Strandberg asociat cu degenerescență disciformă.

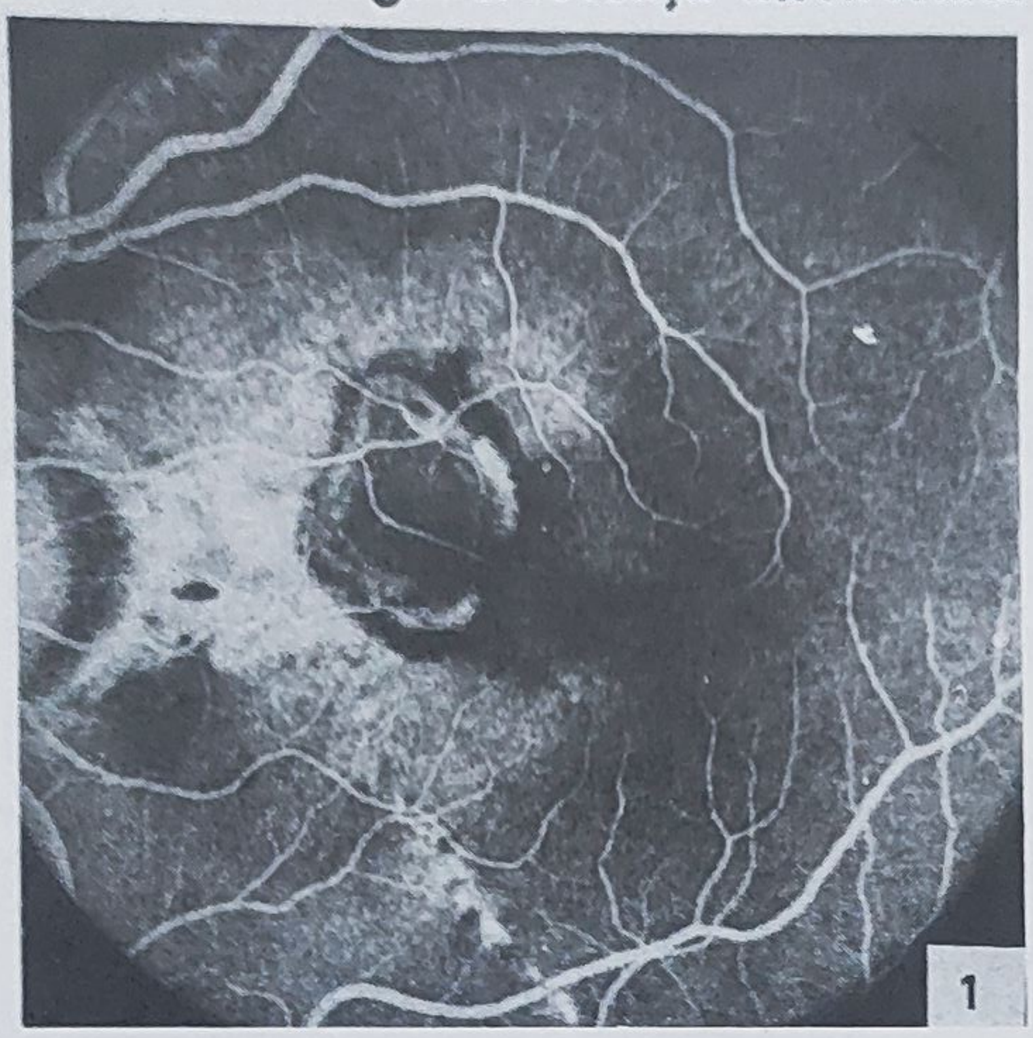
1

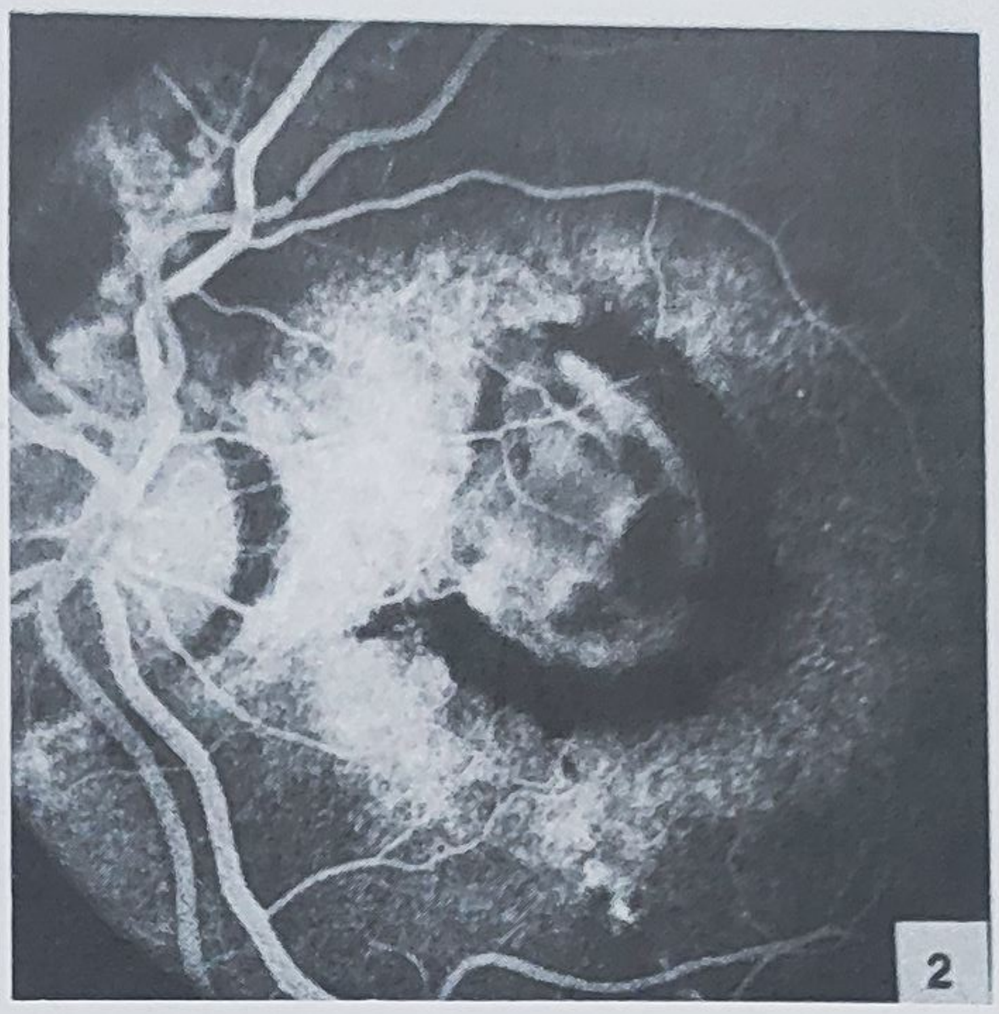
2

3

4

Stadii clinice evolutive.

Leziunile arterelor periferice, cu deosebire ale membrelor inferioare se manifestă clinic prin claudicaţie intermitentă. Histopatologic se constată modificări parietale : impregnări cu săruri calcare, modificări degenerative la nivelul limitantei elastice interne, calcifieri arteriale (care pot fi evidenţiate şi radiologic), (fig. 5.5).

Fig. 5.5. *Biopsia arterei temporale superficiale.* Sindromul Groenblad-Strandberg. Îngroşarea, dedublarea şi omogenizarea limitantei elastice interne ; fragmente granulare în intimă. (Col. orceină).

– *Alte simptome.* Pe lîngă modificările cutanate, oculare şi vasculare, pot fi întîlnite şi alte simptome : neurologice (hemoragii cerebrale, meningiene, ramolisment cerebral, crize comiţiale), viscerale (hemoragii gastrointestinale, metroragii, epistaxis, hematurie, hemartroze viscerale).

– *Modificări histologice.* Acestea se constată în ţesutul elastic de la nivelul dermului. Remanierile ţesutului elastic apar abundent, în toată grosimea dermului, sub forma unor fibrile umflate, fragmentate, înghesuite, mai numeroase ca normal (fig. 5.6). Microscopia electronică evidenţiază structura normală a fibrelor colagene. Fibrele elastice apar în număr mare, cu un diametru mai mare decît cel normal.

2. **Alte afecţiuni ale ţesutului elastic**

– *Sindromul Ehlers-Danlos,* cunoscut şi sub denumirea de „dermatoree" sau „fibrodisplazie elastică", interesează în egală măsură ţesutul colagenic şi elastic. Se transmite autozomal dominant cu penetraţie neregulată. Clinic se caracterizează printr-un sindrom cutanat („cutis hiperelastica"), sindrom articular (hiperlaxitatea articulară), fragilitate vasculară şi alte semne oculare (ptoză, strabism, cheratocon, sclerotică subţiată şi albastră, miopie, subluxaţii cristaliniene, strii angioide).

– *Sindromul Marfan,* consecinţă a leziunilor de la nivelul ţesutului elastic, prezintă şi modificări oculare. Asocierea lui cu pseudoxantomul elastic şi striile angioide a fost constatată în literatură.

– *Elastoza senilă,* consemnată la oameni în vîrstă, reprezintă o atrofie cutanată, manifestată prin subţierea, uscarea şi pierderea elasticităţii tegumentelor. A fost consemnată în asociere cu striile angioide.

3. **Boala Paget.** Modificările oculare au fost consemnate de Paget (1877) sub forma unor hemoragii retiniene. Striile angioide au fost semnalate pentru prima oară de Terry (1934). Scholz (1944) le constată în 9% din 65 de cazuri cu boală Paget.

Asocierea pseudoxantomului elastic cu boala Paget este rară. Gass şi Clarkson (1973) publică cazul unui bolnav cu strii angioide, degeneres-



Fig. 5.6. *Leziuni de elastorexie cu hiperplazia sistematizată a fibrei elastice* (derm). (Col. orceină).

cență maculară disciformă și boală Paget.

4. Anemia cu hematii falciforme este consecința unei hemoglobine anormale, care se deosebește de hemoglobina obișnuită prin înlocuirea esterilor glutaminici cu esteri de valină (hemoglobină SS) sau de lizină (hemoglobină C), componente care pot fi separate prin electroforeză. Afecțiunea se transmite ereditar, distingîndu-se trei forme clinice : forma homozigotă (SS) sau deparnocitoză, forma heterozigotă (AS) și forma dublă heterozigotă.

Modificările oculare se rezumă la striii angioide, retinopatie drepanocitară și modificări conjunctivale.

– *Striile angioide*, constatate pentru prima dată de Paton (1959), sînt consemnate în 9% din cazuri. Ele par să ia naștere în crizele paroxistice de anemie, dar au o evoluție independentă de retinopatia drepanocitară, și nu au o explicație patogenică satisfăcătoare.

– *Retinopatia drepanocitară* se caracterizează prin leziuni periferice și respectarea maculei, evoluînd în patru stadii clinice : stadiul 1 (ocluzia terminațiilor arteriolare), stadiul 2 (anastomoze arteriovenoase în zonele de hipoxie retiniană), stadiul 3 (modificări fibroase și neovasculare cu extindere în corpul vitros), stadiul 4 (hemoragii intravitreene cu punct de ple-

care la nivelul zonelor de neovascularizaţie, ducînd la dezlipire de retină).

– *Modificările conjunctivale* sînt reprezentate de microanevrisme şi dilatări venoase.

5. **Sferocitoza ereditară.** Mc Lane şi col. (1984) constată într-o familie cu trei generaţii o asociere, între o sferocitoză ereditară şi striile angioide. Asocierea celor două afecţiuni este interpretată ca o relaţie cauză/efect.

ANATOMIE PATOLOGICĂ

Se cunosc numeroase studii histopatologice efectuate pe globi oculari cu strii angioide. Toate aceste studii stabilesc locul modificărilor la nivelul membranei Bruch, corespondenţa striilor angioide cu rupturile acestei membrane şi deosebirea leziunilor primare de cele secundare.

Leziunile primare cuprind trei feluri de modificări : modificări de colorabilitate difuză la nivelul mebranei Bruch (intens bazofilă) şi încărcare cu calciu şi fier ; modificări ale grosimii (zone subţiri alternînd cu zone mai groase) ; rupturi la nivelul stratului elastic extern ce corespund striilor angioide.

Klien (1947) distinge din punct de vedere histologic trei variante de striuri angioide : strii recente (brun-roşcat, reprezentînd simple rupturi vitreene), strii gri-brun, delimitate de un reflex, consecinţa unor mici depuneri hialine localizate la acest nivel şi strii galbene, rezultatul unor depuneri hialine.

Leziunile secundare sînt consecinţa modificărilor histologice iniţiale şi interesează EPR, coriocapilara şi structurile retinei. EPR, coriocapilara sînt normale în stadiul iniţial. Ulterior, EPR se rarefiază în unele zone, prezentînd acumulări pigmentare dispersate. Coriocapilara prezintă o degenerescenţă atrofică. La nivelul rupturilor se produce în unele cazuri infiltrarea unei membrane fibro-vasculare coroidiene cu o localizare iniţială între EPR şi membrana Bruch. Ulterior, prin degenerarea EPR, vasele de neoformaţie pătrund în spaţiul subepitelial producînd decolări serohemoragice. În stadiile următoare, procesul patologic este identic cu cel din degenerescenţa maculară exsudativă.

PATOGENIE

Caracterul clinic şi evolutiv al striilor angioide, asocierea lor cu diferite afecţiuni şi particularităţile ereditare pledează în favoarea unui proces distrofic. Nu se cunoaşte natura exactă a procesului şi a structurii histologice lezate : ţesutul elastic, ţesutul colagen sau ambele.

O serie de autori consideră că striile angioide asociate cu alte boli de sistem reprezintă consecinţa modificărilor ţesutului colagenic în totalitatea sa.

Stillerman (1951) şi Mc Kusick (1956) consideră sindromul Groenblad-Strandberg similar bolilor de colagen. Dintre argumentele aduse de ei, amintim următoarele : fibrele elastice sînt anormale sub epiderm şi nu la nivelul straturilor profunde ale dermului care reprezintă locul modificărilor pseudoxantomului elastic ; arterele lezate sînt de tip muscular şi conţin mai mult ţesut colagenic decît fibrele elastice ; majoritatea membra-

nelor elastice sînt normale ; fibrele lezate amintesc de fibrele de colagen şi nu de fibrele elastice ; microscopia electronică evidenţiază particularităţi colagenice.

În ceea ce ne priveşte, efectuînd investigaţii clinice şi de laborator pe cazuri cu strii angioide asociate cu pseudoxantom elastic, am încadrat afecţiunea în grupa colagenozelor (Munteanu şi col., 1975). Dintre argumentele noastre amintim următoarele :

– Nici coloraţia cu orceină, nici alte metode de evidenţiere a diferitelor componente ale ţesutului conjunctiv nu sînt determinante. Civatte (1967) afirmă că în prezenţa fibrelor colorate cu orceină este mai oportun să se vorbească despre fibre „orceinofile" şi că în elastorexie sistematizată se constată o dezintegrare a fibrelor colagenice şi a fibrelor elastice.

– Biopsia osoasă arată o lezare a substanţei fundamentale, iar coloraţia argentică (în lumină polarizată) o lezare a fibrelor de colagen.

– Hiperalbuminemia şi gamaglobulinemia indică un proces imunologic specific colagenozelor.

– Hidroxiprolinuria crescută în aceste cazuri, este un test care denotă alterarea fibrei colagenice.

– Hiperfuncţia paratiroidei (proba de determinare a metabolismului calciului), asociată cu retenţia de calciu în procent de 100% pledează în favoarea unui proces de osteomalacie. Impregnarea cu calciu la nivelul ţesuturilor se explică prin creşterea afinităţii ţesutului elastic şi a colagenului lezat.

Rupturile membranei Bruch, suportul histopatologic al striilor angioide, sînt explicate prin mai multe mecanisme :

– traumatisme minime suferite de membrana Bruch aflată în tensiune (Gagedorn, 1975) ; variaţiunile tensiunii oculare sau ale presiunii exercitate de muşchii oculari în timpul mişcării globului ocular ; fenomene inflamatorii cu debut în coroidă ;

– tulburări circulatorii la nivelul coriocapilarei, rezultatul degenerării elementelor elastice din pereţii vasculari (Bonnet, 1972, 1974) sau în relaţie cu o scleroză coroidiană (hialinizarea spaţiilor intercelulare din membrana Bruch ca o consecinţă a degenerescenţei fibrelor colagene şi elastice) ;

– anomalie enzimatică ereditară cu consecinţe asupra metabolismului calciului intratisular sau afectarea maturizării şi aglomerării fibrelor elastice sintetizate.

DIAGNOSTICUL DIFERENŢIAL

Diferite leziuni retiniene sau coroidiene sînt asemănătoare cu striile angioide sau cu unele din complicaţiile lor.

1. *Rupturile traumatice ale membranei Bruch*. Unilateralitatea lor, corelaţia cu traumatisme forte şi absenţa afecţiunilor de sistem asociate diferenţiază leziunea.

2. *Rupturile membranei Bruch din miopia forte*. Prezenţa miopiei şi absenţa bolilor asociate permite diferenţierea miopiei.

3. *Striile moniliforme Siegrist*. Oftalmoscopic, acestea au forma unor strii în zig-zag, de culoare gri sau ne-

gru, de-a lungul unui vas coroidian sclerozat. Se constată de obicei la subiecţii în vîrstă, miopi sau hipertensivi. Sînt localizate de obicei în cadranul nazal inferior.

4. *Striile pigmentare cicatriceale* se constată în unele cazuri după dezlipirea de retină. Sînt localizate periferic, fiind produse de pliurile EPR.

5. *Corioretinitele cicatriceale*, cu deosebire cele secundare proceselor de histoplasmoză sau toxoplasmoză.

6. *Degenerescenţa maculară disciformă senilă* pune unele probleme de diagnostic diferenţial în cazul în care degenerescenţa constituie singura formă de manifestare a afecţiunii.

TRATAMENT

Tratamentul striilor angioide şi al complicaţiilor are un scop profilactic şi unul curativ.

Tratamentul profilactic. La ora actuală nu se cunoaşte un tratament capabil să oprească evoluţia modificărilor patologice. Cu toate acestea, unii autori descriu diferite tratamente medicamentoase sau prin fotocoagulare.

Tratamentul medicamentos, oricare ar fi natura lui, nu obţine rezultate satisfăcătoare.

Tratamentul profilactic prin fotocoagulare a fost propus de Offret şi Coscas (1970). După o prealabilă evidenţiere angiofluorografică a striilor angioide, se recomandă fotocoagularea striilor la nivelul marginilor şi extremităţilor, urmărindu-se crearea unei cicatrici adezive şi stoparea evoluţiei progresive în direcţia maculei. Autorii comunică rezultate bune pe două cazuri (femei în vîrstă de 30 de ani). Rezultatele sînt problematice, întrucît complicaţiile maculare apar după vîrsta de 35 ani. După J. François şi col. (1974) şi François şi Bonnet (1976), fotocoagularea preventivă riscă să creeze leziuni suplimentare la nivelul EPR şi al membranei Bruch.

Tratamentul curativ vizează complicaţiile maculare : hemoragiile maculare şi degenerescenţa exsudativă maculară. El poate fi efectuat medicamentos şi prin fotocoagulare.

— Tratamentul medicamentos se rezumă la o medicaţie hemostatică, care trebuie administrată pînă la resorbţia hemoragiilor şi continuată în cure discontinue şi permanente. După P. François (1976), tratamentul a permis conservarea acuităţii vizuale o perioadă apreciabilă. Noi (Munteanu, 1984) am aplicat o terapie antihemoragică susţinută la două cazuri cu strii angioide asociate cu pseudoxantom elastic, complicate cu hemoragii maculare ; în ambele cazuri (bărbaţi trecuţi de 45 de ani) s-a obţinut resorbţia hemoragiilor maculare şi conservarea unei acuităţi vizuale utile mai mult de 5 ani. Menţionăm, totodată, rolul nociv al corticoterapiei şi al medicaţiei anticoagulante pe care o recomandă cardiologii în scopul prevenirii complicaţiilor cardiace.

— Tratamentul prin fotocoagulare are ca scop distrugerea vaselor de neoformaţie coroidiene. Examenul angiofluorografic prealabil este obligatoriu. Pentru a fi eficace, tratamentul trebuie să vizeze vasele de neoformaţie în totalitatea lor. Intensitatea fotocoagulării trebuie să fie puternică,

cu un spot relativ mare, în vederea obținerii unui efect distructiv corespunzător. Repetarea angiofluorografiei este necesară în vederea aprecierii gradului de distrugere a vaselor de neoformație. Rezultate favorabile în urma unei astfel de terapii publică Deutman și Kovacs (1979) și L'Esperance (1977).

Majoritatea autorilor rămîn sceptici în privința unor rezultate stabile obținute prin această terapie. François și Bonnet (1977) nu obțin rezultate la trei cazuri tratate. Gass și col. (1973) publică descrierea unui caz cu boală Paget și degenerescență maculară exsudativă secundară unei membrane de neovascularizație coroidiană. Fotocoagularea a produs resorbția completă a exsudatului seros, dar a fost constatată și apariția unei noi membrane neovasculare cu punct de plecare la nivelul altor strii angioide. Noi (Munteanu, 1984) am efectuat fotocoagularea cu xenon la două cazuri cu strii angioide și pseudoxantom elastic, complicate cu degenerescență maculară exsudativă. Primul caz (bărbat, 45 ani) prezenta o membrană de neovascularizație maculară, cu punct de plecare la nivelul unei strii angioide, cu un proces exsudativ și hemoragic incipient. Distrugerea membranei de neovascularizație nu a putut bloca desfășurarea procesului exsudativ. Cazul al doilea (femeie, 48 ani) prezenta degenerescență maculară exsudativă hemoragică în stadiu evolutiv. Fotocoagularea cu xenon a membranei neovasculare a oprit procesele exsudative și hemoragice, dar instalarea unei cicatrici fibrogliale a dus la compromiterea capacității vizuale funcționale.

În urma acestor rezultate se poate aprecia că eficiența terapiei prin fotocoagulare a leziunilor maculare rămîne discutabilă. O coagulare puternică poate declanșa hemoragii coroidiene și, invers, o coagulare insuficientă poate provoca o exacerbare a proceselor de neovascularizație coroidiană. Fotocoagularea membranelor de neovascularizație localizate la distanță de regiunea macular poate constitui o indicație terapeutică.

5. MIOPIA

Includerea miopiei în categoria distrofiilor retiniene și a capitolului distrofiilor membranei Bruch o motivăm prin următoarele aspecte : implicațiile genetice în miopie ; asocierea dintre miopie și distrofiile retiniene ; prezența modificărilor retiniene în miopie, consecința unui proces degenerativ localizat la nivelul membranei Bruch.

1. Implicațiile genetice în miopie

Implicațiile genetice în miopie pot fi discutate din două puncte de vedere :

– influența eredității asupra etiologiei și dezvoltării miopiei ;

– modul de transmitere ereditară în miopie.

a) *Influența eredității asupra etiologiei și dezvoltării miopiei.* Argumente în acest sens sînt aduse de teoriile biologice, potrivit cărora alungirea

axului ocular și leziunile degenerative sînt condiționate ereditar. Citîndu-l pe Mawas, Zolog (1980) afirmă că „alungirea ochiului miop este consecința unui impuls de creștere pornit de la retină, care rupe echilibrul dioptro-axial". Argumente în acest sens au fost aduse de Steiger (1913), Vogt (1924), Badke (1952, 1954).

Unul din argumentele importante îl reprezintă studiul refracției gemenilor. În literatură sînt numeroase exemple de concordanță la gemenii monozigotici : Waardenburg (1930), Weber (1941), Gedda (1951), Cuendet și col. (1958), Hirsch (1971), François (1973).

Cu toate acestea, au fost constatate unele diferențe de refracție între doi membri ai unei perechi de gemeni univitelini, ambii fiind în același timp miopi (Meyer-Schwiekerath, 1949 ; Burns, 1949 ; Weckers și col. 1956). Discordanțele arată, printre altele, limitele factorului genetic. Pe de o parte, expresivitatea genei este variabilă, iar pe de altă parte, miopia forte nu se manifestă cu adevărat decît în prezența unor anumiți factori peristatici. Acest lucru nu este demonstrat numai prin studiul gemenilor, ci și prin examenul celor doi ochi ai unui același subiect, la care fiecare celulă are exact aceeași constituție genetică. Or, miopia nu este tot timpul identică de ambele părți, iar uneori este chiar unilaterală (Franceschetti și col., 1963). La gemenii bivitelini, diferențele pot fi și mai mari, putînd ajunge la 20 D (Weckers și col., 1956).

P. Vancea și col. (1969) consideră miopia forte consecința unui determinism genetic manifestat printr-o abiotrofie a colagenului extraretinian și o extensibilitate exagerată a sclerei.

b) *Modul de transmitere ereditar în miopie.* În literatură sînt cunoscute numeroase exemple de transmitere ereditară în miopie. Cernea și col. (1973) au urmărit incidența miopiei și modul ei de transmitere la 60 de familii cu diferite valori ale miopiei. Ei constată în 16 familii prezența miopiei pe mai multe generații, cu diverse forme de transmitere : dominantă, autozomal dominantă, autozomal dominant neregulată, gonozomală, dominant gonozomal neregulată. Autorii remarcă o scădere a miopiei de-a lungul generațiilor succesive, fapt ce ar reprezenta o consecință a ameliorării condițiilor de viață.

Miopia forte se poate transmite autozomal dominant. Franceschetti (1953) constată într-o familie 10 cazuri de miopie repartizate pe patru generații. Acest fapt a fost semnalat și de François (1958).

Modul de transmitere autozomal recesiv poate fi semnalat în formele de miopie forte. Caracterul recesiv este confirmat prin metoda lui Weinberg, care dă un procentaj de $16{,}5 \pm 3{,}4\%$ de copii lezați, născuți din părinți indemni, cifră care corespunde cu cea teoretică de 25% pentru ereditatea recesivă.

După Karlsson (1975), miopia de orice grad se transmite recesiv. Autorul recomandă efectuarea unor studii cantitative ale modului de transmitere, pentru a stabili proporția miopiei după diferite modele teoretice la descendenții în care nici un soț nu este miop, în care unul este miop și celă-

halt nemiop şi respectiv în care ambii sînt miopi.

2. Asocierea dintre miopie şi distrofiile retiniene

Asocierea dintre miopie şi unele forme de distrofie retiniană poate fi constatată în 30% din cazuri. Formele de distrofie retiniană asociată pot fi periferice sau centrale.

a) *Retinopatia pigmentară* reprezintă o formă de distrofie retiniană periferică întîlnită frecvent în asociere cu miopia. După François şi Verriest (1960), se consemnează o miopie mai mare de două dioptrii în 35% din ochii cu retinopatie pigmentară (4,75% la o populaţie neselecţionată). Miopia mai mare de 2 D a fost constatată în 29% din cazurile cu retinopatie pigmentară cu ereditate recesivă, în 100% în cazurile cu ereditate recesivă legată de sex şi în 23% din cazurile cu ereditate dominantă. Diferenţa de frecvenţă dintre ereditatea recesivă autozomal şi dominantă nu este semnificativă, fiind însă semnificativă ($P < 0,01$) între ereditatea recesivă şi cea recesivă legată de sex.

Zolog şi L. Vasile (1965) constată următoarea distribuţie a viciilor de refracţie la 75 de cazuri cu retinopatie pigmentară : 25% din 20 ochi, emetropi ; 36% din 27 ochi, hipermetropi ; 38% din 28 ochi, miopi. Procentul asocierii între miopie şi retinopatia pigmentară reprezintă înzecitul frecvenţei dintr-o populaţie normală. Frecvenţa creşte cu vîrsta, ajungînd în decada a cincea de viaţă la peste 70%.

Sindromul clinic funcţional în aceste cazuri este asemănător cu cel din retinopatia pigmentară : scotom în centură sau cîmp tubular cu insulă temporală, discromatopsie în ax albastru-galben, curba adaptabilităţii simţului luminos patologică, ERG abolită. Zolog (1973) efectuează unele corelaţii între simţul luminos, cîmpul vizual, presiunea intraoculară şi rigiditatea scleralâ, ERG şi adaptometrie, frecvenţa glaucomului declarat şi a cataractei, la un lot de 44 cazuri cu miopie mare (vîrstă 34–76 ani) şi un lot de 44 cazuri cu retinopatie pigmentară tipică. Autorul constată unele corelaţii semnificative între cele două boli, fapt care demonstrează originea lor comună şi/sau condiţionarea apariţiei uneia de către cealaltă. În această ordine de idei, autorul afirmă că „apariţia miopiilor maligne ar trebui încadrate în marea familie a degenerescenţelor tapetoretiniene" (Zolog, 1980).

b) *Distrofiile retiniene centrale*, întîlnite în asociere cu miopia, sînt reprezentate de boala Stargardt flavimaculatus. Doka şi col. (1982) constată dintr-un număr de 59 de cazuri cu fundus flavimaculatus şi leziuni maculare atrofice, un procent de 42% de cazuri cu astigmatism miopic. Rabin (1981) explică frecvenţa crescută a viciilor de refracţie în comparaţie cu cea dintr-o populaţie statistic normală ca fiind o consecinţă a scăderii vederii la o vîrstă timpurie şi a instalării unei miopii induse (de „privare").

În aceste cazuri, sindromul clinic funcţional este asemănător celui din boala Stargardt flavimaculatus : sco-

tom central, discromatopsie în ax roşu-verde, adaptometrie normală, ERG cu modificări patologice. Noi am examinat un caz în care am constatat o asociere triplă : miopie forte, retinopatie pigmentară şi boala Stargardt flavimaculatus. Sindromul clinic funcţional a prezentat modificări caracteristice formei de distrofie retiniană periferică şi centrală.

c) *Distrofia progresivă a conurilor* poate fi asociată cu miopia în unele forme de ereditate recesivă legate de cromozomul X (Vezi pag. 118).

d) *Hemeralopia congenitală esenţială* este frecvent asociată cu miopia. Asocierea a fost semnalată încă de Donders (1985). Merim şi col. (1970) au izolat sindromul miopiei congenitale cu nictalopie, care constă în scăderea bilaterală a vederii, miopie forte cu astigmatism, nistagmus şi cecitate nocturnă.

În prezenţa unei hemeralopii asociate cu miopie trebuie să distingem patru posibilităţi : miopie cu hemeralopie secundară (miopie izolată), miopie asociată cu hemeralopie congenitală, miopie asociată cu distrofie retiniană difuză (periferică) şi miopie asociată cu distrofie centrală (boală Stargardt). Diferenţierea clinică pe baza investigării complete a sindromului clinic funcţional tranşează diagnosticul.

3. Prezenţa modificărilor retiniene în miopie, consecinţa unui proces degenerativ localizat la nivelul membranei Bruch

Nu este în intenţia noastră să prezentăm complexitatea modificărilor retiniene asociate miopiei. Ne mulţumim să semnalăm substratul morfologic al degenerescenţei maculare exsudative, care se asociază frecvent cu miopia forte.

Frecvenţa degenerescenţei exsudative este apreciată la 30–80%, cu o predominanţă la femei. Din punct de vedere clinic se diferenţiază trei stadii evolutive : iniţial (fără modificări pigmentare), pata Förster-Fuchs şi stadiul de evoluţie ulterioară.

Gass (1973) este primul care descrie prezenţa unei membrane neovasculare la nivelul unei rupturi a membranei Bruch, ruptură responsabilă de întreaga gamă a procesului evolutiv. Stadiul iniţial, fără modificări pigmentare, poate prezenta rupturi ale membranei Bruch (procese mecanice sau degenerative) la nivelul cărora se infiltrează reţeaua de neovascularizaţie coroidiană.

Pata Förster-Fuchs reprezintă, din punct de vedere etiopatogenic, o dezlipire seroasă exsudativă produsă de tulburări de permeabilitate de la nivelul vaselor de neoformaţie coroidiene. Modificările oftalmoscopice sînt consecinţa hemoragiilor repetate, produse la acest nivel. Hemoragiile produc printr-o resorbţie lentă, o migrare pigmentară la marginile membranei de neoformaţie. Ulterior, hemoragiile repetîndu-se, apar noi zone pigmentare, luînd naştere o arie policiclică, înconjurată la rîndul ei de un halou depigmentat. În stadiile ulterioare are loc o extindere a decolării seroase, care împreună cu hemoragiile recidivante realizează o pată întinsă cu aspectul oftalmoscopic cu-

Fig. 5.7. *Pata Förster-Fuchs.* Angiofluorografie.

noscut (rotundă, brun-cenuşie, înconjurată de inel pigmentar, uneori incomplet). Angiofluorografic, aspectul prezintă : central fluorescenţa membranei neovasculare, mai intensă în unele cazuri la periferie ; inel pigmentar întunecat, concentraţia zonei de fluorescenţă centrală ; inel de fluorescenţă la periferie, secundar unui efect de depigmentare la acest nivel (fig. 5.7).

BIBLIOGRAFIE SELECTIVĂ

1. ALLANSMITH M. R., WHITNEY, C. R., Mc CLELLAN, B. H., NEWMANN, L. *Immunoglobulins in the human eye.* Arch. Ophthal., 1973, 89, 36–38.
2. BABEL, M. J., CABERNARD, E., KRÄUCHI, H., KLEIN, D., KOROL, S., SCHAFROT, P. *Dystrophie choriorétinènne dominante.* Klin. Monatsbl. Augenheilk., 1980, 176–600.
3. BEDELL, A. J. *Progressive bilateral chorioretinitis. Kodachrome record for 18 years.* Am. J. Ophthal., 1961, 52, 343.
4. BERNSTEIN, M. H., HOLLENBERG, M. J. *Fine structure of chorlocapillaires and retinal capillaires.* Invest. Ophthal., 1965, 4, 1016.
5. BERSON, L. L., SCHMIDT, S. Y., RABIN A. R. *Plasma aminoacids in hereditary retinal disease : ornithine, lysine and taurine.* Brit. J. Ophthal., 1976, 60, 142–147.
6. BILL, A. *Capillary permeability to and extravascular dynamics of myoglo in albumin and gammaglobulin in the uyea.* Acta. Physiol., Sand., 1968, 73, 204–206.
7. BONNET, M. *Les durses de la lama vitrée.* Conf. Lyon Ophthal., 1972, 113, 1–56.
8. BONNET, M. *Formes anatomo-cliniques des dégénérescences maculaires séniles.* Conf. Lyon Ophthal., 1973, 119, 3–37.
9. BONNET, M., SCHIFFER, H. P. *Contribution à l'étude histopathologique des druses de la macula.* Arch. Ophthal., 1974, 34, 251–266.
10. BONNET, M. *Oclusion chirurgicale de deux veins vortiqueuse dans le tratement des dégénérescences maculaires séniles décompensées.* J. Fr. Ophthal., 1984, 8/9, 563–568.
11. CARR, R. E., NOBLE, K. G., NASADUKE, I, *Hereditary hemorrhagic macular dystrophy.* Am. J. Ophthal., 1978, 85, 318.
12. CERNEA, P., CONSTANTIN, F. Comunicare, Piatra-Neamţ, 1973.
13. CERNEA, P., MUNTEANU, GH. *Opticopatia.* Editura Medicală, Bucureşti, 1983.
14. CHABANIS, J. L., BECHETOILLE, A. *Les ruptures linéaires de la membrane de Bruch.* Conf. Lyon d'Ophthal., 1980, 3, 146.
15. CHERCOTĂ, GH., MUNTEANU, GH., DRESLER, S. *Decolare seroasă multiplă a epiteliului pigmentar.* Comunicare, Timişoara, 1985.
16. CIVATTE, J. *Histopatologic cutanatée.* Ed. Flamarion et Cie, Paris, 1967.
17. COSCAS, G., DHERAMY, P., BERNARD, J. A., AUBRY, J. P. *Maculopathies oedémateuses.* Raport. Ann. Soc. Ophthal., Paris, 1972.

18. CORALAY, J. P., BIGORCHE, J., HERMANN, P. *Les stries angioides de la rétine.* Bull. Soc. Ophthal., Fr., 1974, 74, 381–384.
19. DEUTMAN, A. F., KOVACS, B. *Argon laser treatment in complications of angioide streaks.* Am. J. Ophthal., 1979, 88, 12–17.
20. DUKE-ELDER, S. *Diseases of the retina.* System of ophthalmology, vol. X. H. Himpton, Londres, 1967.
21. FARKAS, T. G., SYLVESTER, V., ARCHER, D. *Familial and secondary drusen histologic and functional correlations.* Trans. Am. Acad. Ophthal. and Otolaryng. 1971, 75/2, 333–343.
22. FARKAS, T. G., SYLVESTER, V., ARCHER, D. *The ultrastructure of drusen.* Am. J. Ophthal., 1971, 71/6, 1196–1205.
23. FARKAS, T. G., SYLVESTER, V., ARCHER, D., ALTONNA, M. *The histochemistry of drusen.* Am. J. Ophthal., 1971, 71/6, 1206–1215.
24. FODOR, F., DINULESCU, A. *Morfopatologia ochiului.* Editura Medicală, Bucureşti, 1980.
25. FORNI, S., BABEL, J. *Étude clinique et histologique de la malattia leventine.* Ophthalmologica, 1962, 143/5, 313–322.
26. FORSIUS, H. R., ERIKSSON, A. W., SUVANTO, E. A., ALANKO, H. I. *Pseudoinflammatory fundus dystrophy with autosomal recessive inheritance.* Am. J. Ophthal., 1982, 94, 634–649.
27. FRANCESCHETTI, A., FRANÇOIS, J., BABEL, J. *Les hérédo-dégénérescence choriorétiniennes.* Editure Masson, Paris, 1963.
28. FRANÇOIS, J. *Heredity in Ophthalmology.* C. V. Mosby, St. Louis, 1961, 475.
29. FRANÇOIS, J. *L'hérédité des dégénérescences maculaires.* Ophthalmologica, 1974, 168/6, 417–445.
30. FRANÇOIS, J., VERRIEST, G. *Nouvelles observations de déficiences acquises de la discrimination chromatique.* Ann. Oculist., 1968, 201/11, 1097–1114.
31. FRANÇOIS, J., CAMBIE, E., De LAEY, J. J. *Argon laser slit lamp photocoagulation.* Ophthalmologica, 1974, 169, 362–370.
32. FRANÇOIS, P., BONNET, M. *La Macula.* Edit. Masson, Paris, 1976.
33. FRANK, H. R. *Argon laser photocoagulation and subretinal neovascularization.* Ophthal. Surg., 1974, 5, 2, 56–64.
34. FRANK, H. R., LANDERS, M. B., WILLIAMS, R. J., SIDBURY, J. B. *A new dominant progresive fovel dystrophy.* Am. J. Ophthal., 1974, 78, 903–916.
35. FRASER, H. B., WALLACE, D. C. *Sorsby's familial pseudo-inflammatory macular dystrophy.* Am. J. Ophthal., 1971, 71, 1216.
36. FRIEDMAN, E., SMITH, T., KUWABARA, T. *Senila choroidal vascular patterns and drusen.* Arch. Ophthal., 1963, 69/2, 220–230.
37. GASS, J. D. *Pathogenesis of disciform detchment of the neuro-epithelium.* Am. J. Ophthal., 1967, 63/3, 617–644.
38. GASS, J. D. *Stereoscopic atlas of macular diseases.* Edit. C. V. Mosby Co. St. Louis, 1970.
39. GASS, J. D. *Choroidal neovascular membranes, their visualization and treatment.* Trans. Am. Acad. Ophthal. and Otol., 1973, 27, 310.
40. GASS, J. D. *Drusen and disciform macular detachment and degeneration.* Arch. Ophthal., 1973, 90/3, 206–217.
41. GILLS, J. P., PATON, D. *Mottled fundus oculi în PXE.* Arch. Ophthal., 1965, 73, 792–795.
42. GOODMAN, R. M., SMITH, E. W., PATON, D., BERGMAN, R. şi col. *Pseudoxantoma elasticum clinical and histopatological study.* Médicine (Baltimore), 1963, 42, 297–334.
43. HAGEDORN, A. *Angioid streaks and traumatic ruptures of Bruchs membrane.* Brit. J. Ophthal., 1975, 59, 5, 267.
44. HAMARD, H., CAMPINCHI, R., BLANCK, C. *Manifestations oculaires des hémoglobinopathies.* Clin. Ophthal., 1968, 3, 73–80.
45. HAYREH, S. S., CHOPDAR, A. *Occlusions of the posterior ciliary artery. V Protective influence of simultaneuous*

vortex vein occlusion. Arch. Ophthal., 1982, 100, 1481–1490.
46. HEINRICH, P. *Zur senilen macula degeneration.* Klin. Mbl. Augenheilk., 1973, 162, 1, 3–26.
47. HERVOUET, F. *Les formes de dégénérescence de la membrane de Bruch et de l'épithélium pigmenté de la rétine.* Ann. Oculist., 1958, 191, 105–148.
48. HOGAN, M. *Bruch's membrane and disease of the macula. Role of elastic tissue and collagen.* Trans. Ophthal. Soc. U. K., 1968, 87, 113–161.
49. HOGAN, M., ALVARADO, J. *Studies on the human macula.* Arch. Ophthal., 1967, 77/3, 410–419.
50. HOGAN, M. *The retinal pigment epithelium and retinal disease.* Folio Ophthal., Jap., 1973, 24, 787–793.
51. HOSKIN, A., SEHMI, K., BIRD, A. C. *Sorsby's pseudo-inflammatory macular dystrophy.* Brit. J. Ophthal., 1981, 65, 859.
52. KALMUS, H., SEEDBURGH, D. *Probable common origin of a hereditary fundus dystrophy (Sorsby's familial pseudoinflammatory macular dystrophy) in an English and Australian family.* J. Med. Genet., 1976, 13, 271.
53. KARLSON, I. L. Clinical Genetics, 1975, 7, 197.
54. KLIEN, B. *Senile macular degeneration. Clinical description, course and histopathology.* In *Retinal disease.* Kimura (S. J.) and Caygill. Edit. Lea et Febiger, Philadelphia, 1966.
55. KORNZWEIG, A. L. *Pathogenesis : disease of the macula in the aed : Symposium, macular diseases.* Trans. Am. Acad. Ophthal. Otolaryng., 1962, 69/7, 668–682.
56. KORNZWEIG, A. L., ELIASHOP, I., FELDSTEIN, M. *The retinal vasculature in macular degeneration.* Arch. Ophthal., 1966, 75/3, 326–333.
57. KORNZWEIG, A. L. *A ging of the retinal pigment epithelium.* Zinn și Marmor, In : *The Retinal Pigment Epithelium,* Edit. Harvard University, Press. Cambridge, 1979.
58. KRILL, A. E., KLEIN, B. *Fleked retina syndrome.* Arch. Ophthal., 1965, 74/4, 496–508.
59. KRILL, A. E., KLEIN, B., ARCHER, D. *Precursor of angioidstreaxs.* Am. J. Ophthal., 1973, 76, 875–879.
60. LEFTER, W. H., WADSWORTH, A. C., SIDBURY, J. B. *Hereditary macular degeneration and amino-aciduris.* Am. J. Ophthal., 1971, 71, 224.
61. LEIBOVICI, M. și col. Comunicare USSM, Timișoara, 1965.
62. L'ESPERANCE, F. A. *Argon and ruby laser photocoagulation of disciform macular disease.* Trans. Am. Acad. Ophthal. Otolaryngol., 1971, 75, 609.
63. LERCHE, W., MASLOK. *The fine structure of drusen in Bruch's membrane and the pigment epithelium of human eyes.* Congres of Ophthal. Kyoto, 1978, 655–657.
64. LITTLE, H. L., ZWENG, H. C., PEABODY, R. R. *Argon laser slit-Pamp retinal photocoagulation.* Trans. Am. Acad. Ophthal. Otolaryngol., 1970, 74, 85.
65. MAUMENEE, A. E. *Symposium : Macular diseases clinical manifestation.* Trans. Am. Acad. Ophthal. Otolaryngol., 1965, 69, 605–614.
66. MAUMENEE, A. E. *Further advances in the study of the macula.* Arch. Ophthal., 1967, 78, 2, 151–165.
67. MC LANE, N. J., GRIZZARD, S. W. și col. *Angioid streaks associated with hereditary spherocytoris.* Am. J. Ophthal., 1984, 97, 444–449.
68. MORAX, S., DUREUIL, J., COSCAS, G., HAUT, J. *Les decollements sereux de l'épithelium pigmentaire de la rétine.* Ann. Oculist., 1977, 210, 11, 809–830.
69. MUNTEANU, GH., PANTEA, O., KOSS, T. *Elastorexie sistematizată Touraine.* Oftalmologia, 1975, 4, 299–302.
70. MUNTEANU, GH. *Coroidită seroasă hemoragică (pseudohistoplasmică).* Com. pers., Timișoara, 1978.
71. MUNTEANU GH. *Decolarea seroasă a EPR.* Com. pers., Timișoara, 1978.
72. MUNTEANU, GH. *Corelații angiofluorografice și electrofiziologice în patologia*

epiteliului pigmentar retinian. Teză doctorat, 1978.
73. MUNTEANU, GH. *Neovascularizația coroidiană : implicații patogenice particulare.* Com. pers., Timișoara, 1980.
74. MUNTEANU, GH. *L'hérédodystrophie maculaire de Doyne et la gammopathie monoclonale bénigne. Correlations génétiques et pathogeniques.* J. Fr. Ophtal., 1980, 3, 12, 753–758.
75. MUNTEANU, GH. *Angiofluorografia în diagnosticul oftalmologic.* Ed. Facla, Timișoara, 1981.
76. MUNTEANU, GH. *Modificări maculare în sindromul Groenblad-Strandberg.* Comunicare personală, Timișoara, 1984.
77. MUNTEANU, GH., CHERCOTĂ, GH., FLOREA, G. *Decolarea seroasă a epiteliului pigmentar retinian.* Comunicare, Piatra-Neamț, 1985.
78. NAGMAL, K. C., ASDOURIAN, G., GOLDBAUM, M., APPEL, D., GOLDBERG, M. F. *Angioid streaks and sikle haemoglobinopathies.* Brit. J. Ophthal., 1976, 60, 1, 31–34.
79. NEETENS, A., SCHNEIDER, H., ELSENE, J., JANSSEN, M. *L'éléctro-oculographie et l'angiofluorographie dans le diagnostic précoce des affections rétinochoroidiennes du pôle postérieur.* Ann. Oculist., 1977, 3, 193–202.
80. OLTEANU, M., BANACU, J., CÎRSTOCEA, B. *Ligatura de vene vorticoase în degenerescența maculară senilă.* Comunicare Piatra-Neamț, 1985.
81. PATON, D. *The conjunctival sign of sickle cell diseases.* Arch. Ophthal., 1962, 68, 627–632.
82. PERDRIEL, G., BOUCHAT, J., CORNAND, G., CHEVALERAUD, J. *À propos d'un cas de dégénérescence maculaire du type inflammatoire de Sorsby.* Bull. Soc. Ophtalmol. Fr., 1968, 68, 455.
83. ROSEN, E. S., LEIGHTON, D. *Fluorescein photography of generalized dominant fundus dystrophy.* Br. J. Ophthal., 1968, 52, 838.
84. SALZMANN, M. *The anatomy and histology of the human eyeball : its developement and senescence, auth. trans.* EVL Brown. Chap 11. *The pigment epithelium.* Chap 14. *The apperance of age in the eyeball.* Leipzig, 1972.
85. SARKS, S. H. *Aging and degeneration in the macular region. A clinicopathological study.* Brit. J. Ophthal., 1976, 60, 324–341.
86. SAUTTER, H., UTERMANN, D. *Gesichtspunkte zur medikamentösen behandlung der degeneratiren „senilen" macula affectionen.* Deutsche Ophthalmol., Gesellschaft oft. Heidelberg, 1973, 23–26.
87. SEGAL, N. și col. Oftalmologia, 1965, 4.
88. SORSBY, A. *The dystrophies of the macula.* Brit. J. Ophthal., 1940, 24, 469–533.
89. SORSBY, A., JOLL MASON, M. E., GARDNER, N. A. *Fundus dystrophy with unusual features.* Brit. J. Ophthal., 1949, 33, 67–97.
90. SZEREMY, M., MITARU, M., MAYA, T. Oftalmologia, 1962, 4.
91. TEETERS, U. W., BIRD, A. D. *The development of neovascularization of senile disciform macular degeneration.* Am. J. Ophthal., 1973, 76, 1, 1–18.
92. VANCEA, P., MUNTEANU, M., VANCEA, P. P., TUDOR, E., BESCHEA, G. *Sindrome di Groenblad-Strandberg.* Boll. Ocul., 1960, 39, 159–168.
93. VANCEA, P., VANCEA, P. P., CĂLIN, A., COLEV, GH. Bull. Mém. de la Soc. Fr. Ophthal., 1969, 82, 507.
94. WOLTER, J. R., BENZ, C., ROTH, F. *Disciform degeneration of the macula.* Am. J. Ophthal., 1965, 59, 5, 870–874.
95. ZINN, K. M., MARMOR, M. F. *The retinal pigment epithelium.* Ed. Harvard University Press, Cambridge, 1979.
96. ZOLOG, N. *Intricații simptomatologice și patogenice între retinopatie pigmentară și miopie.* Oftalmologia, 1973, 1, 55–59.
97. ZOLOG, N. *Miopia.* Editura Facla, Timișoara, 1980.
98. ZOLOG, N., VASILE, L. Timișoara Medicală, 1965, 10, 361.
99. ZOLOG, N. *Les dégénérescences maculaires d'origine vasculaire.* 5-ème Congres de la Soc. Européane d'Ophtal., Hamburg, 1976.
100. ZOLOG, N., BUTEANU, M. Comunicare, Timișoara, 1965.

6

DISTROFIILE COROIDEI

Distrofiile coroidei constituie un grup de afecțiuni ereditare caracterizate histologic prin leziuni la nivelul EPR, coriocapilarei și vaselor coroidiene mari și mijlocii.

Datorită aspectului oftalmoscopic care sugerează scleroza vaselor coroidiene cît și implicării straturilor retiniene externe, ele au mai fost cunoscute și sub denumirea de „sclerozǎ coroidianǎ" (Sorsby, 1939) sau „degenerescență tapetoretiniană cu predominanță coroidiană" (Franceschetti și col., 1963).

Distrofiile coroidei nu au un cadru clinic precizat, fapt care, alături de un polimorfism clinic și o terminologie ambiguă, creează multiple confuzii în studiul și clasificarea lor.

O clasificare judicioasă nu a fost elaborată, deși au fost utilizate criterii diferite : angiofluorografice (Krill și Archer, 1979), topografice (J. François, 1974), histologice sau genetice.

În stadiul cunoștințelor actuale, singura clasificare acceptabilă este cea bazată pe criterii histologice, și anume pe profunzimea structurilor retinocoroidiene afectate. În acest sens, se diferențiază două subgrupe clinice, care la rîndul lor au mai multe variante clinice, din care noi am reținut pe cele mai semnificative :

1. *Distrofii localizate la nivelul EPR și coriocapilarei :*
   – distrofia areolară.
2. *Distrofii localizate la nivelul EPR, coriocapilarei și vaselor coroidiene mari :*
   – distrofia girată,
   – coroideremia,
   – scleroza coroidiană,
   – distrofia geografică,
   – distrofia bifocală progresivă.

1. DISTROFIA AREOLARĂ

Afecțiunea constituie o formă de distrofie coroidiană caracterizată prin atrofia locală sau difuză a coriocapilarei și EPR.

În literatură a fost descrisă sub diferite denumiri : scleroză coroidiană areolară centrală, atrofie coroidiană areolară centrală, atrofie coroidiană degenerativă, degenerescență coroidiană centrală în hartă geografică, atrofia areolară maculară. În prezent, se pare că afecțiunea nu constituie o formă clinică individualizată, ea putînd fi întîlnită în contexte etiologice diferite, formînd mai mult un sindrom clinic decît o entitate nosologică (M. Bonnet, 1975).

Din punct de vedere etiologic se descriu două forme clinice :

— *Forma primitivă* cu localizări și suprafețe de mărimi diferite, din care „atrofia areolară maculară" constituie varianta clinică cea mai cunoscută.

— *Forma secundară* întîlnită în stadiile de evoluție tardivă a altor forme de distrofie corioretiniană : boala Stargardt flavimaculatus, distrofia conurilor, retinopatia pigmentară, distrofia viteliformă, degenerescența maculară senilă.

Frecvența este greu de apreciat, avînd în vedere formele etiologice multiple. În general, aceasta este scăzută.

Vîrsta de debut a formelor primitive (20–50 ani) este mai mică comparativ cu cea din formele secundare (medie 60 ani).

Ereditatea este frecvent autozomal recesivă și rar autozomal dominantă,

SEMIOLOGIE CLINICĂ

Oftalmoscopie. În perioada de debut, modificările nu sînt caracteristice : rarefieri ale EPR, remanieri pigmentare și eventual un reflex tapetoid.

În perioada de stare, leziunile prezintă o zonă de atrofie localizată la nivelul EPR și coriocapilarei, cu posibilitatea vederii secundare a vaselor coroidiene. La nivelul placardului atrofic se constată migrări pigmentare și atrofia coriocapilarei subiacente, care uneori poate avea zone „insulare" de țesut sănătos. Vasele coroidiene mari și mijlocii au colorație normală sau un aspect de cordoane alb-galbene, care a sugerat denumirea improprie de „scleroză coroidiană".

Placardul are formă rotundă sau ovală, cu axul mare orizontal și o suprafață cuprinsă între 2 și 5 DP (Planșa XL, fig. 1). După zona în care este localizat placardul au fost descrise mai multe forme clinice : „atrofia areolară" (macular) ; „scleroza coroidiană peripapilară" (juxtapapilar) ; „scleroza coroidiană circinată" (paramacular).

Leziunile se măresc prin contiguitate „în pată de ulei", evoluînd lent și cuprinzînd suprafețe mari din fundul de ochi.

Unii autori descriu o formă de „atrofie difuză a coriocapilarei", în care leziunile pot debuta central sau peripapilar, cu margini mai puțin ferm delimitate, și care ulterior se extind pe întreaga suprafață a fundului de ochi (Planșa XLI, fig. 1).

Fiore și col. (1981) includ în categoria formelor difuze și cazurile de coroideremie.

Aspectele papilei optice, vaselor retiniene și retinei periferice sînt normale.

Angiofluorografie. Absența „ecranului" format din EPR permite eviden-

ţierea şi delimitarea leziunii. În stadiu de debut, datorită rarefierii EPR şi unei lezări parţiale ale coriocapilarei se observă o hiperfluorescenţă precoce, parţial uniformă, bine delimitată. În stadiile evolutive, dispariţia EPR şi coriocapilarei, evidenţiază vasele coroidiene mari, perfecta lor permeabilitate şi unele tulburări de hemodinamică. În cazul conservării unor zone izolate de coriocapilară se observă „insule" de hiperfluorescenţă (Planşa XL, fig. 2).

Sindromul funcţional depinde de întinderea şi localizarea procesului patologic cît şi de natura primitivă sau secundară a afecţiunii.

Acuitatea vizuală este scăzută în localizările maculare. Primele simptome apar în jurul vîrstei de 20–40 ani şi se agravează lent în stadiile ulterioare. Cîmpul vizual este normal sau cu scotom central relativ sau absolut. Vederea culorilor este afectată în funcţie de gradul scăderii acuităţii vizuale iar adaptometria este normală sau uşor afectată. ERG şi EOG au valori normale sau subnormale, corelate cu gradul de extindere al leziunilor.

ANATOMIE PATOLOGICĂ

Majoritatea autorilor (Ashton, 1953 ; Babel, 1958 ; Klien, 1964 ; Ferry şi col., 1972 ; Weiter şi Fine, 1977) descriu leziuni histologice la nivelul EPR, coriocapilarei şi retinei neurosenzitive.

PATOGENIE

Patogenia afecţiunii nu este elucidată. Unii autori, bazaţi pe examene angiofluorografice şi prezenţa leziunilor atrofice în faza evolutivă a unor distrofii ale EPR, pledează în favoarea localizării leziunilor primare la nivelul EPR (Krill, 1971). Alţi autori apreciază locul leziunilor primare la nivelul coriocapilarei iar leziunea EPR ca un proces secundar. Nu este cunoscut faptul dacă originea leziunilor retiniene este de natură ischemică sau reprezintă rezultatul unor modificări specifice ale EPR.

DIAGNOSTICUL DIFERENŢIAL

Acesta presupune o diferenţiere a formelor clinice primitive de cele secundare (boala Stargardt flavimaculatus, distrofia progresivă a conurilor, retinopatia pigmentară, degenerescenţa maculară senilă), cît şi de alte forme de distrofie coroidiană, cu deosebire a coroideremiei.

2. DISTROFIA GIRATĂ

Afecţiunea constituie o formă de distrofie corioretiniană caracterizală prin leziuni cu debut în periferia retinei, cu margini curbe sau neregulate şi evoluţie progresivă. Distrofia girată constituie singura formă de distrofie a cărei substrat biochimic este, în parte, cunoscut (hiperornitinemie).

Frecvenţa este scăzută, iar *ereditatea* este de tip autozomal recesiv.

SIMPTOMATOLOGIE CLINICĂ

Sindromul clinic se caracterizează prin modificări oftalmoscopice, hemeralopie, miopie şi cataractă.

Oftalmoscopic se constată pete de atrofie corioretiniană, cu contur nerelgulat, ovale, şi care adesea con-

fluează pentru a forma placarde cu margini festonate sau în ghirlandă. Leziunile debutează în periferia medie a retinei prin unele „pete" bine delimitate, care ulterior se măresc, extinzîndu-se pe întreaga suprafaţă a polului posterior (Planşa XLI, fig. 2). Debutul leziunilor poate fi şi central sau peripapilar, cu extindere ulterioară spre periferie. Spre deosebire de coroideremie, marginile leziunii sînt abrupte interesînd întreaga grosime a stratului vascular coroidian. Între leziuni se constată porţiuni din ţesutul retinian cu aspect normal. Decolorarea papilei optice şi strîmtorarea calibrului vascular retinian este întîlnită în 25% din cazuri.

Miopia este asociată în proporţie de 80–100% din cazuri, avînd valori dioptrice mari. Cataracta este de tip polar posterior, cu tendinţă de opacifiere totală în deceniul 3 sau 4 de viaţă.

Sindromul funcţional este normal în stadiul de debut, modificîndu-se în stadiile ulterioare. Cîmpul vizual prezintă un scotom în centură sau strîmtorări concentrice. Enoch şi col. (1984), efectuînd determinări fotoperimetrice, constată suprapunerea modificărilor campimetrice cu leziunile retiniene sau chiar modificarea sensibilităţii retiniene în zonele limitrofe şi considerate oftalmoscopic normale. Adaptabilitatea la întuneric este normală iniţial, deteriorîndu-se însă ulterior. ERG şi EOG sînt afectate, prezentînd tendinţa agravării valorilor în stadiile clinice ulterioare.

In unele cazuri, distrofia girată se asociază cu retinopatia pigmentară, boala Friedreich, oligofrenie, epilepsie, boala Adler.

PATOGENIE

Distrofia girată constituie singura formă de distrofie corioretiniană în care substratul biochimic este aproximativ elucidat. De un interes deosebit sînt constatările potrivit cărora afecţiunea este însoţită de o tulburare metabolică sistemică, manifestată prin *hiperornitinemie* (Simell şi Takki, 1973 ; Takki, 1974 ; Takki şi Simell, 1974 ; Berson, 1976 ; Arshiroff şi col., 1977). Determinări metabolice efectuate la purtători au constatat valori plasmice normale ale ornitinei, dar tulburări în eliminarea acesteia după o ingestie bucală (Takki şi Simell, 1974). Recent s-a stabilit locul blocării metabolismului ornitinei la nivelul aminotransferazei (O'Donnell şi col., 1978 ; Valle şi col., 1977 ; Kaiser-Kupfer şi col., 1978).

Studii recente (Hayasaka şi col., 1982) au pus în evidenţă la unele cazuri cu atrofie girată, valori crescute de prolină, hidroxiprolină şi glicină în urină.

Pe baza acestor cercetări s-a propus un tratament cu vitamina B_6. Deşi s-au obţinut valori scăzute ale ornitinei în plasmă, unele cazuri au avut răspunsuri diferite la aceeaşi doză terapeutică, evidenţiind posibilitatea unor forme diferite de atrofie girată – heterogenitate genetică (Kaiser-Kupfer şi col., 1980 ; Hayasaka şi col., 1981).

Deşi modificările metabolismului ornitinei în distrofia girată deschid drumul unor importante studii biochi-

mice privind substratul enzimatic al distrofiilor corioretiniene, în prezent nu este stabilit încă substratul acestor modificări.

DIAGNOSTICUL DIFERENȚIAL

Acesta include diferențierea afecțiunii de coroideremie, distrofia areolară maculară, scleroza coroidiană și retinopatia pigmentară.

– Coroideremia se diferențiază prin ereditatea legată de cromozomul X și aspectul placardului distrofic.

– Distrofia areolară maculară se diferențiază prin valori normale ale cîmpului vizual, aspectul oftalmoscopic diferit, caracterizat, în primul rînd, prin conservarea vaselor coroidiene mari.

– Scleroza coroidiană prezintă ereditate autozomal dominantă (Jaeger și col., 1979).

3. COROIDEREMIA

Prima descriere a afecțiunii este atribuită lui Mauthner (1872). După Sorsby (1952), denumirea de coroideremie este improprie, deoarece boala nu reprezintă o agenezie coroidiană, ci o atrofie progresivă a coroidei. Franceschetti și col. (1963) o denumesc „degenerescență corioretiniană progresivă" încadrînd-o, alături de scleroza coroidiană și retinopatia pigmentară legată de sex, în grupa „eredodegenerescențelor corioretiniene legate de sex".

Frecvența afecțiunii este greu de apreciat, avînd în vedere multiplele confuzii diagnostice.

Ereditatea este de tip intermediar legat de sex. Bărbații (homozigoți) prezintă sindromul clinic complet, iar femeile (heterozigoți) rămîn indemne sau prezintă un sindrom clinic frust.

SIMPTOMATOLOGIE CLINICĂ

Oftalmoscopie. Boala debutează cu nictalopie, reducerea cîmpului vizual și modificări oftalmoscopice nespecifice, localizate în periferia retiniană medie sau posterior de aceasta. În perioada de stare, leziunile sînt caracteristice : atrofia EPR și a vaselor coroidei dinspre periferie spre centrul retinei. Regiunea maculară, cît și unele insule din coroida periferică pot rămîne mult timp indemne. În faza de evoluție finală, atrofia EPR și coroidei este totală, fundul de ochi avînd un aspect alb-galben, cu persistența unor eventuale trunchiuri vasculare coroidiene (Planșa XLI, fig. 3). Aspectul vaselor retiniene și ale papilei optice rămîne mult timp nemodificat.

Angiofluorografia pune în evidență zonele distructive corioretiniene.

Sindromul funcțional se agravează pe parcursul evoluției clinice. Boala debutează în deceniul doi de viață cu scăderea acuității vizuale, hemeralopie și modificări ale cîmpului vizual (scotom inelar, strîmtorări concentrice). Adaptabilitatea la întuneric este afectată, curba fiind de tip înalt, monofazic. ERG și EOG sînt lezate progresiv, cu deosebire în sistemul scotopic.

Evoluția este lentă și progresivă. În jurul deceniului 6 de viață, bolnavii sînt practic nevăzători.

Coroideremia poate fi asociată cu afecțiuni generale sau oculare. Ayazi

(1981) semnalează asocierea dintre coroideremie și sindromul Van Den Bosch : deficiență mintală, acrocheratoză veruciformă, anhidrază și deformări ale scheletului.

ANATOMIE PATOLOGICĂ ȘI PATOGENIE

Mc Culloch (1950) descrie atrofia stratului vascular coroidian și a retinei (cu deosebire în straturile externe), cît și unele proliferări ale EPR. Autorul consideră locul leziunilor primare la nivelul coriocapilarei. Mann (1937) atribuie un rol patogenic aplaziei embrionare a arterelor ciliare, iar Pameyer și col. (1960) unei abiotrofii a EPR cu afectarea lui secundară.

DIAGNOSTICUL DIFERENȚIAL

Diagnosticul diferențial în stadiul de debut al afecțiunii se efectuează cu retinopatia pigmentară, iar în perioada de stare cu distrofia girată, scleroza coroidiană și distrofia coroidiană inelară.

– *Distrofia girată* se diferențiază prin aspectul diferit al placardului leziional și ereditatea autozomal recesivă.

– *Scleroza coroidiană* prezintă un placard degenerativ al cărui grad de distrucție este uniform pe întreaga suprafață retiniană.

– *Distrofia coroidiană inelară* constituie o formă clinică cu un cadru nosologic nedeterminat. Semnalată într-un singur caz clinic de Knapp (1907), ea a mai fost descrisă în 4 cazuri, din care unul de noi : Schocket și Ballin (1970) ; Limmerman și col. (1975) ; Chopdar (1976) ; Munteanu (1983).

Afecțiunea debutează printr-un placard degenerativ localizat frecvent juxtamacular sau juxtapapilar și care ulterior se extinde prin contiguitate, realizînd în faza finală o formă distrofică cu interesarea întregii structuri retiniene și coroidiene și cu o dispunere concentrică papilei și maculei.

Una din observațiile noastre clinice se încadrează în această formă de distrofie coroidiană, demonstrînd, totodată, dificultatea diagnosticului diferențial între formele de distrofie coroidiană.

Observație clinică. Bărbat, 21 ani. Oftalmoscopic prezintă la AO un placard distrofic interesînd, în grade diferite, întreaga structură retiniană și coroidiană. Localizarea placardului : OD=suprafața temporală a zonei maculare și mai puțin un sector localizat nazal de papilă ; OS=placard distrofic dispus concentric papilei și regiunii maculare (Planșa XLII, fig. 1 și 2). Sindromul funcțional : VOD=5/7 ; VOS=1/20 ; scotom paramacular (OD), scotom inelar (OS) ; discromatopsie nesistematizată ; modificarea curbei de adaptabilitate la întuneric la OS ; ERG normală la OD ; subnormală la OS ; EOG=143% (OD), 100% (OS).

Prin particularitățile sale clinice, cazul prezentat se diferențiază de distrofia areolară prin leziunile profunde ale retinei și coroidei, de distrofia girată prin marginile lineare ale placajului, de distrofia geografică prin extinderea placardului în „pată de ulei", iar de coroideremie prin absența hemeralopiei și corelațiilor familiale de tip intermediar legat de cromozomul X.

4. SCLEROZA COROIDIANĂ

Această formă de distrofie coroidiană nu are un cadru clinic precizat, ea pare a fi mai mult o formă de tranziție în evoluția unei distrofii corioretiniene spre coroideremie.

Franceschetti și col. (1963) descriu un număr de 6 familii cu scleroză coroidiană și ereditate legată de sex. Avînd în vedere ereditatea legată de cromozomul X, debutul afecțiunii sub formă de retinopatie pigmentară atipică și fazele evolutive cu aspect de scleroză vasculară totală, autorii consideră afecțiunea o formă clinică a coroideremiei sau retinopatiei pigmentare legată de sex.

După J. François (1961), toate degenerescențele tapetoretiniene cu ereditate legată de sex sînt forme apropiate sau identice, iar retinopatia pigmentară cu scleroză coroidiană formează primul stadiu a unei aceleiași afecțiuni, în care stadiul final este reprezentat de coroideremie. Constatarea diferitelor forme clinice în același arbore genealogic pare a confirma această aserțiune.

5. DISTROFIA COROIDIANĂ GEOGRAFICĂ

Afecțiunea se încadrează în distrofiile coroidiene care interesează lezarea EPR, coriocapilarei și vaselor coroidiene mari și mijlocii.

Cadrul nosologic al afecțiunii nu este precizat, existînd diferite confuzii etiopatogenice (origine primară sau secundară). În acest sens, s-au diferențiat unele forme clinice, care după aspectul oftalmoscopic au fost denumite diferit : distrofia geografică, helicoidală, serpiginoasă. Etiopatogenic se pare că este vorba de afecțiuni cu un substrat diferit (abiotrofic, inflamator, autoimun), dar cu aspect clinic aproximativ identic : evoluție în pusee episodice, prin formarea unor „focare noi", izolate, care în final pot conflua interesînd întreaga grosime a coriioretinei (Planșa XLIII).

După Laatikainen și Erkkila (1974), Hamilton și Bird (1974) coroidita geografică reprezintă o distrofie retiniană cu predominanță coroidiană, iar coroidita serpiginoasă o afecțiune cu substrat inflamator sau autoimun, ambele afecțiuni avînd însă un aspect clinic aproximativ identic : multiple zone cicatriciale interesînd EPR, coriocapilara și vasele coroidiene mari și mijlocii.

6. DISTROFIA BIFOCALĂ PROGRESIVĂ

Afecțiunea debutează de la naștere cu o zonă de atrofie coroidiană totală localizată temporal. În următorii 10–15 ani, leziunea se extinde pînă la nivelul ecuatorului. După o altă perioadă de timp se constată apariția unui placard degenerativ și în sectorul retinian nazal, placard care se extinde la rîndul lui pînă la nivelul ecuatorului. În final (deceniul 4 de viață), întreg polul pos-

Distrofie areolară.

Planșa XL

Fig. 1. Retinografie.

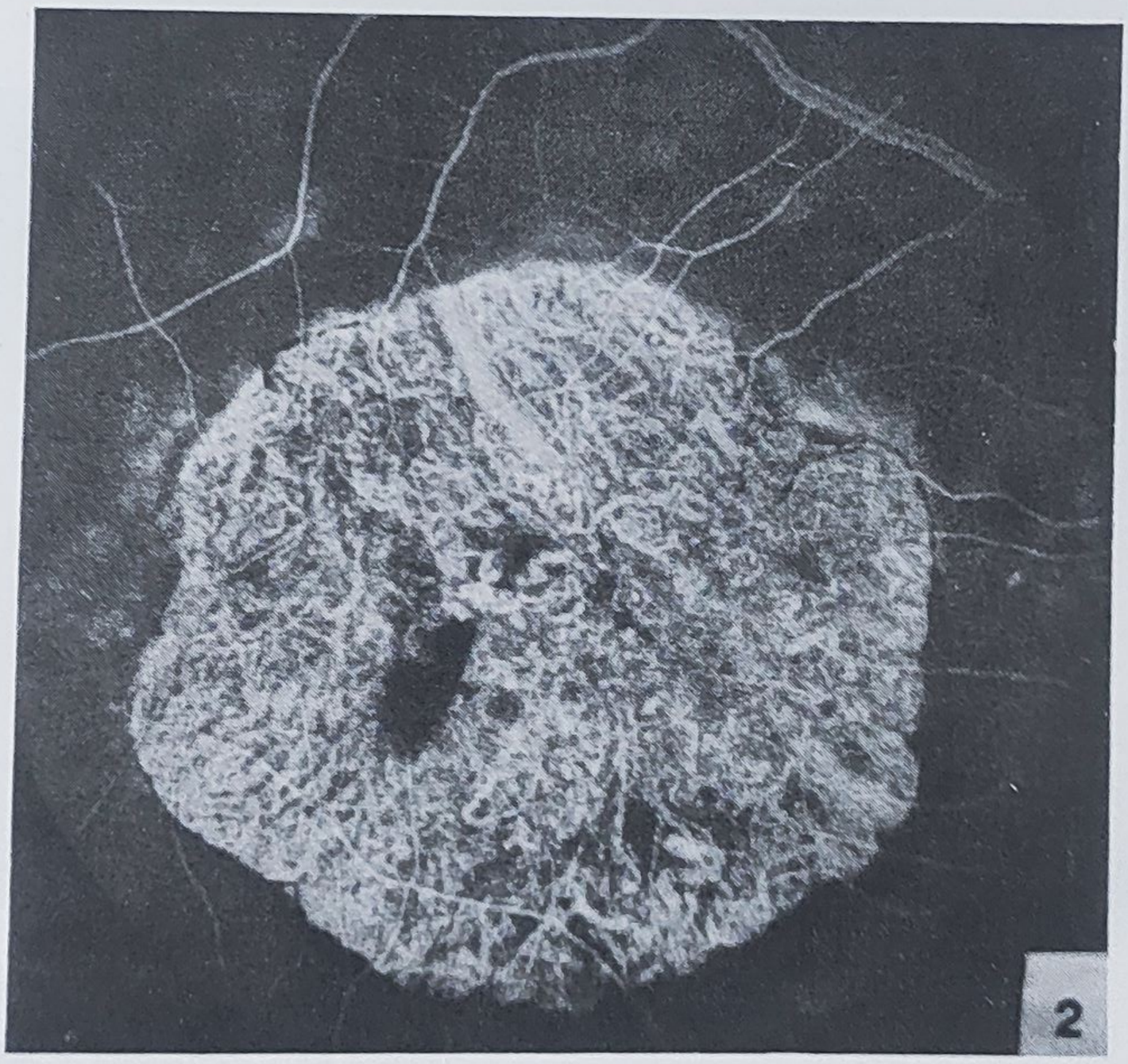

Fig. 2. Angiofluorografie.

Fig. 1. **Atrofia difuză a coriocapilarei.**

Fig. 2. **Distrofie giratră.**

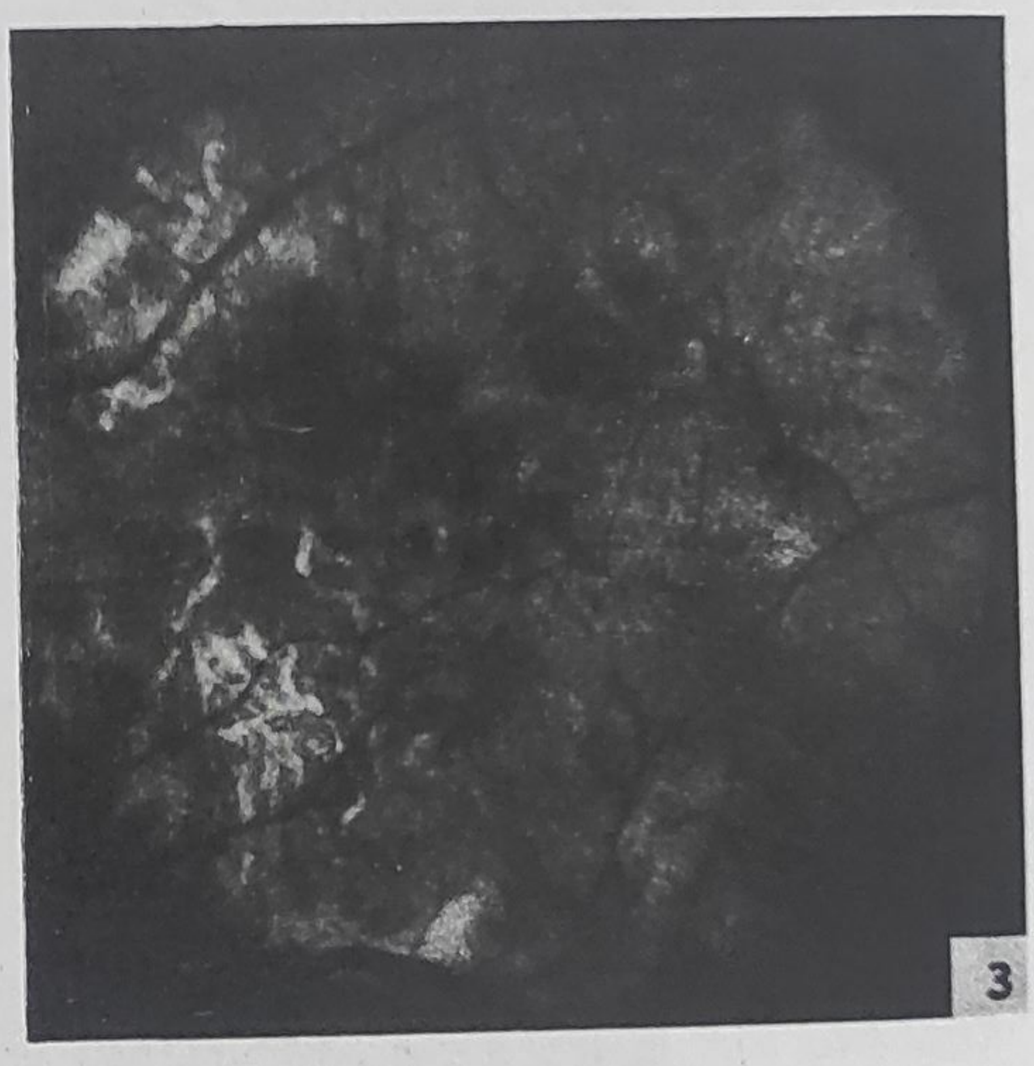

Fig. 3. **Coroideremie.**

Distrofie coroidiană inelară.

Planșa XLII

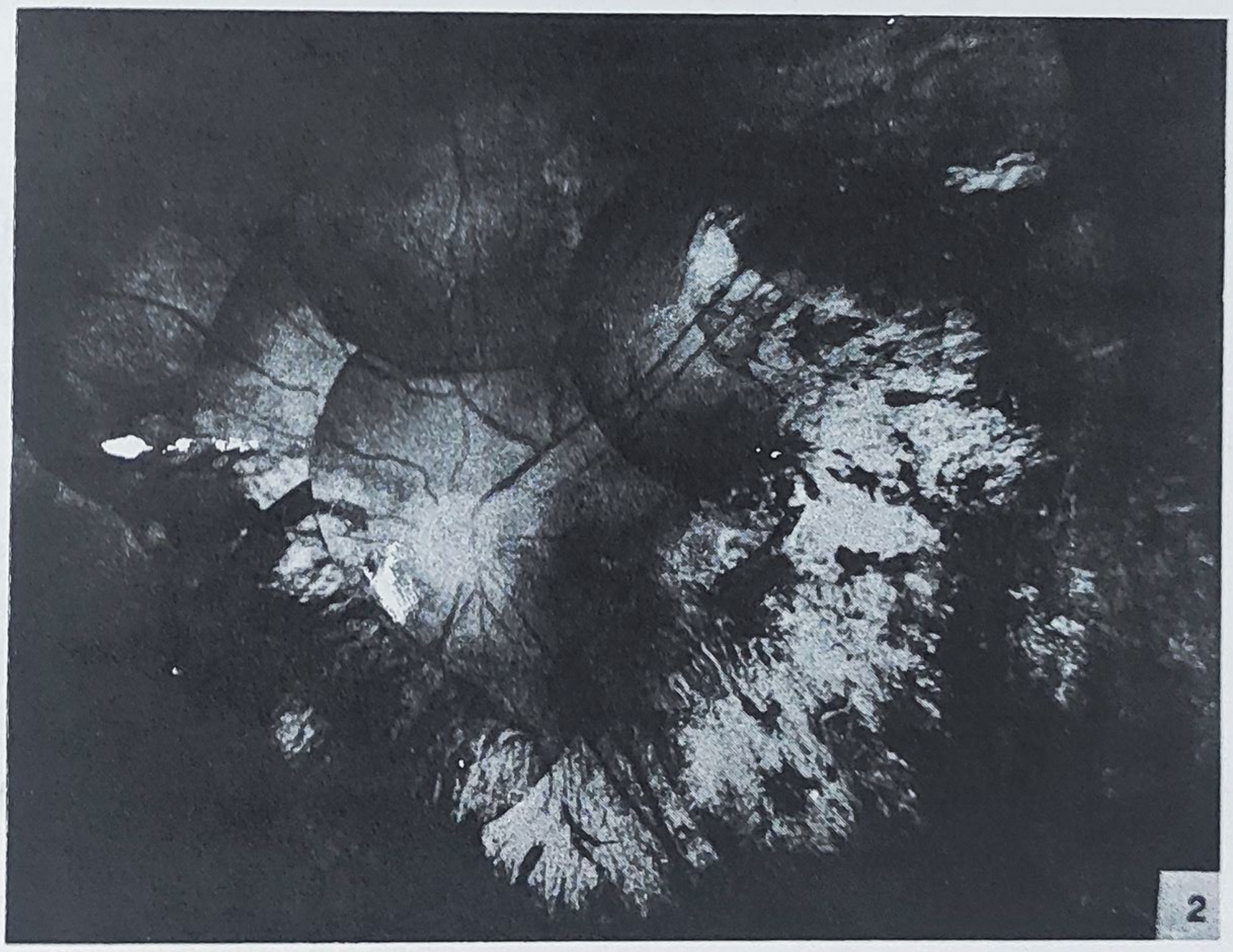

Fig. 1. Ansamblu retinografic (OD).

Fig. 2. Ansamblu retinografic (OS).

Distrofie geografică. *Planșa XLIII*

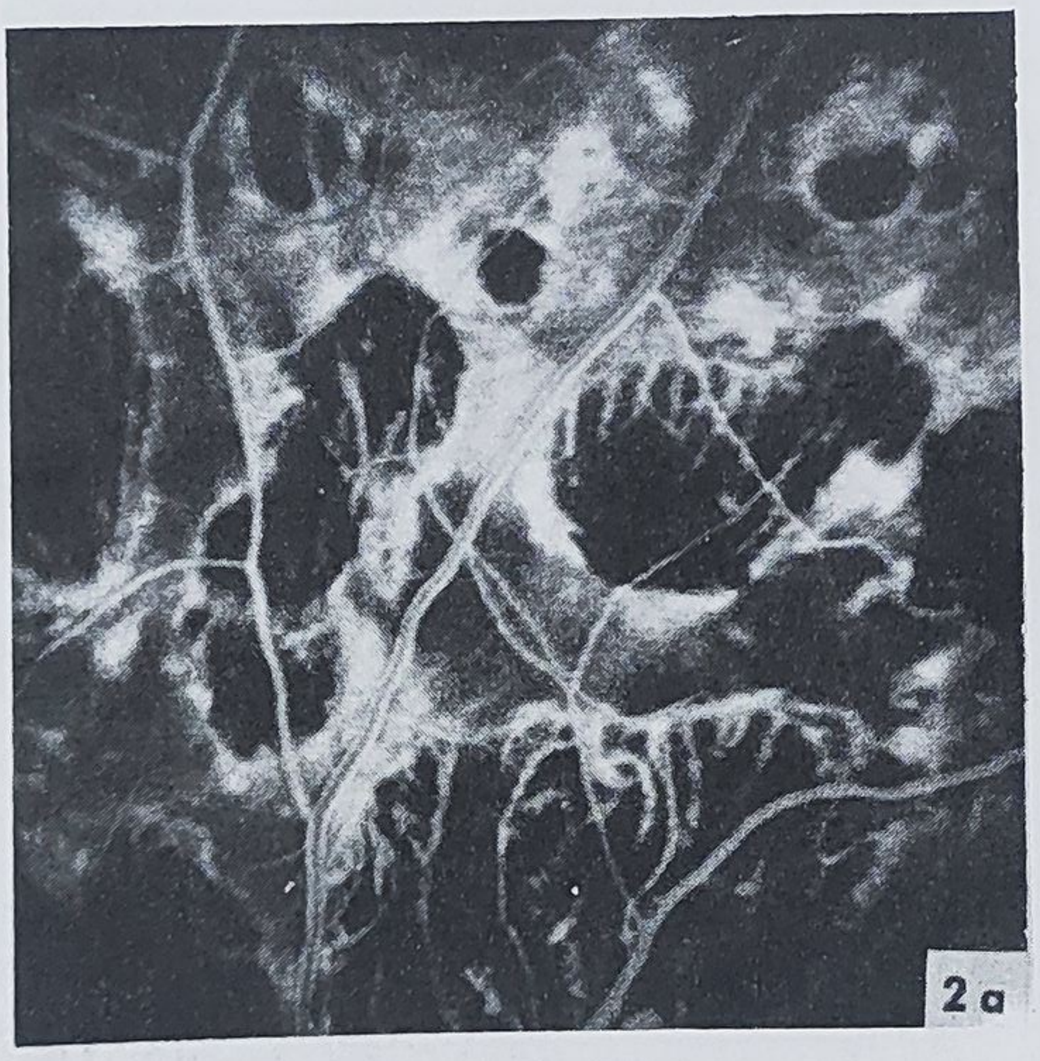

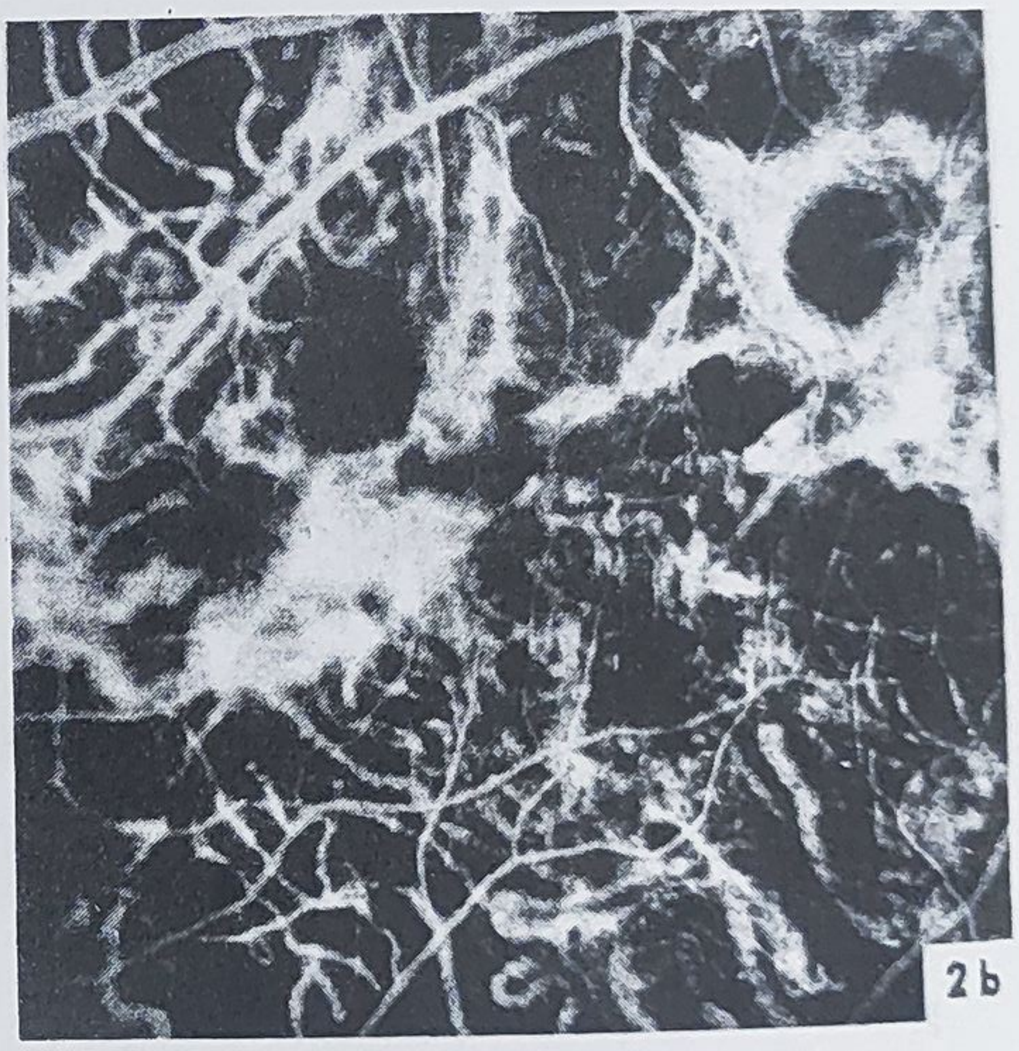

Fig. 1. Ansamblu retinografic.

Fig. 2. Angiofluorografie. Detaliu periferic (A). Detaliu central (B). Se remarcă resturi din coriocapilară (săgeata).

terior este cuprins de acest placard degenerativ, exceptînd o mică fişie verticală, localizată superior şi inferior de papila nervului optic.

Afecţiunea se transmite autozomal dominant.

BIBLIOGRAFIE SELECTIVĂ

1. AYAZI, S. *Choroideremia, obesity, and congenital deafness.* Am. J. Ophthal., 1981, 92, 63–69.
2. BERSON, E. L., SCHMIDT, S. Y., SHIH, V. E. *Ocular and biochemical abnormalities in gyrate atrophy of the choroid and retina.* Metabolism, 1978, 28, 979–988.
3. BONNET, M. *Atrophie aréolaire de la macula.* Arch. Ophthal., 1975, 6–7, 495–507.
4. CHOPDAR, A. *Annular choroidal sclerosis.* Brit. J., Ophthal., 1976.
5. ENOCH, J. M., O'DONNELL, J., WILLIAMS, R. A., ESSOCK, E. A. *Retinal boundaries and visual function in gyrate atrophy.* Arch. Ophthal., 1984, 102, 1314-1316.
6. FIORE, C., KOROL, S., SANTONI, G., DANIELE, S., BABEL, J. *Les atrophies choroidiennes dégénératives.* J. Fr. Ophthal., 1981, 4, 5, 411–420.
7. HAMILTON, A. M., BIRD, A. *Geographical choroidopathy.* Brit. J. Ophthal., 1974, 58, 784.
8. HAYASAKA, S., MIZUNO, K., YABATA, K., SAITO, T., TADA, K. *Atypical gyrate atrophy of the choroid and retine associated with iminoglycinuria.* Am. J. Ophthal., 1982, 100, 423–425.
9. JAEGER, W., KETTLER, J. V., LUTZ, P. şi col. *Differential diagnosis of gyrate atrophy of the choroid and retina : Gyrate atrophy of the choroid and retina with and without hyperornithinemia.* Metabol. Pediatr. Ophthal., 1979, 3, 189–191.
10. KAISER-KUPFER, M. I., VALLE, D., VALLE, L. A. A. *Specific enzyme defect in gyrate atrophy.* Am. J. Ophthal., 1978, 85, 200–204.
11. KAISER-KUPFER, M. J., VALLE, D., BRON, A. J. *Clinical and biochemical heterogenity in gyrate atrophy.* Am. J. Ophthal., 1980, 89, 219–222.
12. KRILL, A. E., ARCHER, D. *Classification of the choroidal atrophies.* Am. J. Ophthal., 1971, 72, 562–585.
13. LAATIKAINEN, L., ERKKILA, H. *Serpiginous choroiditis.* Brit. J. Ophthal., 58, 777.
14. Mc CULLOCH, C., MARLIS, E. B. *Gyrate atrophy of the choroid and retina with hyperornithinemia.* Am. J. Ophthal., 1975, 6, 1047–1057.
15. MUNTEANU, GH. *Distrofia corioretiniană inelară.* Oftalmologia, 1983, 1, 59–62.
16. NOBLE, K. G. *Central areolar choroidal dystrophy.* Am. J. Ophthal., 1977, 84, 3, 310–318.
17. RADIAN, A. B., RADIAN, A. L. *Coroideremie la membrii unei familii.* Oftalmologia, 1964, 1, 37–45.
18. TAKKI, K. *Gyrate atrophy of the choroid and retina associated with hyperornithiemia.* Brit. J. Ophthal., 1974, 58, 3.
19. WEITER, J., FINE, B. S. *A histologic study of regional choroidal dystrophy.* Am. J. Ophthal., 1977, 83, 742–750.

7

BOLI SISTEMICE ASOCIATE CU DISTROFIILE RETINEI ŞI COROIDEI

În literatura de specialitate sînt descrise multiple forme de boli ereditare sistemice asociate cu distrofiile retinei și coroidei.

Studiul asocierii celor două forme de boală este important, întrucît distrofiile retinei și coroidei reprezintă în unele cazuri un răspuns al modificărilor metabolice sau mai exact enzimatice. Ipoteza constituie un pas important în elucidarea substratului morfofuncțional al distrofiilor retinei și coroidei.

Asocierea bolilor sistemice cu distrofiile retinei și coroidei prezintă două aspecte patogenice importante : existența unei corelații de cauză/efect între aceste două asocieri sau posibilitatea unei asocieri fortuite.

În cele mai multe cazuri se presupune o corelație patogenică între aceste forme de asociere. Argumentele sînt de ordin experimental (producerea unor forme de distrofie retiniană prin deprivare sau supraîncărcare cu unele substanțe biochimice) sau clinic.

Argumentele de ordin clinic sînt evidențiate de existența numeroaselor asocieri dintre bolile metabolice sistemice și distrofiile retiniene. Substratul modificărilor metabolice este cunoscut la unele distrofii (boala Bassen-Kornzweig-betalipoproteinemie; boala Refsum-acid fitanic ; atrofia girată-hiperornitinemie ; unele neurolipidoze — eramide, sfingomielină, gangliozidele etc.) și necunoscut la altele (afecțiunile renale-nefronftizia, sindromul Laurence-Moon-Bardet-Diedl, distrofia miotonică, oftalmoplegia externă progresivă).

Se poate considera, în ansamblu, că există o mare varietate de substanțe biochimice ale căror tulburări metabolice se asociază cu distrofii retiniene : lipide, hidrați de carbon, proteine.

În privința formei de distrofie retiniană sau coroidiană asociată,

aceasta nu este neapărat o formă de retinopatie pigmentară tipică sau atipică. Dimpotrivă, ea poate avea aspecte clinice diferite : distrofie generalizată a sistemului fotopic, boala Stargardt flavimaculatus, pigmentări retiniene nespecifice cu valori normale sau subnormale ale sindromului funcţional.

Expunerea sindroamelor sistemice asociate cu distrofiile retinei şi coroidei valorifică un material vast, care la rîndul lui poate constitui subiectul unei cărţi.

Ne rezumăm în cele ce urmează la a prezenta pe scurt unele forme clinice din acest capitol de patologie. Clasificarea şi modul de prezentare se bazează mai mult pe argumente clinice şi mai puţin pe substratul morfofuncţional (adesea necunoscut). Din aceste motive, clasificarea noastră conţine unele deficienţe inerente (tabelul 7.1).

1. RETINOPATIA PIGMENTARĂ ŞI SURDITATEA

Asocierea dintre cele două afecţiuni a fost semnalată de Graefe (1858) şi Liebreich (1861).

Din punct de vedere clinic, modificările oculare constau în retinopatia pigmentară tipică sau atipică, iar cele auditive în diferite grade de surditate, surdomutism (sindrom Usher, 1914), tulburări vestibulare sau alte afecţiuni.

Frecvenţa asocierii este apreciată între 0,6% (Auerbach şi col., 1958) şi 19,4% (Lindenov, 1945).

Ereditatea este frecvent autozomal recesivă şi rar autozomal dominantă. Se pare că cele două leziuni nu sînt poligenice, ci consecinţa unei gene comune pleiotropice.

În funcţie de variabilitatea formelor clinice asociate au fost individualizate

Tabelul 7.1

Unele sindroame clinice sistemice asociate cu distrofii corioretiniene

1. Retinopatia pigmentară şi surditatea :
   - Sindromul Refsum.
   - Sindromul Cockayne.
   - Sindromul Hellgren.
2. Sindromul Bardet-Biedl.
3. Neurolipidozele.
4. Glicogenozele.
5. Sindromul Bassen-Kornzweig.
6. Degenerescenţele spinopontocerebeloase.
7. Oftalmoplegia externă progresivă.
8. Distrofia miotonică.
9. Sindromul Pelizaeus-Merzbacher.
10. Boli renale :
    - Sindromul Senior-Loken (Fanconi).
    - Cistinuria.
    - Cistinoza.
    - Oxaloza.
11. Retinopatia cristalină (Bietti).

trei sindroame principale : Refsum, Cockayne şi Hellgren.

a) **Sindromul Refsum.** În 1945 şi 1946 Refsum descrie, sub denumirea de „heredopathia atactica hemeralopica polyneuritiformis", un sindrom clinic în a cărei patogenie pare să fie implicată o tulburare metabolică lipidică (acid fitanic).

Sindromul clinic se caracterizează prin următoarele :

– Modificări oculare : retinopatie pigmentară atipică, asociată cu hemeralopie şi strîmtorări de cîmp vizual ; modificări pupilare tardive (miază, diminuarea sau abolirea reacţiilor pupilare) ; cataractă (50% din cazuri) ; oftalmoplegie extrinsecă ; hipertonie oculară. Modificările oculare preced adesea alte semne clinice.

– Polinevrită progresivă, paralizii distale ale membrelor cu scăderea reflexelor tendinoase, ataxie şi alte semne cerebelare, disociere albumino-citologică a lichidului cefalorahidian, modificări electrocardiografice, surditate de percepţie, anosmie, ichtioză şi anomalii scheletice.

Histopatologic se evidenţiază degenerescenţa retinei printr-o încărcare lipidică celulară a stratului extern şi cupulei optice primitive şi absenţa lipidelor în pereţii vasculari, cu un proces de scleroză nespecifică, eventual secundar modificărilor primitive de la nivelul EPR (Gajdos-Prenss şi col., 1980). Nervul optic prezintă semne de demielinizare parţială, fără încărcare lipidică.

Tratamentul prin excluderea alimentelor bogate în acid fitanic duce la o scădere progresivă a cantităţii de acid în sînge şi implicit la o ameliorare a simptomatologiei clinice.

b) **Sindromul Cockayne.** A fost descris de Cockayne în anul 1936 la doi gemeni care prezentau nanism, atrofie retiniană şi surditate.

Frecvenţa afecţiunii este foarte scăzută.

Boala debutează în copilărie, avînd un mod de transmitere ereditar recesiv.

Oftalmoscopic, ea prezintă o formă de retinopatie pigmentară atipică, cu strîmtorări vasculare şi atrofie a nervului optic.

Sindromul clinic general comportă : surditate, facies „îmbătrînit", nanism, înapoiere mintală. Cercetările de laborator nu au pus în evidenţă substratul modificărilor biochimice.

c) **Sindromul Hellgren.** Descris de Hellgren (1958–1959), el se caracterizează prin asocierea retinopatiei pigmentare cu surditate congenitală, ataxie vestibulo-cerebeloasă, înapoiere mintală şi ereditate recesivă.

2. SINDROMUL BARDET-BIEDL

Afecţiunea este cunoscută în literatură, în mod eronat, sub denumirea de sindrom Laurence-Moon-Bardet-Biedl.

Laurence şi Moon (1866) publică un număr de cazuri familiale în care constată paraplegie, degenerescenţă tapetoretiniană, înapoiere mintală şi hipogenitalism.

Tabelul 7.1

Frecvența modificărilor clinice în sindromul Bardet-Biedl

Simptome clinice	Klein și Ammann (1969) (% cazuri)	Bell (1958) (% cazuri)	Bloome-Garcia (1982) (% cazuri)	Campo și Aaberg (1982) (Nr. cazuri)
Obezitate	96	91	88	4/4
Retinopatie pigmentară	92	93	93	4/4
Polidactilie	69	66	72	4/4
Înapoiere mintală	79	87	85	2/3
Hipogenitalism	83	74	60	0/4
Boli renale	12	–	–	3/4

Bardet (1920) descrie sindromul clinic caracterizat prin obezitate, polidactilie și retinopatie pigmentară. Biedl (1922) completează sindromul descris de Bardet cu hipoplazie genitală și înapoiere mintală.

Într-o cazuistică proprie, Solis-Cohen și Weiss (1925) asociază, în mod e o-nat, sindromul descris de Laurence și Moon cu cel descris de Bardet și Biedl.

In prezent, sindromul Bardet-Biedl prezintă 5 semne clinice importante, cu o frecvență variabilă, în funcție de autor (tabelul 7.1).

Valorile procentuale expuse în tabelul 7.1 sînt aproximative, ele fiind rezultatul unor interpretări relative. Stiggelbout (1977) consideră că pentru susținerea diagnosticului sînt suficiente patru elemente clinice.

O relativitate în interpretare este atribuită deficienței mintale și hipogenitalismului. Campo și Aaberg (1982) descriu cazuri clinice cu sindrom Bardet-Biedl, care au o inteligență superioară valorii medii, precum și absența modificărilor endocrine.

Polidactilia este întîlnită în mod constant. Klein și Ammann (1969) semnalează hexadactilie în 69,1%, sindactilie și brahidactilie în 14,4% din cazurile examinate.

Obezitatea pare a avea frecvența cea mai mare, fiind întîlnită la peste 90% din cazuri. Ea este de tip Fröhlich și mai rar de tip Cushing.

Distrofia tapetoretiniană consemnată se întîlnește sub diferite forme clinice : retinopatie pigmentară tipică sau atipică (în cadran, fundus albipunctatus), coroideremie, retinopatie pigmentară cu afectare maculară (Gass, 1977 ; Fishman, 1980), distrofie tip conuri și bastonașe (Berson și Gouras, 1968). Campo și Aaberg (1982) descriu patru cazuri clinice în care constată o distrofie tip „bastonașe-conuri", cu modificări maculare „în ochi de bou" și intense tulburări de permeabilitate a vaselor retiniene.

Acuitatea vizuală este foarte scăzută în deceniul al doilea și al treilea de viață. Klein și Ammann (1969) întîlnesc în cazuistica proprie un procent de 63,6% de orbire după vîrsta de 20 de ani.

Tulburări renale au fost constatate de Campo şi Aaberg (1982). Raritatea acestei asocieri contrastează cu frecvenţa crescută (71%) a bolilor urogenitale întîlnite în cazuri la autopsie (Nadjmi şi col., 1969). După Hurley şi col. (1975), uremia constituie principala cauză de deces în sindromul Bardet-Biedl. Cauza complicaţiilor renale pare o deficienţă a reflexului vezico-ureteral, cu implicaţii secundare asupra structurii renale.

Patogenia afecţiunii nu este elucidată : degenerescenţa diencefalo-retiniană, aberaţii cromozomale, embriopatie, infecţii (sifilis, toxoplasmoză).

Diagnosticul diferenţial impune două afecţiuni clinice importante : sindromul Alström (retinopatie pigmentară, surditate, obezitate, hipogenitalism, diabet zaharat) şi sindromul Biemond (retinopatie pigmentară, colobom irian, înapoiere mintală, obezitate, hipogenitalism).

3. NEUROLIPIDOZELE

Neurolipidozele se caracterizează prin stocare celulară de lipide complexe la nivelul diferitelor organe, cu evoluţie mai mult sau mai puţin rapidă spre moarte.

Clasificarea formelor clinice se face în funcţie de tulburarea enzimatică determinată genetic, care după natura sa provoacă un stocaj de substanţe reziduale la nivelul unor organe, cu un corespondent clinic mai mult sau mai puţin diferenţiat.

Indiferent de forma clinică, substratul patogenic este consecinţa unei deficienţe enzimatice ereditare localizată la nivelul lizozomilor. Punctul de plecare îl reprezintă absenţa din lizozomi a unor hidrolaze acide care acţionează asupra unor constituenţi biochimici şi în a căror absenţă are loc acumularea unor produşi nedigeraţi, cu distrucţie celulară secundară. Întrucît lizozomii se află la nivelul ficatului, al ţesutului reticuloendotelial, al leucocitelor şi al celulelor ganglionare cerebrale, leziunile histopatologice se constată la nivelul acestor organe şi implicit la nivelul retinei. În final, aspectul clinic depinde de tipul de deficienţă enzimatică şi de substanţa stocată.

Redăm în tabelul 7.2 unele deficienţe enzimatice, natura substanţei stocate şi denumirea bolii determinată secundar. Menţionăm, totodată, că evoluţia cunoştinţelor biochimice a dus la numeroase clasificări şi reclasificări, terminologia diferenţiindu-se sau suprapunîndu-se de cele mai multe ori. Într-un viitor apropiat, clasificările vor fi precise, în funcţie de constatările biochimice, sau mai exact de tipul lipidelor depuse la nivelul celulelor multipolare sau al celulelor EPR.

Simptomatologia clinică este polimorfă. De obicei este vorba de un copil care este îndrumat spre oftalmolog în baza unui sindrom format din modificări neurologice (psihomotorii), hepatomegalie, modificări pigmentare, depuneri cutanate şi modificări oculare.

Tabelul 7.2

Deficienţa enzimatică, substanţa stocată şi natura bolii induse

	Deficienţă enzimatică	Substanţa stocată	Boala indusă
Gangliozidază	Hexozaminidaza A	Gangliozidă G_{M2}	Gangliozidază tip 1 (2 ani) Tay-Sachs-infantilă Idioţie amaurotică
	Hexozaminidaza A, B	Gangliozidă G_{M2} Asialo G_{M2} ; globozida	Gangliozidază tip 2, infantilă tardivă (2–5 ani) Sandhoff ; Bielschowcky-Jansky
	Hexozaminidaza A (parţial)	Gangliozidă G_{M2}	Gangliozidază tip 3, juvenilă (6–8 ani) Baten-Vogt.
	β-galactozidaza A, B, C	Gangliozidă G_{M1} Oligozaharide Keratansulfat	Gangliozidă tip 1 (G_{M1}) (generalizată)
	β-galactozidaza B, C	Gangliozidă G_{M1}	Gangliozidă tip 2 (G_{M1}) (generalizată juvenilă)
	Ceramidază	Ceramidă	Boala Farber
	Sfingomielinază	Sfingomielină	Boala Niemann-Pick
	Betaglucozidază	Glucocerebrozidă	Boala Gaucher
	Aryl-sulfatază	Cerebrozidă sulfat	Leucodistrofia metacromatică

Scăderea acuităţii vizuale este variabilă : normală (Tay-Sachs, adult), uşoară (Bielschowsky-Jansky ; Baten-Vogt), severă (Tay-Sachs, infantilă). În formele cu o scădere accentuată a vederii se asociază nistagmusul, strabismul şi după scurt timp cecitatea.

Aspectul oftalmoscopic este caracteristic pentru cele mai multe forme clinice : pată roşu-cireşiu localizată la nivelul maculei şi înconjurată de o tentă alb-gri (Tay, 1881). Modificarea este consecinţa încărcării celulelor ganglionare cu incluziuni citoplasmice, fiind consemnată din primele săptămîni de naştere.

Electroretinograma prezintă valori normale sau uşor subnormale în bolile Niemann-Pick şi Tay-Sachs.

Diagnosticul complet al afecţiunii se susţine pe baza unor investigaţii multiple : neurologie, genealogice şi enzimatice.

Anatomie patologică. Modificările histopatologice evidenţiază o lezare primitivă a celulelor ganglionare din sistemul nervos central. Acestea sînt deformate, umflate, cu un nucleu cu formaţiuni intracitoplasmice. În microscopie electronică, incluziunile au o structură lamelară corespunzătoare deşeurilor nedigerate. Celulele bipolare pot prezenta aceleaşi incluziuni. Paralel pot apare fenomene de atrofie fibrilară şi uneori de demielinizare (leucodistrofie metacromatică). Stratul retinian extern prezintă şi el modificări : creşterea grosimii EPR, lezarea celulelor senzoriale în stadiul tardiv.

4. GLICOGENOZELE

Glicogenozele reprezintă consecința unor tulburări lipidice.

Glicogenoza tip 1. Fine și col. (1969) constată la 5 cazuri leziuni punctiforme, galbene, diseminate paramacular. Acuitatea vizuală nu a prezentat modificări.

Glicogenoza tip 2 sau boala Pompe. Afecțiunea nu prezintă modificări obiective sau funcționale oculare. Histopatologic au fost evidențiate în zona maculară, la nivelul straturilor fibrelor nervoase, o supraîncărcare glicogenică sub forma unor sferule și o citoplasmă a celulelor ganglionare cu granule de glicogen.

5. SINDROMUL BASSEN-KORNZWEIG

Sindromul Bassen-Kornzweig sau abetalipoproteinemia familială a fost descris de Bassen și Kornzweig (1950) la o fată de 18 ani, evreică, cu părinți consanguini, care avea o retinopatie pigmentară atipică, ataxie progresivă, acantocitoză și steatoree.

Frecvența afecțiunii este scăzută, fiind publicate mai puțin de 100 cazuri.

Ereditatea este autozomal dominantă. Cazurile afectate sînt probabil homozigote pentru o genă implicată în transportul trigliceridelor. Consanguinitatea este implicată în mod frecvent.

Sindromul clinic se caracterizează prin următoarele :

– Ocular : retinopatie pigmentară atipică, cu debut la adultul tînăr, amintind uneori aspectul din fundus albipunctatus. Cîmpul vizual modificat, ușoară hemeralopie și ERG patologică.

– Simptome celiace, caracterizate prin steatoree și diaree.

– Ataxie spinocerebeloasă tip Friedreich.

– Tulburări cardiace de tipul aritmiilor, care pot apare tardiv.

– Modificări sanguine : acantocitoză, absența betalipoproteinelor serice, hipocolesterolemie și avitaminoză (A, D, E și K) datorită malabsorbției intestinale.

Patogenia este explicată prin existența unei tulburări metabolice (abetalipoproteinemie), consecința unei gene recesive, polifene, cu implicații metabolice și neuroretiniene (imposibilitatea sintetizării betaliproproteinelor). Yee și col. (1976) consideră că modificările cardiace și cele neurologice se datorează unor factori independenți de betalipoproteinemie.

Hipobetalipoproteinemia. Se pare că aceasta constituie o entitate separată de abetalipoproteinemie (Hoaft și col., 1962 ; Yee și col., 1976). Afecțiunea se caracterizează prin ereditate autozomal dominantă, reducerea betalipoproteinelor serice, absența modificărilor retiniene, steatoreei, acantocitozei și ataxiei progresive. Persoanele afectate sînt heterozigote pentru gena implicată.

6. DEGENERESCENȚELE SPINOPONTOCEREBELOASE

Franceschetti și Klein (1948) elaborează un studiu privind semnificația asocierii între eredoataxii și degenerescențele tapetoretiniene. După acești autori, ambele afecțiuni depind de o singură genă. Este cunoscut faptul că în viața embrionară, retina se dezvoltă ca o excrescență a prozencefalului, fiind astfel considerată o parte a sistemului nervos central. În luna a patra de viață intrauterină, cînd retina și encefalul formează o unitate embriologică, o genă cu un caracter pleiotrop poate leza în mod excepțional sistemul nervos central și celulele neurosenzitive retiniene, creînd astfel un proces degenerativ „abiotrofic" asemănător în cele două organe.

Se apreciază că asocierile sînt întîlnite la peste 200 de cazuri publicate în literatură (Bourquin și col., 1980).

Ereditatea este adeseori autozomal recesivă.

Modificările oculare constau în forme de retinopatie pigmentară tipică sau atipică, leziuni maculare de tipul degenerescenței Stargardt, cu deosebire forma în „ochi de bou". ERG este frecvent patologică, uneori predominînd afectarea sistemului fotopic.

Dintre formele mai frecvente de eredoataxie însoțite de degenerescență tapetoretiniană amintim : boala Pierre-Marie, boala Friedreich, degenerescența olivopontocerebeloasă și boala Charcot-Marie.

a) **Boala Pierre-Marie** sau eredoataxie cerebeloasă se asociază frecvent cu distrofia tapetoretiniană. Franceschetti și col. (1963) totalizează 42 de cazuri publicate. Modificările retiniene au fost de tipul distrofiei tapetoretiniene, cu localizare periferică maculară sau generalizată.

b) **Boala Friedreich** sau eredoataxia spinală se asociază cu distrofiile tapetoretiniene într-un număr mai mic de cazuri, decît boala Pierre-Marie. Formele clinice de distrofie retiniană sînt severe, amintind în unele cazuri de distrofiile retiniene cu predominanță coroidiană. Walsh (1947) menționează un caz în care alături de decolorarea papilei și strîmtorări vasculare constată și o „coroideremie".

c) **Degenerescența olivopontocerebeloasă** prezintă 5 forme clinice : tip 1 (Menzel) – autozomal dominant ; tip 2 (Fikler-Winkler) – autozomal recesiv ; tip 3 – degenerescența retiniană autozomal dominantă ; tip 4 (Schut-Haymaker) – autozomal dominant ; tip 5 – demență și simptome extrapiramidale, autozomal dominantă.

Modificările oculare amintesc de leziunile retiniene în „ochi de bou", asociate cu lezarea fotopică a ERG (Ryan și Smith, 1971 ; Ohrn-Degueldre, 1978 ; Joung și col., 1979 ; Duinkerke-Eerola, 1980).

Examenele histopatologice oculare au consemnat, în unele cazuri, o lezare primară a EPR și secundară la nivelul retinei neurosenzitive (Weiner și col., 1967) sau absența conurilor, a bastonașelor și a stratului nuclear ex-

tern în regiunea maculară (Jong și col., 1979).

d) **Boala Charcot-Marie** este însoțită în cazuri rare de retinopatie pigmentară.

7. OFTALMOPLEGIA EXTERNĂ PROGRESIVĂ

Barnard și Scholz (1944) comunică o asociere între retinopatia pigmentară și oftalmoplegia externă. Ei constată la un bărbat de 31 ani oftalmoplegie externă totală, retinopatie pigmentară, microcefalie, surditate, dizartrie și ataxie.

Afecțiunea debutează în copilărie prin ptoză palpebrală, care ulterior progresează, ajungînd la pareza tuturor mușchilor oculari.

Ereditatea este autozomal dominantă. Uneori se semnalează cazuri sporadice.

Ocular se constată retinopatie pigmentară atipică, fără modificări ale calibrului vascular. Cîmpul vizual și ERG pot prezenta modificări patologice.

Examenele electromiografice, biochimice și histologice indică un proces miopatic, corespunzător unei forme de distrofie musculară generalizată. Existența modificărilor retiniene în acest context permite un diagnostic diferențial cu paraliziile musculare nucleare și supranucleare.

Asocierea între oftalmoplegia externă progresivă, retinopatia pigmentară și cardiomiopatie constituie *sindromul Kearns* (1965).

8. DISTROFIA MIOTONICĂ

Asocierea distrofiei miotonice și a retinopatiei pigmentare a fost semnalată de Godtfredsen (1949) și Bajaj (1964).

Afecțiunea se transmite autozomal recesiv cu penetranță incompletă. Bolnavii prezintă o distrofie musculară urmată în fazele de evoluție tardivă de atrofie musculară.

Ocular se constată următoarele modificări : ptoză palpebrală, motilitate oculară scăzută, modificări corneene, hipotonie oculară, hiposecreție lacrimală, anomalii pupilare. Oftalmoscopic, în unele cazuri, se consemnează o formă atipică de retinopatie pigmentară, iar în altele o degenerescență maculară.

Adaptabilitatea simțului luminos la întuneric este diminuată, iar ERG și EOG au valori patologice.

Examenele histopatologice au pus în evidență modificări caracteristice unei forme de distrofie tapetoretiniană (Manschot, 1966).

9. SINDROMUL PELIZAEUS-MERZBACHER

Boala se caracterizează prin debut în copilărie, tremor al extremității cefalice, mișcarea globilor oculari, ataxie, hipotonicitate musculară, semne extrapiramidale și oligofrenie.

Ocular se semnalează distrofie tapetoretiniană atipică, atrofie optică în unele cazuri, dar cu conservarea

unei acuități vizuale neașteptat de bune.

Afecțiunea se transmite recesiv legat de cromozomul X, dominant sau recesiv. În jurul vîrstei de 6 ani fenomenele se pot stabiliza.

10. BOLI RENALE

Asocierea unor boli renale cu modificări oculare este descrisă frecvent. Aceasta reprezintă de cele mai multe ori consecința unei corelații patogenice, motivată prin unele asemănări histologice între glomerulul renal și complexul „coriocapilară-membrană Bruch-EPR".

Am inclus în acest subcapitol un grup de afecțiuni în care modificările oculare sînt consecința unui determinism genetic cu efect direct asupra epiteliului tubilor renali și neuroepiteliului ocular :

- Sindromul Senior-Loken (Fanconi),
- Cistinuria,
- Cistinoza,
- Oxaloza.

SINDROMUL SENIOR-LOKEN (FANCONI)

Fanconi (1951) descrie sub denumirea de „nefronoftizia juvenilă familială" o formă de nefronopatie cronică cauzată de afectarea tubilor distali. Afecțiunea este cunoscută și sub denumirea de „boală medulară cistică" (Smith și Graham, 1945).

Senior și col. (1961) și Loken (1961) descriu unele asocieri ale nefronoftiziei juvenile cu degenerescența tapetoretiniană (sindrom Senior-Loken). Ulterior au fost publicate peste 9 lucrări privind această asociere, dintre care mai recente amintim pe cele ale lui Betts și Forrest-Hay (1973), Abraham și col. (1974), Polak și col. (1983).

Ereditatea este autozomal recesivă, cazurile avînd o expresivitate clinică variabilă. Polak și col. (1983) descriu 6 familii consemnînd consanguinitatea în 2 familii.

Modificările renale se caracterizează prin poliurie, polidipsie, izostenurie, rezerva alcalină scăzută, anacidogeneză, aneminogeneză, modificări care în final duc la moartea copilului, la vîrsta de 6–8 ani, prin insuficiență renală totală.

Modificările oculare. Aspectul oftalmoscopic amintește de amauroza congenitală Leber, retinopatie pigmentară tipică sau atipică (retinopatie punctată albescens). Determinările ERG și EOG prezintă interes întrucît în unele cazuri ele au valori subnormale la rudele cazurilor afectate, permițînd astfel stabilirea purtătorilor de gene.

Histopatologic, la nivelul rinichiului, se constată în fazele de debut atrofia tubilor distali și hialinizare glomerulară, iar în fazele tardive îngroșarea corticalei, atrofie tubulară, fibroză peritubulară și periglomerulară. Ocular se constată modificări asemănătoare amaurozei congenitale Leber sau aspecte caracteristice unei forme de displazie primitivă comparabilă

cu cea de la nivelul tubilor renali sau glomerulari.

Patogenia afecțiunii poate fi explicată prin degenerescența epiteliului tubilor renali și ai retinei neurosenzitive (ambele țesuturi de origine ectodermică), consecința unui determinism genetic anormal.

CISTINURIA

Cistinuria constituie o modificare metabolică congenitală caracterizată printr-un defect de rezorbție renală și intestinală de cistină, ornitină, lisină și arginină (Fox și col., 1964 ; Rosenberg și col., 1965, Greco și col., 1980).

Clinic, afecțiunea poate fi asimptomatică sau să fie însoțită de nefrolitiază și hidronefroză.

Cistinuria II are o transmitere ereditară autozomal recesivă. Heterozigoții elimină în urină mici cantități de cistină și mari cantități de lizină. Frecvența afecțiunii este relativ ridicată (Greco și col., 1980).

Modificările oculare se asociază rar cu cazurile de cistinurie. În literatură sînt consemnate 5 lucrări privind cazuri cu cistinurie asociate cu modificări oculare :

– Van der Zijl și Heslinga (1940) descriu un caz de cistinurie asociat cu tulburări renale, simptome piramidale și extrapiramidale, surdomutism și retinopatie pigmentară.

– Brooks și col. (1949) descriu o familie cu 6 copii, din care 2 prezintă cistinurie cu retinopatie pigmentară, unul cu cistinurie și altul cu retinopatie pigmentară fără cistinurie.

– Jackson și Lindner (1953) publică 5 cazuri asemănătoare, iar Veckhione și col. (1973) constată într-o familie două cazuri cu cistinurie asociate cu fundus albipunctatus și hemeralopie Lauber.

– Greco și col. (1980) publică o asociere familială, în două generații succesive, cu trei cazuri prezentînd cistinurie, două cazuri cu degenerescență maculară tip Stargardt flavimaculatus.

Conform ipotezei lui J. François (1964), potrivit căreia toate degenerescențele corioretiniene ereditare sînt consecința unor defecte metabolice și enzimatice, este probabil ca asocierea cistinozei cu modificările retiniene să nu fie fortuită, ci corelată etiopatogenic.

CISTINOZA

Cistinoza sau boala Lignac-Fanconi constituie o tulburare metabolică caracterizată prin tezaurismoza cistinei.

Afecțiunea se transmite autozomal recesiv.

Se depistează în copilărie, fiind însoțită de sindromul Fanconi, rahitism renal, statură scundă și depuneri de cristale de cistină la nivelul diferitelor organe, inclusiv a ochiului.

Ocular, depunerile se întîlnesc la nivelul conjunctivei, corneei, irisului, EPR și coroidei. La nivelul corneei, depunerile sînt pe întreaga suprafață, spre deosebire de boala Bietti (în care sînt depuse într-o zonă limitată la nivelul limbului sclerocorneean).

Oftalmoscopic se constată o degenerescență tapetoretiniană, mai accentuată la nivelul periferiei retinei. Hammerstein (1976) comunică un caz de cistinoză asociată cu retinopatie, modificări pigmentare maculare și pseudonevrită optică.

Sindromul funcțional nu prezintă modificări importante : cîmpul vizual, adaptometria, ERG și EOG sînt normale.

Modificările histopatologice au evidențiat o degenerescență periferică a EPR, îngroșarea și vacuolizarea celulelor ganglionare retiniene și ale epiteliului ciliar. La nivelul cristalinului, corpului vitros și retinei nu au fost consemnate depuneri cristaline (Sanderson și col., 1974 ; Wong și col., 1967).

OXALOZA

Oxaloza sau tezaurismoza oxalică este caracterizată prin precipitarea cristalelor de oxalat de calciu în diferite organe, în special la nivelul rinichiului, cu producerea unei nefrocalcinoze asociate frecvent cu litiază renală.

In unele cazuri au fost stabilite corelații familiale autozomal recesive.

Oftalmoscopic se constată puncte alb-galbene, dispersate, consecința depunerii cristalelor de oxalat de calciu la nivelul EPR.

Din punct de vedere etiopatogenic se departajează două forme de oxaloză : oxaloza primară (rezultatul unei tulburări metabolice primare) și oxaloza secundară produsă de diferite cauze (afecțiuni renale, intoxicații) insuficiență tiaminică sau piridoxinică, dezlipire de retină veche.

Oxalații pot apărea în organism prin catabolismul glicinei și oxidarea acidului ascorbic existent în umorile oculare.

Garner (1974) emite ipoteza că unele tulburări metabolice locale provocate de dezlipirea de retină ar putea duce la depunerea cristalelor de oxalat de calciu. Dacă această ipoteză este exactă, atunci se poate presupune că nu este exclus ca o distrofie a EPR sau a coroidei să poată produce aceste precipitate cristaline la nivelul retinei (Sanderson și col. 1978).

11. RETINOPATIA CRISTALINĂ (BIETTI)

Bietti (1937) descrie o degenerescență tapetoretiniană la 3 cazuri (2 corelate familial), caracterizată printr-o distrofie cristalină corneeană și degenerescență tapetoretiniană asociată cu depuneri cristaline retiniene.

Bazîndu-ne pe particularitatea clinică dominantă, depunerile retiniene cristaline și pe faptul că modificarea metabolică primară nu este cunoscută, am încadrat afecțiunea în prezentul capitol.

Frecvența afecțiunii este scăzută. Noi am totalizat, din literatura care ne-a stat la dispoziție, 21 de cazuri publicate : Bagolini și Ioli-Spada (1968) ; Welch (1977) ; François și De Laey (1978) ; Grizzard și col. (1978) ; Mauldin și col. (1981).

Ereditatea pare a fi autozomal recesivă, semnalîndu-se frecvent consanguinitatea.

În unele cazuri se semnalează depuneri cristaline la nivelul limbului sclerocorneean.

Oftalmoscopic se constată unele puncte cristaline galbene, diseminate la nivelul polului posterior şi localizate în straturile retiniene profunde. Uneori se pot asocia modificări retiniene periferice. Vasele retiniene şi papila nervului optic nu prezintă modificări. Acuitatea vizuală este uşor scăzută. Cîmpul vizual, vederea culorilor, adaptometria, ERG şi EOG sînt normale sau cu uşoare valori patologice.

Structura chimică a cristalelor nu este cunoscută. Studii în microscopia electronică (Welch, 1977) au pus în evidenţă la nivelul fibroblaştilor corneeni şi conjunctivali incluziuni străine caracteristice lipidelor.

Diagnosticul diferenţial impune departajarea de alte forme de retinopatie cristalină : cistinoza, oxaloza, atrofia girată asociată cu hiperornitinemie (Takki, 1974), embolii coroidiene cu talc (Firberg şi col., 1979), retinopatie cu tamoxifen (antiestrogen) (Kaiser-Kupfer şi Lippman, 1978), sindromul Sjögren-Larson.

BIBLIOGRAFIE SELECTIVĂ

1. BERSON, E., GOURAS, P. *Progressive cone-rod degeneration.* Arch. Ophthal., 1968, 80, 68.
2. BLOOME, M. A., GARCIA, CH. A. *Retinal choroidal dystrophie.* Ed. Appleton-Century-Crofts, New York, 1982.
3. BOURQUIN, M., KOROL, S., KLEIN, D. *Hérédoataxie, dégénérescence tapétorétinienne et signes dysmorphiques chez un garçon de 16 ans.* Klin. Mbl. Augenheilk., 1980, 176, 694–969.
4. CAMPO, R., AABERG, T. M. *Ocular and systemic manifestations of the Bardet-Biedl syndrome.* Am. J. Ophthal., 1980, 94, 750–756.
5. DUINKERKE-EEROLA, K. U., CRUSYBERG, J. R. M., DEUTMAN, A. F. *Atrophie maculopathy associated with hereditary ataxia.* Am. J. Ophthal., 1980, 90, 597–603.
6. FRIBERG, T. R., GRAGOUDAS, E. S., REGAN, C. D. J. *Talc emboli and macular ischemia in intravenous drug abuse.* Arch. Ophthal., 1979, 97, 1089.
7. FISHMAN, G. *Hereditary retinal and choroidal diseases. Electroretinographic and electrooculographic findings.* In Peyman G. A., Sanders D. R. and Goldberg M. (eds) : *Principles and Practice of Ophthalmology.* Philadelphia, W. B. Saunders, 1980.
8. FRANÇOIS, J., DE LAEY, J. J. *Bietti's crystaline fundus dystrophy.* Am. J. Ophthal., 1978, 10, 709.
9. GAJDOS-PREUSS, A., CHESNEAU, A. M., GOULON, M. *Manifestation ophtalmologiques anatomo-cliniques dans un cas de syndrome Refsum, Thiebaut, Klenket Kahlke.* J. Fr. Ophtal., 1980, 3, 181–188.
10. GASS, J. D. M. *Stereoscopic Atlas of Macular Diseases. Diagnosis and Treatment,* 2nd ed. St. Louis, C. V. Mosby Co., 1977.
11. GARNER, A. *Retinal oxalosis.* Br. J. Ophthal., 1974, 58, 613.
12. GRECO, G. M., MAGLI, A., BONAVOLONTA, G., ANDRIA, G. *Dégénérescence maculaire juvénile chez une famille atteinte de cystinurie.* J. Fr. Ophthal., 1980, 3, 4, 269–274.
13. GRIZZARD, W. S., DEUTMAN, A. F., NIJHUIS, F., KERK, A. A. *Crystalline re-*

BIBLIOTECA JUDEŢEANĂ „GH ASACHI" IAŞI

tinopathy. Am. J. Ophthal., 1978, 86, 81–88.
14. HURLEY, R., DERY, P., NOGRADY, M., DRUMMOND, K. *The renal lesion of the Laurence-Moon-Biedl Syndrome*. J. Pediatr., 1975, 87, 206.
15. KAISER-KUPFER, M. J., LIPMAN, M. E. *Tamoxifen retinopathy*. Cancer Treat. Rep., 1978, 62, 315.
16. KLEIN, D., AMMANN, F. *The syndrome of Laurence-Moon-Bardet-Biedl and allied diseases in Switzerland. Clinical, genetic, and epidemiological studies*. J. Neurol. Sci, 1969, 9, 479.
17. LOKEN, A. C. *Hereditary renal dysplasia and blindnen*. Acta Paediatr. Scand., 1961, 50, 177.
18. MAUDLIN, W. M., O'CONNOR, P. S. *Crystaline retinopathy (Bietti's tapetoretinal degeneration without marginal corneal dystrophy)*. Am. J. Ophthal. 1981, 92, 640–646.
19. NADJIMI, B., FANGAN, M., CHRISTIAN, J. *Laurence-Moon-Biedl syndrome associated with multiple genito-urinary tract anomalies*. Am. J. Dis. Child. 1969, 117, 352.
20. OHRN-DEGUELDRE, C., KOUBESSERIAN, P., TOUSAINT, D. și col. *Amyotrophie neurale associé à une dégénérescence pigmentaire rétinienne*. Bull. Soc. Belge, Ophthal., 1978, 180, 45.
21. POLAK, B. C., FRIED, H. M., VAN LITH și col. *Carrier detection in tapetoretinal degeneration in association with medullary cystic disease*. Am. J. Ophthal., 1983, 95, 487–494.
22. ROSENBERG, L. E., DURANT, J. L., HOLLAND, J. N. *Intestinal absorption and renal extraction of cystine*. N. Engl., J. Med., 1965, 273, 1939.
23. RYAN, S. J., SMITH, R. E. *Retinopathy associated with hereditary olivopontocerebellar degeneration*. Am. J. Ophthal., 1971, 71, 838.
24. SANDERSON, P. O., KUWABARA, T., STARK, W. J., WONG, W.G. și col. *Cystinosis. A clinical, histopathologic and ultrastructural study*. Arch. Ophthal., 1974, 91, 270.
25. SENIOR, B., FRIEDMAN, A. I., BRAUDO, J. L. *Juvenile familial nephronopathy with tapetoretinal degeneration : a new oculo-renal dystrophy*. Am. J. Ophthal., 1961, 52, 625.
26. VECCHIONE, L. și col. *Fondo albipuntato con emeralopia di Lauber ed oligofrenia in una famiglia con cistinuria*. Acta Neurologica, 1973, 28, 113.
27. WELCH, R. B: *Bietti's tapetoretinal degeneration with marginal corneal dystrophy. Cristalline retinopathy*. Trans. Am. Ophthal. Soc. 1977, 75, 164.
28. YEE, R. D., HERBERT, P. N., PERGSMA, D. R. *A typical retinitis pigmentosa in familial hypobetalipoproteinemia*. Am. J. Ophthal., 1976, 82, 64–71.

RETINAL AND CHOROIDAL DYSTROPHIES

GHEORGHE MUNTEANU

ABSTRACT

Introduction

The introductory part includes a short historical survey of the major stages in the development of knowledge concerning retinal and choroidal dystrophies.

This work is centred on the outline of the classification of retinal and choroidal dystrophies below, evolved on the basis of the histological structure showing primary and decisive involvement.

Classification

1. *Vitreoretinal dystrophies*
- Goldmann-Favre vitreoretinal dystrophy
- juvenile retinoschisis
- Wagner's vitreoretinal dystrophy
- equatorial vitreoretinal degeneration
- familial exudative vitreoretinopathy

2. *Neurosensory retina dystrophies*

I. *Photopic system dystrophies*

A. *Progressive dystrophies* : Stargardt's flavimaculatus disease ; benign concentric annular macular dystrophy ; fenestrated macular dystrophy ; generalized photopic system dystrophy ; peripheral photopic system dystrophies.

B. *Stationary dystrophies* : color vision defects with decreased visual acuity ; color vision defects with normal visual acuity.

II. *Scotopic system dystrophies*

A. *Progressive dystrophies* : retinitis pigmentosa.

B. *Stationary dystrophies* : congenital stationary night blindness ; Oguchi's disease ; Kandori's disease ; fundus albipunctatus.

3. *Retinal pigment epithelium dystrophies*

– vitelliform dystrophy
– pattern dystrophy
– congenital pigmentation of the retina.

4. *Bruch's membrane dystrophies*

– Sorsby's pseudoinflammatory dystrophy
– dominant drusen
– disciform degeneration
– angioid streaks
– myopia.

5. *Choroidal dystrophies*

– areolar dystrophy
– gyrate dystrophy
– choroideremia
– choroidal sclerosis
– geographic choroidal dystrophy
– progressive bifocal dystrophy

1. Clinical diagnostic tests

1. *Clinical methods of retinal exploration for some forms of dystrophy*

A number of clinical exploration and test procedures are described which are considered useful and necessary in establishing a diagnosis of retinal dystrophy : anamnesis, genetic studies, subjective clinical methods (visual acuity, visual fields, color vision, dark adaptometry), objective clinical methods (ERG, EOG, VER), physical methods (ophthalmoscopy and biomicroscopy, retinography, fluorescein angiography, vitreous fluorometry).

2. *Grouping clinical diagnostic tests in order to delineate the clinical syndrome and to establish the diagnosis*

It is emphasized that within the framework of clinical exploration tests focusing on different morphofunctional processes it is logical that several such tests should be performed in order to single out the affected retinal structure. In the end, by logically correlating the findings thus obtained, it is possible to delineate the clinical syndrome and to establish the diagnosis.

Thereafter are presented and discussed both the tests needed for delineating the clinical syndrome in question and the main dystrophic categories.

2. Vitreoretinal dystrophies

Vitreoretinal dystrophies are classified on the basis of a complex clinical syndrome. Out of the more than ten clinical entities mentioned in the literature, in this work are accepted five basic entities :

- Goldmann-Favre vitreoretinal dystrophy
- juvenile retinoschisis
- Wagner's vitreoretinal dystrophy
- equatorial vitreoretinal degeneration
- familial exudative vitreoretinopathy.

1. *Goldmann-Favre vitreoretinal dystrophy.* The detailed description of the clinical syndrome is followed by the presentation of some particular aspects of the pathogenesis of this disease. The author's observations are based on the findings of the clinical tests performed on a case of Goldmann-Favre dystrophy at an 8-year interval.

The original clinical examination (both ophthalmoscopic and angiographic) revealed three retinal areas displaying different ophthalmoscopic changes :

– an area of tapetoretinal degeneration (localized peripherally and with a nonspecific appearance) ;

– an area of clinically „moderate" retinoschisis characterized as far as fluorescein angiography is concerned by vascular permeability disturbances, neovascular vessels and microcystic macular degeneration ;

– an area of clinically „manifest" retinoschisis, characterized clinically – as against the previous area – by the disappearance of vascular permeability disturbances, neovascular vessels and microcystic degeneration.

The follow-up clinical examination performed 8 years later revealed that the area of tapetoretinal degeneration had changed into „moderate"-appearing or progressive retinoschisis and the latter into „manifest" or organized retinoschisis.

The course of the disease process parallels the changes noted in retinitis pigmentosa associated with vascular permeability disturbances. The starting point seems to be determined by the state of chronic retinal hypotoxis in the area of tapetoretinal degeneration. The subsequent extension of the areas of retinal ischemia and the worsening of retinal hypotoxis cause the appearance of neovascular vessels, vascular permeability distrubances and microcystic degeneration (progressive retinoschisis). The final stage is characterized by the disappearnace of neovascular vessels, vascular permeability disturbances and microcystic degeneration, on the one hand, and the onset of disruptive changes in the underlying retinal layers, accompanied by the appearance of preretinal straps and condensation giving rise to the area of „manifest" or organized retinoschisis.

2. *Juvenile retinoschisis* is described from the clinical and therapeutic points of view.

3. *Wagner's vitreoretinal dystrophy.* The description of the clinical syndrome provides the opportunity to review the main works published in this field. Special emphasis is laid on the differentiation and classification of clinical variants, both based on a complex clinical syndrome : hereditary pattern, myopia, cataract, vitreous changes (fibrillar or membraneous processes, liquefaction), retinal changes (retinoschisis, peripheral degeneration, white spots, white with pressure, retinal detachment, neovascular vessels, exudates), night blindness, ERG. Taking into consideration these factors, three basic clinical variants are acknowledged :

– Wagner's vitreoretinal dystrophy with ocular changes ;

– Wagner's vitreoretinal dystrophy with extraocular changes : Marfanoid, Weill-Marchesani, spondyloepiphyseal, Kniest and other forms of dystrophy ;

– Wagner's vitreoretinal dystrophy with particular clinical changes : Favre microfibrilar degeneration, autosomal dominant vitreoretinochoroidopathy (Kaufman et al., 1982), hyaloidotapetoretinal degeneration with posterior lenticular protrusion (Shimizu and Kubono, 1978).

4. *Equatorial vitreoretinal degeneration.* Three clinical entities are described : lattice degeneration, snail-track degeneration and snowflake degeneration (Hirose et al., 1974).

5. *Familial exudative vitreoretinopathy.* It is presented in the light of the latest findings reported in the literature : Ober et al. (1980), Nijhuis et al. (1979), Brockhurst et al. (1980), Feldmann et al. (1983), Nicholson and Galvis (1984), Boldrey et al. (1985).

3. Neurosensory retina dystrophies

The general classification of the neurosensory retina dystrophies takes into account the nature of the affected photoreceptor cells (photopic or scotopic) and the clinical course of the disease process (progressive or stationary).

It is stressed that these criteria are relative, because in a larger histological context with multiple morphofunctional implications it is difficult to accept the so-called „pure" forms of retinal disorder.

1. *Photopic system dystrophies*

A simple and clinically useful classification is developed in order to group the numerous dystrophic discorders of the photopic system. This classification is based on the following criteria : the progressive or stationary nature of the disease, the localization of the disease process (central, peripheral or generalized), the functional syndrome (visual acuity, color vision,

ERG). The classification proposed here includes only the dystrophies with a specified clinical syndrome.

A. *Progressive dystrophies*

1. Central : Stargardt's flavimaculatus disease, benign concentric annular macular dystrophy, fenestrated macular dystrophy.

2. Generalized : generalized photopic system dystrophy.

3. Peripheral : benign photopic system dystrophy, „oligocone trichromacy", peripheral cone disease.

B. *Stationary dystrophies*

1. Color vision defects with decreased visual acuity : congenital achromatopsia.

2. Color vision defects with normal visual acuity : anomalous tricromatism, dichromatism, cone monochromatism.

Stargardt's flavimaculatus disease

On the basis of clinical and genetic considerations, the author treats Stargardt's disease and fundus flavimaculatus as clinical variants of one and the same disorder : Stargardt's flavimaculatus disease.

The detailed description of the clinical syndrome is followed by a discussion of two basic questions concerning the clinical variants of the disease, the way they are to be differentiated and classified.

1. *Stargardt's disease and fundus flavimaculatus : identical disorders or distinct clinical entities.* 76 years after Stargardt described hereditary macular degeneration (1909) and more than 20 years after the flavimaculatus disease was described by Franceschetti (1963), the clinical status of the two disorders has not yet been established. The question whether the two disorders are identical or distinct originates in the fact that some cases of Stargardt's disease exhibit flavimaculatus flecks, while some cases of fundus flavimaculatus display atrophic macular changes characteristic of Stargardt's disease.

An account of the opinions of some authors concerning this question is given in an approximately chronological fashion : Stargardt (1909), Franceschetti (1965), Klein and Krill (1967), Krill (1968), Haaden and Gass (1976), Fishman (1976), Passmore and Robertson (1976), P. François and M. Bonnet (1976), Notting and Pinckers (1978), Aaberg (1978), Merin et al. (1978), Noble and Carr (1979), Hammerstein and Leide (1981), Fiore (1981), Fiore et al. (1983), Maloney et al. (1983).

2. *Some posterior pole dystrophies : distinct clinical entities or clinical variants of Stargardt's flavimaculatus disease.* The nosological status of the following forms of retinal dystrophy is dealt with : dominant juvenile macular dystrophy, centroperipheral Stargardt's disease, central and pericentral retinopathy, cone-rod distrophy.

The author draws the following conclusions :

– Stargardt's disease and fundus flavimaculatus are a single disorder ;

– depending on the presence or absence of macular lesions (atrophic scars, flavimaculatus flecks), the disorder has a complete clinical form or an incomplete clinical form, which in its turn has two variants : macular (pure Stargardt's disease) and peripheral (pure fundus flavimaculatus) ;

– dominant juvenile macular dystrophy, centroperipheral Stargardt's disease and cone-rod dystrophy are topographical clinical variants of Stargardt's flavimaculatus disease.

In the group of *peripheral photopic system dystrophies*, a study is reported of six cases belonging to a four-generation family, who showed photopic system dysfunction (photopically affected ERG, normal functional syndrome). The clinical course of the diesease over a long period of time has revealed no generalization of the disease process. This disorder has been called „benign photopic system dystrophy" and can be included in group B-II in Pincker's classification (1979), or more exactly, under „peripheral cone disease".

II. *Scotopic system dystrophies*

The classification proposed has been worked out on the basis of the criteria mentioned above and has the following form :

A. *Progressive dystrophies* : retinitis pigmentosa.

B. *Stationary dystrophies* : congenital night blindness, Oguchi's disease, Kandori's disease, and fundus albipunctatus.

Retinitis pigmentosa

Two clinical variants are differentiated on the basis of clinical criteria :

– typical retinitis pigmentosa

– atypical retinitis pigmentosa : unilateral, sectorial, central and pericentral, sine pigmento, pigmented parvenous atrophy, Leber's congenital amaurosis, albescens punctata dystrophy, dominant cystoid macular dystrophy.

Typical retinitis pigmentosa is discussed from several points of view : etiology, clinical symptomatology, associated ocular disorders, pathologic anatomy, pathogenesis, differential diagnosis and therapy.

The following theories concerning the pathogenesis of the disease are presented : vascular, endocrinologic, hepatic, toxic and infectious, metabolic, the role of light, vitamina A, as well as the selfimmunity theory and experimental animal models. Some theories are dealt with because of their historical value, the others for their relevance and actual importance.

The therapy of retinitis pigmentosa as well as of other retinal dystrophies is considered to be ineffective and discouraging, regardless of the therapeutic procedure being used : vascular, biostimulative, hormonal, sur-

gical. The author insists on some therapeutic prospects suggested by the latest etiopathogenetic considerations : chelating agents, aspirin, corticotherapy, light deprivation and others.

4. Retinal pigment epithelium dystrophies

The present state of histological and clinical research allows the author to cut down the number of RPE dystrophy forms published in the literature. Some clinical variants (fundus flavimaculatus, drusen) are included in other groups of diseases, while other variants (butterfly-shaped dystrophy, macrolenticular dystrophy and reticular dystrophy) are reunited in a single clinical entity : the pattern dystrophy of the RPE. The author includes and describes three basic clinical entities :

- vitelliform dystrophy
- pattern dystrophy of the RPE
- congenital pigmentation of the retina.

1. *Vitelliform dystrophy.* Special emphasis is laid on the description of the clinical syndrome, histopathologic considerations, the pathogenesis and the differential diagnosis of the disease.

Within the clinical syndrome, the author insists on the importance of EOG : the morphology of the EOG recording (path) ; the EOG in subjects with unilateral ophthalmoscopic changes or without any ophthalmoscopic changes ; the EOG in the carriers of the pathologic gene ; vitelliform dystrophy and the normal values of the EOG ; the histopathologic processes underlying the changes in the EOG.

Histopathologic data are put forth and supplemented with findings obtained by means of the electron microscope (Weingeist et al., 1982 ; Frangish et al., 1982).

Pathogenic consideration include findings concerning the nature and localization of the vitelline material, the localization of the primary dystrophic lesions and the origin of the vitelline material.

The differential diagnosis includes an ample discussion of „pseudovitaliform degeneration" : terminology, clinical syndrome, course, underlying histopathologic processes, pathogenesis.

It is assumed that there is an acquired etiopathogenic mechanism underlying the changes in question. The presence of vitelliform-appearing lesions in different diseases is an argument in favour of the hypothesis that there are multiple etiopathogenic factors involved which have specific manifestations, conditioned by the nature and the localization of the „vitelline" material involved. The multiple fluorescein angiography findings demonstrated by the same type of virelliform lesion are an indirect proof in favour of the hypothesis that the „vitelline" material involved has different origins.

2. *Pattern dystrophy of the RPE.* Under the name „pattern dystrophy of the RPE" the author groupe – on the basis of an approximately identical clinical syndrome (autosomal dominant inheritance, specific ophthalmoscopic changes, normal functional syndrome – save for the EOG) – seven clinical entities previously considered to be different disease entities : reticular dystrophy (Sjögren, 1950), macroreticular dystrophy (Mesker, 1970), butterfly-shaped dystrophy (Deutman, 1970), fundus pulverulentus (Slezak, 1969), pattern dystrophy of the RPE (Marmor and Byers, 1977), pigmentary dystrophy of the RPE (O'Donnell, 1979), the clinical variant reported by the author (Munteanu, 1985). This variant covers eight clinical cases belonging to one and the same family with pattern dystrophy of the RPE, who, beside the known clinical syndrome, show ophthalmoscopic changes that have not been reported in the literature up to now : retinal pigmentary flecks and a macular hole.

3. *Congenital pigmentation of the retina* includes a group of disorders with different ophthalmoscopic changes, but with an identical histopathologic explanation : hypertrophy of the RPE cells and grouped pigmentation of the retina.

5. Bruch's membrane dystrophies

Here are included some forms of dystrophy which are characterized by genetic determinism with primary or secondary involvement of Bruch's membrane and become more complicated later on due to the appearance of a choroidal neovascular membrane in the subepithelial space :

- Sorsby's pseudoinflammatory dystrophy ;
- dominant drusen ;
- disciform degeneration ;
- angioid streaks and myopia.

1. *Sorsby's pseudoinflammatory dystrophy* is dealt with in the light of the latest findings published in the literature.

2. *Dominant drusen.* Two etiopathogenic variants of drusen are described : secondary (degenerative) and hereditary. The pathogenesis of the disorder is dwelled upon in its own right. First are reviewed the various theories concerning the pathogenesis of this disease (mesodermical, epithelial, vascular, hereditary), and then are discussed investigations focusing on the correlation between paraproteinemia and dominant drusen (Munteanu, 1980). Benign idiopathical paraproteinemia was found associated with Doyne's dystrophy in four subjects belonging to three generations of one and the same family. This finding shows that Doyne's dystrophy can be treated as a symptom of serous idiopathical paraproteinemia. Genetic, histolo-

gical and histochemical arguments are marshalled in favour of this hypothesis.

3. *Disciform degeneration.* Three progressive clinical variants of the anatomopathologic form of „senile" macular degenerationi are distinguished : pre-disciform (drusen) ; disciform with two stages (serous/hemorrhagic detachment of the RPE and serous/hemorrhagic detachment of the neurosensory retina) ; post-disciform.

4. *Angioid streaks* are presented from the clinical, etiopathogenic and therapeutic points of view.

Secondary macular changes (particularly exudative macular degeneration) are dwelled upon at length. The complications that ensue are followed over long periods of time in the same subjects, the progressive clinical stages being documented by means of photographic illustrations.

The pathogenesis of the dystrophic process is discussed from the point of view of the nature of the histological material involved, the elastic zone or the collagenous zone. Clinical, histological and laboratory studies testify to the predominance of collagenous-zone involvement (Munteanu, 1975).

Findings are given – both from the literature and from the author's own clinical experience – concerning prophilactic and curative therapy by means of drugs and photocoagulation.

5. *Myopia.* The reasons for including myopia in this chapter are : the genetic implications in this disease ; its association with retinal dystrophies ; the presence of retinal changes in myopia – a consequence of a degenerative process localized to Bruch's membrane.

6. Choroidal dystrophies

Choroidal dystrophies are classified on the basis of histological criteria, or, to be more exact, the level at which the retinalchoroidal layers involved are to be found :

– dystrophies localized at the level of the RPE and the choriocapillaris : areolar dystrophy ;

– dystrophies localized at the level of the RPE, the choriocapillaris and the large choroidal vessels : gyrate dystrophy, choroideremia, choroidal sclerosis, geographic dystrophy, progressive bifocal dystrophy.

The clinical aspects are emphasized by means of illuminating angiographic pictures. The biochemical phenomenon underlying gyrate dystrophy – hyperornithinemia – is dealt with at length. The author reviews and discusses the main works in the literature relating to this important problem, which opens a new path in the understanding of the enzimatic processes underlying gyrate dystrophy in particular and chorioretinal dystrophies in general.

7. Systemic diseases associated with retinal and choroidal dystrophies

The final chapter deals with the association of certain systemic diseases with retinal and choroidal dystrophies. The classification and the exposition are based more on clinical arguments and less on the underlying morphologic processes. The following clinical forms of association are presented : retinitis pigmentosa and deafness (the Refsum, Cockayne and Hellgren syndrome); the Bardet-Biedl syndrome; the neurolipidoses; the glycogenoses ; the Bassen-Kornzweig syndrome ; spinopontocerebellous degenerations ; progressive external ophthalmoplegia ; myotonic dystrophy ; the Pelizaeus-Merzbacher syndrome ; renal disorders (the Senior-Loken syndrome, cystinuria, cystinosis, oxalosis) ; crystalline (Bietti's) retinopathy.